Aus der Klinik und Poliklinik für Orthopädie und Unfallchirurgie
der Universität zu Köln
Direktor: Universitätsprofessor Dr. med. P. Eysel

Ergebnisse nach arthroskopisch assistiert durchgeführter transtibialen vorderen Kreuzbandrekonstruktion mit bioresorbierbarem TransFix Implantat und Interferenzschraube in modifizierter ovalärer Einkanal-Technik mit Hamstringsehnen als vierfach Implantat

Nachuntersuchungen über einen Zeitraum von einem Jahr

Inaugural – Dissertation zur Erlangung der Doktorwürde
der Hohen Medizinischen Fakultät
der Universität zu Köln

vorgelegt von

Markus Krämer
aus Düren

Promoviert am
16. Juni 2010

Dekan: **Universitätsprofessor Dr. med. J. Klosterkötter**

1. Berichterstatter: Universitätsprofessor Dr. med. P. Eysel
2. Berichterstatter: Universitätsprofessor Dr. nat. J. Koebke

Erklärung

Hiermit erkläre ich, dass ich die vorliegende Arbeit ohne unzulässige Hilfe Dritter und ohne Benutzung anderer als der angegebenen Hilfsmittel angefertigt habe; die aus fremden Quellen direkt oder indirekt übernommenen Gedanken sind als solche kenntlich gemacht.

Bei der Auswahl und Auswertung des Materials sowie bei der Herstellung des Manuskriptes habe ich keine Unterstützungsleistungen erhalten.

Weitere Personen waren an der geistigen Herstellung der vorliegenden Arbeit nicht beteiligt. Insbesondere habe ich nicht die Hilfe einer Promotionsberaterin / eines Promotionsberaters in Anspruch genommen. Dritte haben von mir weder unmittelbar noch mittelbar geldwerte Leistungen für Arbeiten erhalten, die im Zusammenhang mit dem Inhalt der vorgelegten Dissertationsschrift stehen.

Die Dissertationsschrift wurde von mir bisher weder im Inland noch im Ausland in gleicher oder ähnlicher Form einer anderen Prüfungsbehörde vorgelegt und ist auch noch nicht veröffentlicht.

Köln, 18. Dezember 2009

Die dieser Arbeit zugrunde liegenden Untersuchungen sind nach entsprechender Anleitung durch Herrn Dr. med. M. Säugling von mir selbst durchgeführt worden.

Danksagung

Mein ganz besonderer Dank gilt Herrn **Dr. med. H.-P. Springorum** für die Überlassung des Themas, für die optimale Unterstützung und Beratung während der Arbeit.

Ein großer Dank gebührt Herrn **Dr. med. P. Schäferhoff** für seine generelle Unterstützung und Förderung, sowie für die Möglichkeit der Datenerhebung in der MediaPark Klinik Köln.

Herrn **Dr. med. M. Säugling** danke ich für seine große Hilfe und Beratung.

Meinen **Eltern** danke ich für die uneingeschränkte Unterstützung und ihren Glauben an mich. Ohne Euch wäre ich nicht da, wo ich jetzt bin. Danke!

Ich danke **Tina** für ihre positive Energie, Geduld und ihrer täglichen grenzenlosen Liebe.

Inhaltsverzeichnis

I. Abbildungsverzeichnis VIII
II. Tabellenverzeichnis X
III. Abkürzungsverzeichnis XI

1. Einleitung 1

2. Anatomie und Biomechanik 4
2.1 Die Bündel des vorderen Kreuzbandes 5
2.1.1 Funktionen der Bündel 6
2.2 Fazit 6

3. Therapieformen 8
3.1 Konservative Therapie 9
3.2 Operative Therapie 9
3.2.1 Prinzipien 10
3.2.2 Transplantatauswahl 11
3.2.2.1 Patellarsehne (Bone-Patellar Tendon-Bone BPTB) 12
3.2.2.2 Hamstringsehnen 12
3.2.3 Tunnelplatzierung 14
3.2.4 Transplantatspannung 15
3.2.5 Fixationsmethoden 15
3.3 Zusammenfassung 17

4. Methode 19
4.1 Die modifizierte ovaläre Einkanal-Technik 19
4.2 Landmarken des vorderen Kreuzbandes bei der Tunnelbohrung 20
4.3 Die Flächeninhalte der verschiedenen Techniken im Vergleich 21
4.4 OP-Technik 21
4.4.1 Platzierung und Bohrung der Kanäle 22
4.4.2 Einbringen des Transplantates 24
4.4.3 Fixierung des Transplantates 26
4.4.4 Nachbehandlung 26

5. Studiendesign 27
5.1 Studienort 28
5.2 Auswahl der Patienten 28
5.2.1 Patientenkollektiv 29
5.3 Datenerhebung 30
5.4 Patientenangaben 31
5.5 Klinische Untersuchungen 31
5.5.1 KT-1000 Arthrometer™ Messung 32
5.5.2 Lachman-Test 33
5.5.3 Messung der Außenrotation 33
5.5.4 Pivot-Shift Test 34
5.5.5 Funktionstest 34
5.5.6 Transplantatentnahmemorbidität 34

6. Ergebnisse 35
6.1 Patienteninformationen 35
6.2 Klinische Untersuchungsergebnisse 36
6.2.1 IKDC Form: objektiv 36
6.2.2 Messung mit dem KT-1000 Arthrometer™ 37
6.2.3 Manueller Lachman-Test 38
6.2.4 Rotationsstabilität 38
6.2.5 Pivot-Shift Test 41
6.2.7 Funktionstest 42
6.2.6 Transplantatentnahmemorbidität 43

7. Diskussion 44
7.1 Patienteninformationen 45
7.1.1 IKDC Form: subjektiv 45
7.2 Klinische Untersuchungsergebnisse 47
7.2.1 IKDC Form: objektiv 47
7.2.2 Messung mit dem KT-1000 Arthrometer™ 49
7.2.3 Manueller Lachman-Test 51
7.2.4 Rotationsstabilität 53

7.2.5 Pivot-Shift Test 54
6.2.6 Funktionstest 57
6.2.7 Transplantatentnahmemorbidität 59

8. Zusammenfassung 60

9. Literaturverzeichnis 62

10. Anhang 76

11. Lebenslauf 87

I. Abbildungsverzeichnis

Abb. 1: Bündel des VKB, Femur rechts 5
Abb. 2: Bündel des VKB, Tibia rechts 5
Abb. 3: Insertionsstelle des nativen VKB, femoral rechts 20
Abb. 4: Einkanal-Technik 20
Abb. 5: Zweikanal-Technik 20
Abb. 6: modifizierte ovaläre Einkanal-Technik mit Einzelbohrlöchern 20
Abb. 7: modifizierte ovaläre Einkanal-Technik nach Formgebung durch den Notcher 20
Abb. 8: natives VKB: 36-44mm² 21
Abb. 9: ovaläres Bohrloch: 2 x 5mm: 39,3mm² 21
Abb. 10: Zweikanal-Technik: 5mm + 7mm: 58,1mm² 21
Abb. 11: rundes Bohrloch: 8mm: 50,8mm² 21
Abb. 12: Speziell angefertigter Notcher für die femorale Formung der Bohrkanäle 23
Abb. 13: 1. Bohrloch bei 11.00 Uhr 23
Abb. 14: 2. Bohrloch bei 09.30-10.00 Uhr 23
Abb. 15: ovaläres Bohrloch 23
Abb. 16: 1. Bohrloch bei 11.00 Uhr 24
Abb. 17: 2. Bohrloch bei 09.30-10.00 Uhr 24
Abb. 18: ovaläres Bohrloch 24
Abb. 19: Einbringen der Sehnen transtibial unter arthroskopischer Sicht und Stabilisierung des Ösendrahtes 25
Abb. 20: geschlechtsspezifische Altersverteilung 29
Abb. 21: Untersuchungsaufbau bei der KT-1000 Arthrometer™ Messung 32
Abb. 22: IKDC Score: subjektiv 35
Abb. 23: IKDC Score: objektiv 36
Abb. 24: Ausmaß der anterior tibialen Translation 37
Abb. 25: Manueller Lachman-Test 38
Abb. 26: Außenrotation in 90° Flexion 39
Abb. 27: Außenrotation in 60° Flexion 40
Abb. 28: Außenrotation in 30° Flexion 40
Abb. 29: Pivot-Shift Test 41

Abb. 30: Funktionstest 42
Abb. 31: Transplantatentnahmemorbidität 43
Abb. 32: Studienvergleich der subjektiven Einschätzung zur Funktion des Knies 47
Abb. 33: Studienvergleich der objektiven Einschätzung zur Funktion des Kniegelenkes 49
Abb. 34: Studienvergleich zur Messung mit dem KT-1000 Arthtometer™ (MMD). 51
Abb. 35: Studienvergleich zur Untersuchung mittels des manuellen Lachman-Testes 53
Abb. 36: Studienvergleich zur Untersuchung mittels des Pivot-Shift Testes 57

II. Tabellenverzeichnis

Tab. 1: maximale Zugbelastungen des nativen VKB und häufig verwendeter Transplantate……..…….....11
Tab. 2: Vor- und Nachteile der Hamstring- und der Patellarsehne……..13
Tab. 3: Fixationsmethoden und ihre biomechanischen Eigenschaften die aktuell bei VKB-Rekonstruktionen Verwendung finden.....16
Tab. 4: geschlechtsspezifische Altersverteilung des Patientenkollektivs..…..……29
Tab. 5: Übersicht über das Studiendesign..…….....30
Tab. 6: Bewertung des MMD-Tests……...33
Tab. 7: Beurteilung des Lachman-Tests……...33

III. Abkürzungsverzeichnis

ACL	anterior cruciate ligament = VKB
a.p.	anterior-posterior
AMB	anteromediales Bündel
BPTB	Bone-Patellar Tendon-Bone
bzw.	beziehungsweise
ESSKA	European Society of Sports traumatology Knee surgery and Arthroscopy
HKB	hinteres Kreuzband
IKDC	International-Knee-Documentation-Committee
IMB	intermediäres Bündel
lat.	lateral
li.	links
Lig.	Ligamentum
M.	Musculus
MMD	Manual Maximum Displacement
N	Newton
OATS	Osteochondrale autologe Transplantation
PCL	Posterior Cruciate Ligament = HKB
PD	Passive Displacement
PLB	posterolaterales Bündel
p.o.	postoperativ
POP	PCL orientierte Platzierung
re.	rechts
ROM	„Range Of Motion“ = Bewegungsausmaß
sog.	so genannt
STG-Sehnen	Semitendinosus-Grazilis-Sehnen
vgl.	vergleiche
VKB	vorderes Kreuzband
vs.	versus = gegen
z.B.	zum Beispiel

1. Einleitung

Die Ruptur des vorderen Kreuzbandes (VKB) zählt zu den häufigsten Bandverletzungen des Menschen und ist die häufigste Bandverletzung im Kniegelenk (Muneta et al. 1999; Strobel und Weiler 2005).
Nach älteren statistischen Analysen wurden in den USA rund 100.000 Kreuzbandplastiken durchgeführt (Brown und Carson 1999). Aktuellere Zahlen sprechen von ca. einer Kreuzband Rekonstruktion pro 1000 Einwohner jährlich in den westlichen Industrieländern wie Deutschland und den USA (Rupp und Kohn 2002; Strobel und Weiler 2005). Somit werden in den USA alleine rund 300.000 Kreuzbandoperationen jährlich durchgeführt.
Besonders häufig ist die Verletzung bei Alpinskifahrern oder bei Sportlern, die Kontaktsportarten wie Fußball betreiben. Betroffen sind meist jüngere Menschen, die im Erwerbsleben stehen und eine hohe Lebenserwartung haben. Die operative Therapie und die Rehabilitation der Kreuzbandverletzung sind also von großem klinischem und sozioökonomischem Interesse (Strobel und Weiler 2005).

Geschichtlich finden sich die ersten Erwähnungen des VKB bereits im Altertum. Ende des 19. Jahrhunderts begann Robson mit der chirurgischen Intervention in Form von Primärnähten des rupturierten Bandes (Robson 1903). Neben der Primärnaht, die weiter Bestand hatte, wurden dann auch diverse Transplantate in Betracht gezogen. Der russische Chirurg Grekow war der erste, der 1914 ein autogenes Transplantat als VKB Plastik verwendete (Hesse 1914). Bircher (1921) gelang es zwar ein menschliches Knie zu arthroskopieren, jedoch wurde erst 1981 von Dandy die erste arthroskopisch assistierte VKB-Rekonstruktion beschrieben. Diese neue Technik ersetzte auf Grund ihrer wesentlich geringeren Morbidität recht schnell sowohl die Arthrotomie als auch die Miniarthrotomie als Operationsmethode (Eberhardt et al. 2002; Zantop et al. 2005).
Seit Robson hat sich die Therapie stetig weiter entwickelt und unterliegt auch heute noch immer wieder Veränderungen.
Benutzt man den Katalog der *U.S. National Library of Medicine* und gibt den Begriff ‚anterior cruciate ligament' (ACL) in die Internetsuchmaschine von PubMed (www.pubmed.gov oder www.ncbi.nlm.nih.gov) ein, finden sich zum jetzigen Zeit-

punkt 8750 Treffer. Damit wird klar, welch große Rolle dieses Thema in der Medizin einnimmt, aber auch wie kontrovers über die verschiedenen Therapien diskutiert und veröffentlicht wird.
Obwohl die einzelnen Therapieansätze zum Teil sehr unterschiedlich sind (z.B. offene vs. arthroskopisch assistierte Operation, autogenes vs. allogenes Transplantat, Einkanal- vs. Zweikanal-Technik, intraartikuläre vs. extraartikuläre Fixation), ist ein gutes anatomisches Verständnis des VKB für eine erfolgreiche Rekonstruktion essentiell (Zantop et al. 2005).
Das Kniegelenk ist mit seinen verschiedenen Strukturen, wie Gelenkflächen, Bändern, Menisken und Muskeln, ein äußerst komplexes System. Die normale Funktion besteht aus einem sehr gut abgestimmten Zusammenspiel von Bewegung und Stabilität (Beasley et al. 2005). Von den sechs Freiheitsgeraden im Kniegelenk, anterior-posteriore (a.p.) Translation, Innenrotation-Außenrotation und medial-laterale Translation sind besonders die a.p. Translation sowie die Innen- und Außenrotation von klinischer Bedeutung (Amis et al. 2005). Das VKB ist im Kniegelenk der wichtigste Stabilisator bei der tibialen anterioren Translation, bei der es ca. 85% der ausgeübten Kraft absorbiert (Butler et al. 1980) und beugt auch entscheidend einer übermäßigen Innen- und Außenrotation vor. Ein Fehlen oder eine Insuffizienz des Kreuzbandes resultiert demnach in einer abnormen Kinematik (Verlust des physiologischen Roll-Gleit-Mechanismus), die von den meisten Patienten als Instabilität mit einem Einknicken (sog. ‚giving-way' Phänomen) des betroffenen Beins beschrieben wird. Diese Patienten haben durch die vermehrte anteriore tibiale Translation, besonders im medialen Kompartiment, ein signifikant höheres Risiko weitere artikuläre Schäden davonzutragen. Dazu gehören besonders Meniskus- und Knorpelschäden, aber auch periphere Bandstrukturen können betroffen sein (Amis et al. 2005; Strobel und Weiler 2005).

Das fundamentale Ziel der Operation muss es also sein, die ursprüngliche Anatomie bestmöglich wieder herzustellen. In der Literatur herrscht noch Unstimmigkeit über den genauen Aufbau des Kreuzbandes, aber eine Aufteilung in zwei Bündel, das anteromediale Bündel (AMB) und das posterolaterale Bündel (PLB), wurde als Basis für das anatomische und funktionelle Verständnis akzeptiert (Amis und Dawkins 1991; Zantop et al. 2005).

Um diese Bündel wieder herzustellen, sind viele verschiedene Techniken beschrieben, diverse Transplantate ausprobiert und Fixationsmethoden entwickelt worden.

Ziel dieser Arbeit ist es, eine neuartige Technik zur vorderen Kreuzbandrekonstruktion vorzustellen, die die Vorteile von verschiedenen Techniken in einem neuen Konzept vereint. Dazu wurden von März 2007 bis Mai 2008 40 Patienten in der MediaPark Klinik Köln sechs bzw. 12 Monate postoperativ klinisch nachuntersucht und auf ihr subjektives Befinden hin befragt.
In einer modifizierten ovalären Einkanal-Technik werden die ipsilaterale Semitendinosus- und Grazilissehne (Hamstrings) als vierfach Bündel implantiert. Fixiert werden diese tibial mit einer bioresorbierbaren Interferenzschraube (Delta Screw) und femoral mit einem bioresorbierbaren TransFix Implantat.
Alle Patienten unterziehen sich danach einem kontrollierten Rehabilitationsprogramm.

2. Anatomie und Biomechanik

Um eine möglichst naturgetreue Rekonstruktion des vorderen Kreuzbandes herzustellen, ist es notwendig, die Anatomie und den Verlauf des Kreuzbandes genau zu kennen.
Eine große Anzahl von Autoren hat sich eingehend mit der Anatomie und Biomechanik des vorderen Kreuzbandes (VKB) bzw. des Kniegelenks beschäftigt und diese beschrieben (Kennedy et al. 1974; Fuhrman et al. 1976; Beasley et al. 2005).

Das VKB stellt eine Bandverbindung zwischen Femur und Tibia dar. Die Breite des VKB variiert zwischen 7 bis 12 Millimetern (mm) (Amis und Dawkins 1991; Odensten und Gillquist 1985; Kennedy et al. 1974) bei einer Länge von 31 bis 38mm zwischen Femur und Tibia (Girgis et al. 1975; Odensten und Gillquist 1985). Wie Anderson et al. (2001) zeigten, hat der Mittelteil des VKB eine ovale Form mit einer Fläche von 36mm² bis 44mm².
Das VKB besteht zu 90% aus Kollagen Typ I Fasern und zu 10% aus elastischen Fasern. Die kollagenen Fasern setzen sich aus Bündeln von faszikulären Einheiten mit einem Durchmesser von 0,25-3mm zusammen (Danylchuck et al. 1978), welche entweder gradlinig vom posteromedialen Anteil der lateralen Femurkondyle zur medialen Eminentia intercondylaris der Tibia ziehen oder sich spiralförmig um die Achse des Ligamentes winden. Diese Einheiten werden von Synovia umschlossen und liegen somit per definitionem intraartikulär aber extrasynovial (Arnoczky 1983). Die Anordnung der kollagenen Fasern sowie der geringe Anteil elastischer Fasern bedingen einen frühen Dehnungswiderstand. Ein gesundes VKB dehnt sich um 15-25% bevor es zu einer plastischen Deformation und somit dem Verlust der vorderen Stabilität kommt (Palmer 1983). Bei einem Erwachsenen liegt die durchschnittliche Zugfestigkeit des VKB bei 1750N (Noyes et al. 1984) und kann bei jungen Erwachsenen sogar 2160N ± 157N betragen (Woo et al. 1991).

2.1 Die Bündel des vorderen Kreuzbandes

Über die Anordnung der Fasern herrschte lange Zeit Unstimmigkeit. Welsh (1980) und Arnoczky (1983) beschrieben das VKB noch als einen Einzelstrang aus kontinuierlichen Faszikeln mit unterschiedlich angespannten Anteilen während der Bewegung (‚range of motion' = ROM). Girgis et al. (1975) unterschieden das VKB in zwei Anteile, ein kleineres anteromediales Bündel (AMB) und ein größeres posterolaterales Bündel (PLB). Die Namensgebung erfolgte an der jeweiligen tibialen Insertion der beiden Bündel. 1979 waren es dann Norwood und Cross die am VKB drei funktionelle Bündel unterschieden, ihre Anheftungsstellen kartisiert und ihr unterschiedliches Verhalten während der ROM beschrieben haben.
Amis und Dawkins (1991) bestätigten diese Theorie. Neben dem schon beschriebenen AMB und dem PLB zeigten sie das Vorhandensein eines intermediären Bündels (IMB).

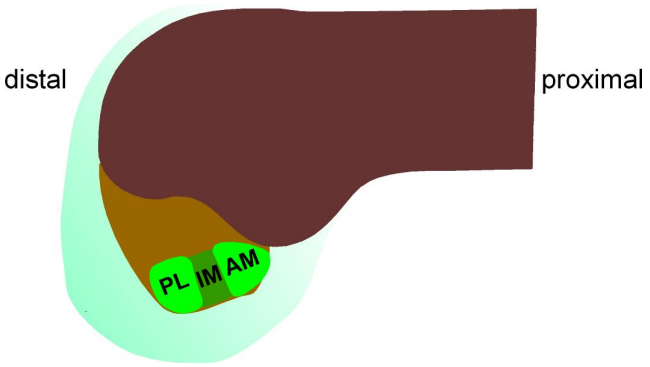

Abb. 1: Bündel des VKB, Femur rechts

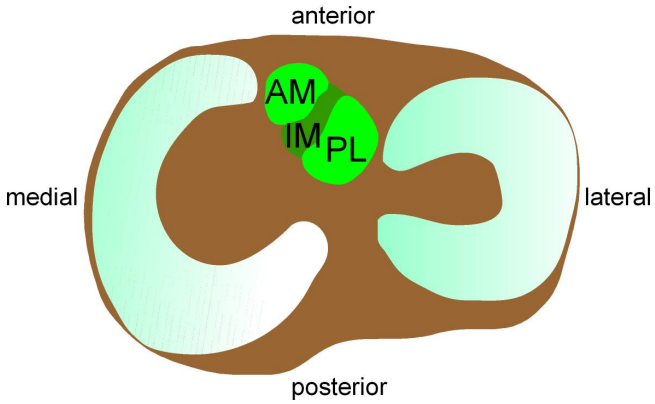

Abb. 2: Bündel des VKB, Tibia rechts

2.1.1 Funktionen der Bündel

Das VKB hemmt in erster Linie die anterio tibiale Translation und zusätzlich noch die interne Rotation des Stand- und des Spielbeines (Zantop et al. 2005).
In Studien von Amis und Dawkins (1991) wurden folgende Funktionen der einzelnen Bündel festgestellt:

- **posterolaterales Bündel**:
  - gespannt während der Extension des Kniegelenkes
  - unterstützt posterolaterale Stabilität
  - verhindert übermäßige Außenrotation

- **anteromediales Bündel**:
  - gespannt während der Flexion des Kniegelenkes
  - unterstützt anterolaterale Stabilität
  - verhindert anteriore Translation der Tibia gegenüber dem Femur

- **intermediäres Bündel**:
  - unterstützt anteriore und anteromediale Stabilität

2.2 Fazit

Auch wenn Amis und Dawkins (1991) gezeigt haben, dass das VKB aus mindestens drei funktionellen Einheiten besteht, herrscht heute wieder Unstimmigkeit über die genaue Aufteilung der Bündel.
Allgemein hat man sich darauf geeinigt, dass es verschiedene funktionelle Bündel im VKB gibt, welche ihre Spannung während der einzelnen Bewegungsamplituden ändern. Eine Aufteilung in nur zwei Bündel (AMB und PLB) scheint zwar eine zu starke Vereinfachung zu sein, ist aber heute der allgemeine Konsensus um die Funktion des VKB zu verstehen (Zantop et al. 2005).

Bei einer notwendigen VKB-Plastik ist es wichtig wieder eine gute Stabilität herzustellen, welche durch eine möglichst originalgetreue und anatomische Rekonstruktion gewährleistet wird. Um diese zu erreichen sollte man nahe an den ursprünglichen Verlauf des VKB herankommen, die originalen Insertionsstellen treffen und die zwei wichtigen Bündel, das AMB und das PLB rekonstruieren (Yasuda et al. 2005; Christel et al. 2005; Aglietti et al. 2005; Yagi et al. 2005).

3. Therapieformen

Bei der gesicherten Diagnose einer vorderen Kreuzbandruptur sind in der Literatur verschiedene Therapieformen beschrieben. So kann man zunächst operative vs. konservative Therapie abwägen. Bei dem operativen Vorgehen stehen dem Operateur bzw. dem Patienten diverse Methoden zur Auswahl.
Um entscheiden zu können, welche Therapie für den Patienten die geeignete ist, müssen einige Faktoren betrachtet werden.
Ist das VKB rupturiert, fehlt dem Knie der wichtigste Stabilisator gegen die anterotibiale Translation und es kann zur plötzlichen ventralen Subluxation der Tibia gegenüber dem Femur kommen (Amis et al. 2005). Diese Instabilität, auch als ‚giving-way' bezeichnet wird von den meisten Patienten beschrieben und gilt als wichtiger Risikofaktor für eine progrediente Schädigung der Menisken (Kannus und Järvinen 1987; Keene et al. 1993; Fink et al. 1994) sowie sekundär für progrediente arthrotische Veränderungen im Kniegelenk (Lynch et al. 1983; Metak und Scherer 1995; Casteleyn und Handelberg 1996). Da dieses Instabilitätsgefühl aber von den Patienten unterschiedlich stark empfunden wird und es auch starke individuelle Unterschiede im Aktivitätsniveau der Patienten gibt, muss mit dem Patienten zusammen abgewogen werden, ob eine konservative Therapie der operativen vorgezogen werden sollte.
Allerdings gibt es einige, beinahe universell akzeptierte Indikationen für eine VKB-Rekonstruktion. Dazu gehören:

- aktive Patienten oder Risikopatienten: Darunter fallen Patienten die entweder sportlich aktiv, oder beruflich hoher physischer Belastung ausgesetzt sind (sog. ‚knee abuser') (Daniel et al 1994; Frank und Jackson 1997; Fink et al. 2001; Ferrari und Bach 2001).
- Patienten mit funktioneller Instabilität im täglichen Leben oder wiederholtem Auftreten von ‚giving-way' Episoden trotz Rehabilitation (Ferrari und Bach 2001).
- kombinierte Kniegelenksverletzungen: Sind neben dem VKB noch andere Kniebinnenstrukturen geschädigt, schreitet der Verschleiß ohne Operation

schneller voran (Anderson und Gillquist 1992; Pässler et al. 1992; Shelbourne und Porter 1992).

- Morphologie: Bestimmte Faktoren wie z.B. hohes Körpergewicht, eine varische Beinachse, aber auch genetisch bedingtes laxes Bindegewebe begünstigen ein rascheres Fortschreiten degenerativer Veränderungen (Daniel et al. 1994; Ferrari und Bach 2001).

Das Alter an sich gilt nicht als alleiniges Kriterium für eine Rekonstruktion, doch gilt für jüngere Patienten, dass sie wahrscheinlich aktiver als ältere sind, eine im Mittel längere Zeitspanne mit dem defekten Knie vor sich haben, auch eine höhere Wahrscheinlichkeit von erneuten Kniegelenksverletzungen aufweisen und somit von einer Rekonstruktion profitieren (Barber et al. 1996; Ferrari und Bach 2001; Sloane et al. 2002).

3.1 Konservative Therapie

Durch ein spezielles, regelmäßig durchgeführtes und professionell betreutes Trainingsprogramm kann eine muskuläre und ligamentäre Kompensation des rupturieten VKB erzielt werden. Unterstützend zu diesem Trainingsprogramm kann eine stabilisierende Kniegelenksorthese (z.B. DonJoy®) getragen werden.
Bei anhaltender Instabilität, persistierenden Beschwerden oder Verletzungen anderer Kniebinnenstrukturen ohne adäquates Trauma sollte eine operative Behandlung erwogen werden.

3.2 Operative Therapie

Bei der Wahl des Zeitpunkts der Operation kommt es mehr auf den aktuellen Zustand des Kniegelenkes an als auf das zeitliche Intervall zwischen Verletzung und Rekonstruktion. Als wichtige Faktoren gelten eine volle ‚range of motion' (ROM) mit minimalem Erguss, geringes Ausmaß an Schmerzen beim Patienten und eine ausgiebige mentale Vorbereitung auf die Operation und die anschließende Reha-

bilitation (Shelbourne und Patel 1995; Beynnon et al. 2005). Einen absoluten Zeitpunkt, ab wann oder bis wann die Rekonstruktion durchgeführt worden sein muss, gibt es nicht, zumal dieser Eingriff elektiv ist und zum Teil konservativ behandelt werden kann (s. konservative Therapie).
Eine absolute Kontraindikation stellt jedoch das akut septische Kniegelenk dar (Veltri 1997; Ferrari und Bach 2001).

3.2.1 Prinzipien

Die offene Arthrotomie, z.B. mit Payr-Schnittführung stellt aufgrund der erhöhten Morbidität keine Alternative mehr zur arthroskopisch durchgeführten VKB-Rekonstruktion dar (Strobel und Weiler 2005).

- **Kreuzbandnaht**: Gemäß der European Society for Sports Medicine, Knee Surgery and Arthroscopy (ESSKA) (1990) ist die alleinige Naht als Methode unzureichend, da die Versagensquote hoch ist und es zu persistierender Instabilität kommen kann.
- **extraartikuläre Stabilisation**: Hierbei wird durch Umlenken von Fasern des Tractus iliotibialis und / oder Anteile der Fascia lata, des M. semitendinosus, Tendo oder des M. quadriceps femoris, Tendo ein parallel zum originalen VKB verlaufendes femorotibiales Band konstruiert. Diese Methode wurde alleine und auch in Kombination mit der intraartikulären Kreuzbandplastik angewendet, doch zeigte sich, dass die zusätzliche extraartikuläre Stabilisation keine Verbesserung zur alleinigen intraartikulären Rekonstruktion darstellt (Barrett und Richardson 1995; Roth et al. 1987; Strum et al. 1989). Nachteile dieser Methode sind die sekundäre posterolaterale Instabilität, schmerzhafte Bursitiden sowie persistierende Bewegungseinschränkungen (Fritschy und Freuler 1990).
- **intraartikuläre Rekonstruktion**: Der heutige ‚Gold Standard' ist die arthroskopisch durchgeführte intraartikuläre autogene VKB-Rekonstruktion, entweder mit den Hamstringsehnen (Sehnen des M. semitendinosus und M. gracilis = STG-Sehnen) oder dem mittleren Patellarsehnendrittel (Bone-Patellar Tendon-Bone = BPTB). Des Weiteren sind in der Literatur Metho-

den mit anderen autogenen, allogenen, xenogenen und synthetischen Transplantaten beschrieben (Frank und Jackson 1997). Im Folgenden werden diese heute sehr selten angewendeten Transplantate nicht weiter behandelt.

3.2.2 Transplantatauswahl

Die beiden häufigsten Transplantate sind die Hamstringsehnen und das mittlere Drittel der Patellarsehne. Das Patellarsehnentransplantat wird ipsilateral mit zwei Knochenblöcken entnommen, die proximal aus der Patella und distal aus der Tuberositas tibiae stammen. Die Hamstringsehnen werden mit einem Sehnenstripper auf der ipsilateralen Seite aus dem M. semitendinosus oder aus M. semitendinosus plus M. gracilis gewonnen.
Beide Implantate haben eine hohe Zugfestigkeit, wie die nachfolgende Tabelle zeigt. Allerdings muss bei der Zugfestigkeit immer das Alter und die generelle körperliche Verfassung des Patienten beachtet werden (Woo et al. 1991).

Ligament bzw. Transplantat	**Zugfestigkeit [N]**	**Quelle**
Natives vorderes Kreuzband	2160 ± 157	Woo et al. 1991
Mittleres Drittel Patellarsehne	2376 ± 151	Schatzmann et al. 1998
Einfache Semitendinosussehne	1216 ± 50	Butler 1989
gedoppelte Semitendinosussehne	2422 ± 448	Noyes et al. 1984
Vierfach gelegte Hamstringsehnen	4108 ± 200	Brown et al. 1993

Tab. 1: maximale Zugbelastungen des nativen VKB und häufig verwendeter Transplantate

3.2.2.1 Patellarsehne (Bone-Patellar Tendon-Bone BPTB)

Der Vorteil bei der BPTB-Technik ist die primär hohe Ausreißkraft und gute Osteointegrität auf Grund der beiden Knochenblöcke. Auch die Zugfestigkeit des Transplantates ist ähnlich hoch wie die des nativen VKB (vgl. Tabelle 1). Allerdings ist die Entnahme des mittleren Patellarsehnendrittels ein erheblicher Eingriff in die Integrität des Streckapparates und in die mechanische Stabilität, besonders im tibialen Bereich. So gehören zu den typischen Komplikationen neben Frakturen der Patella und Patellarsehnenrupturen, Schmerzen beim Hinknien (besonders wichtig für verschiedene Berufsgruppen wie Dachdecker, Fliesenleger usw. oder auch für junge Eltern, die sich oft hinknien müssen), Patellarspitzensyndrom, Tendinitis der Patellarsehne, Hoffaitis, Hoffafibrosen, Hoffahernien u.ä. (Weiler et al. 2002; Aglietti et al. 1993; Kartus et al. 1997).

3.2.2.2 Hamstringsehnen

Wie in Tabelle 1 gezeigt hängt die Reißfestigkeit stark von dem Gesamtquerschnitt des Sehnenkonstruktes ab. So erzielt man die höchste Festigkeit durch eine Kombination der Semitendinosussehne und der Grazilissehne als Vierfachstrang. Die Herausforderung bei dieser Transplantatwahl liegt in der gleichmäßigen Vorspannung aller Sehnenstränge sowohl bei der Transplantatentnahme und Transplantatvorbereitung als auch bei der Transplantatfixation. Da dies klinisch sehr schwer umsetzbar ist, wird die absolute Reißfestigkeit zwar leicht reduziert, aber die komplexe Kinematik des nativen Kreuzbandes mit dem AMB und dem PLB sehr gut imitiert (Wallace et al. 1997; Woo et al. 1997).
Die Entnahmemorbidität ist bei den Hamstringsehnen wesentlich geringer ausgeprägt und meist nur von kurzer Dauer (Yasuda et al. 1995). So kann es zu einer Hämatombildung im Bereich der Entnahmestelle kommen. In der Literatur wird eine anfängliche Schwächung der Innenrotation sowie verminderte Beugekraft der am Pes anserinus ansetzenden Muskelgruppe (wichtigste VKB Agonisten) beschrieben (Strobel und Weiler 2005).

Diverse Studien (Carter und Edinger 1999; Aune et al. 2001; Eriksson et al. 2001; Shaieb et al. 2002; Ejerhed et al. 2003; Aglietti et al. 2004; Laxdal et al. 2005) haben gezeigt, dass Rekonstruktionen mit einem Vierfachstrang der Hamstringsehnen oder dem Bone-Patellar Tendon-Bone Transplantat zu ähnlich guten klinischen und funktionellen Resultaten führen. In der nachstehenden Tabelle sind die wichtigsten Vor- und Nachteile von Hamstring- und Patellarsehne als Transplantat aufgeführt.

Sehne	Vorteile	Nachteile
Hamstringsehne	▪ kleiner Hautschnitt in wenig belasteter Region ▪ intakter Streckapparat ▪ keine Beschwerden im Patellarspitzenbereich ▪ anatomische Rekonstruktion durch mehrere Bündel ▪ geringeres Risiko eines Zyklopssyndroms[1] ▪ hohe Reißfestigkeit (vgl. Tab.1)	▪ Störung der Innenrotation (meist nur kurzfristig) und Schwächung der Agonisten ▪ Weichteilhämatom nach Entnahme ▪ länger dauernde ossäre Integration
Patellarsehne	▪ gewisse variable Transplantatbreite (von ca. 8-10mm) ▪ primär feste Verankerung ▪ aktive Innenrotation bleibt erhalten	▪ traumatisierende Entnahme ▪ Störung des Streckapparates ▪ anteriore Knieschmerzen ▪ Probleme beim Hinknien ▪ Gefahr des Zyklopsyndroms ▪ Gefahr der Patellafraktur ▪ Gefahr einer Ruptur der Restsehne ▪ zur Entnahme, Hautschnitt in stark bewegtem Gebiet ▪ Gefahr einer Hoffa-Hernie ▪ Gefahr eines infrapatellaren Kontraktursyndroms (Patella infera)

Tab. 2: Vor- und Nachteile der Hamstring- und der Patellarsehne (Strobel, Weiler 2005)

[1] Als Zyklopssyndrom bezeichnet man eine fibrotische Verdickung über dem Kreuzband. Dieser benigne Bindegewebstumor kann sich zwischen Femur und Tibia einklemmen und so die volle Extension verhindern.

3.2.3 Tunnelplatzierung

Der Tunnelplatzierung kommt bei einer Rekonstruktion eine entscheidende Bedeutung zu.
Ist der tibiale Tunnel zu weit anterior gelegen, kommt es zu einem Impingement an der femoralen Notch (Jackson und Schaefer 1990; Good et al. 1994; Khalfayan et al. 1996) und zu einem Verlust bei der Extension (Marzo et al. 1992). Eine anteriore Fehlplatzierung femoral führt zu einer gesteigerten anterior-posterior (a.p.) Knieinstabilität und setzt die Fasern unter eine Spannung, die in einer Beugehemmung resultiert oder das Implantat überdehnt (Mueller 1983; Good et al. 1994; Khalfayan et al. 1996).
Als Landmarken bei der Tunnelbohrung dienen die nativen Insertionsstellen des VKB (Beynnon et al. 2005).
Um der Kinematik und der Anatomie des VKB mit dem AMB und dem PLB gerecht zu werden, wurden neben der Einkanal-Technik weitere Methoden entwickelt. Rosenberg und Graf (1994) beschrieben eine VKB Plastik mit einem tibialen Tunnel und zwei femoralen Tunneln, positioniert bei 10:30 Uhr und 11:30 Uhr für das rechte Knie (12:30 Uhr und 01:30 Uhr für das linke Knie). Eine andere arthroskopisch-assistierte Doppelbündel-Technik wurde mit zwei tibialen und zwei femoralen Tunneln durchgeführt (tibial liegen die Tunnel im Zentrum der Insertionsstelle des VKB, die femoralen Tunnel wurden bei 10:30 Uhr und 11:30 Uhr für das rechte Knie; 12:30 Uhr und 01:30 Uhr für das linke Knie gebohrt) (Muneta et al. 1999; Yasuda et al. 2005; Christel et al. 2005).
Vordergründig scheint die Zweikanal-Technik der Einkanal-Technik auf Grund der besseren Wiederherstellung der Anatomie überlegen, jedoch wird die Operation durch die höhere Komplexität mit vier Tunnelplatzierungen wesentlich erschwert und kann daher den theoretischen Vorteil in der Praxis negieren (Beynnon et al. 2005).

3.2.4 Transplantatspannung

Um ein positives Ergebnis nach einer VKB-Rekonstruktion zu erhalten, ist es wichtig für eine optimale Transplantatspannung zu sorgen. Ein zu wenig vorgespanntes Transplantat hat eine höhere Wahrscheinlichkeit auszuleiern und resultiert in einer Instabilität (Yasuda et al. 1997; Beasley et al. 2005). Eine zu starke Vorspannung kann zu frühen Degenerationserscheinungen im Kniegelenk führen, ohne dabei eine signifikant höhere anterior-posteriore Stabilität zu erzielen (Kurosaka et al. 1987). Des Weiteren kann die hohe Vorspannung zu einer posterioren Subluxation der Tibia führen, welche in einer Spannung des hinteren Kreuzbandes (HKB) resultiert und das Knie in einen ‚locked-in' Zustand bringt. Dadurch wird die Kinematik des Knies beeinträchtig und besonders der Knorpel geschädigt (Amis und Jakob 1998).
Auch wenn diese Fakten bekannt sind, auf einen Konsensus über die richtige Vorspannung konnte man sich noch nicht einigen (Beasley et al. 2005). Wichtige Variablen sind auch die Qualität des Knochens, die des Transplantates und die gewählte Fixationsmethode (Tohyama und Yasuda 1998).

3.2.5 Fixationsmethoden

Auf Grund der ambitionierten Rehabilitationsmaßnahmen nach einer Kreuzbandoperation werden bereits sehr hohe Ansprüche an das Transplantat gestellt, noch bevor der Einheilungsprozess abgeschlossen ist (Beaseley et al. 2005). Deshalb kommt der Fixierung der Sehnen eine entscheidende Bedeutung zu. Hier liegt der anfängliche Schwachpunkt der Rekonstruktion und nicht im Transplantat selber, denn schon im Alltag muss ein rekonstruiertes Kreuzband Kräften von bis zu 454N widerstehen können (Noyes et al. 1984; Markolf et al. 1996).
Die nachfolgende Tabelle zeigt einige Fixationsmethoden und ihre Eigenschaften.

	Fixationsmethode	Ausreißkraft [N]	Steifigkeit [N/mm]	Quelle
Intaktes VKB		2160±157	242±28	Woo et al. 1991
Vierfach Hamstringsehnen		4140±n.n.	807±n.n.	Brand et al. 2000
Tibial	Bioresorbierbare Interferenzschraube (9-11mm x 35mm)	824,9±124	76,1±25	Selby et al. 2001
	Titanium Interferenzschraube (9mm x 25mm)	350±134	248±52	Magen et al. 1999
	Krallenplatte, sog. ‚washer plate'	905±291	273±56	Magen et al. 1999
Femoral	Bioresorbierbare Interferenzschraube	479,7±133,4	125,5±14,2	Becker et al. 2001
	Titanium Interferenzschraube	763,4±102,8	67,7±10,3	Becker et al. 2001
	TransFix Implantat	1302,9±282,4	183,6±33,6	Becker et al. 2001
	Cross-pin	737±140		Ahmad et al. 2004
	Endobutton	864±164		Ahmad et al. 2004

Tab. 3: Fixationsmethoden und ihre biomechanischen Eigenschaften die aktuell bei VKB-Rekonstruktionen Verwendung finden

Neben den biomechanischen Eigenschaften der jeweiligen Hilfsmittel muss auch die Anatomie und Kinematik des Knies betrachtet werden. Idealerweise sollte die Fixation die Anatomie widerspiegeln und möglichst nahe der Gelenklinie verlaufen (Fu et al. 2000).

Auch wenn die biomechanischen Eigenschaften von z.B. Endobuttons oder Krallenplatten sehr gut sind, erfüllen sie nicht die anatomischen Ansprüche, da sie weit extraartikulär liegen. Es wurde gezeigt, dass es auf femoraler Seite bei der Endobutton-Methode zu longitudinalen (‚bungee-effect') und transversalen (‚winshield-wiper-effect') Bewegungen kommt, welche zu einer Erweiterung des Bohrkanals führen (Nebelung et al. 1998; Dargel et al. 2007).

Bei der Wahl zwischen bioresorbierbaren Materialien und solchen aus Titan konnten keine signifikanten Unterschiede im klinischen Endergebnis festgestellt werden (Rupp et al. 1987; Marti et al. 1997; Weiler et al. 1998; Fu et al. 2000; Kousa et al. 2001; Adam et al. 2004). Dazu haben bioresorbierbare Materialien ein geringeres Risiko das Implantat zu zerschneiden bzw. den Knochenblock zu frakturieren, sie bieten die Möglichkeit zur Bildgebung mittels Magnetresonanztomographie (MRT) und erschweren eine Revision nicht in dem Maße wie metallische Implantate (Brand et al. 2000). Als nachteilig sind Materialbruch und Gewindeversagen in der Literatur beschrieben (McGuire et al. 1999).
Camillieri et al. (2004) konnten zeigen, dass femorale transkondyläre Verankerungsmethoden ähnliche biomechanische Eigenschaften wie die Interferenzschraube aufweisen, wobei sie aber eine höhere Ausreißkraft haben (Becker et al. 2001).

3.3 Zusammenfassung

Bei der modifizierten ovalären Einkanal-Technik werden möglichst viele Therapieoptionen in Betracht gezogen. Es wird versucht die jeweiligen Vorteile zu kombinieren und eine anatomische Rekonstruktion angestrebt.
Als Transplantat werden die Hamstringsehnen gegenüber dem BPTB-Transplantat bevorzugt, da sie in Bezug auf ihre Zugfestigkeit ebenbürtig oder sogar überlegen sind. Durch die Vierfachbündelung ähnelt ihre Kinematik sehr dem nativen VKB und die Entnahmemorbidität ist bei den Hamstringsehnen wesentlich geringer.
Bei der Tunnelbohrung werden zur Orientierung die anatomischen Landmarken verwendet. Tibial wird in einem Eintrittswinkel von ca. 60° ein ovalärer Tunnel geschaffen. Femoral werden transtibial zwei sich leicht überlappende Einzelkanäle (rechtes Knie: 1. Kanal bei ca. 11.00 Uhr, 2. Kanal bei ca. 09.30 – 10.00 Uhr; linkes Knie: 1. Kanal 01.00 Uhr, 2. Kanal bei 02.00 – 02.30 Uhr) zu einem ovalen Bohrkanal verbunden. Damit erzielt man die anatomische Rekonstruktion wie bei der Zweikanal-Technik, schafft aber eine physiologischere Implantatinsertion durch Entfernung der Knochenbrücke. Die Gefahr der Tunnelfehlplatzierung wird

gegenüber vier einzeln gebohrten Kanälen gemindert und eine Revision weniger erschwert als bei der Zweikanal-Technik.
Zur Verankerung werden tibial eine bioresorbierbare Interferenzschraube und femoral ein bioresorbierbares TransFix Implantat verwendet. Dazu geben die biomechanischen Eigenschaften (höchste Zugfestigkeit plus hohe Steifigkeit) und ihre Materialeigenschaften Anlass. Zudem ermöglichen sie eine frühe, ambitionierte Rehabilitation.

4. Methode

4.1 Die modifizierte ovaläre Einkanal-Technik

Ziel der Rekonstruktion ist es, den anatomischen Verlauf des VKB möglichst gut wieder herzustellen, um eine hohe Translations- und Rotationsstabilität zu gewährleisten. Dabei hat es sich bewährt auf eine Wiederherstellung des anteromedialen Bündels (AMB) und des posterolateralen Bündels (PLB) Wert zu legen (Yasuda et al. 2005; Christel et al. 2005; Aglietti et al. 2005; Yagi et al. 2005).
Die Problematik bei allen Rekonstruktionen ist die präzise Tunnelplatzierung. Je mehr Löcher gebohrt werden, desto höher ist die Gefahr der Fehlplatzierung. Zudem wird eine eventuell notwendige Revision erschwert.

Mit der modifizierten ovalären Einkanal-Technik reduziert man durch nur jeweils einen tibialen und femoralen Bohrkanal das Risiko der Fehlplatzierung und nähert sich durch die ovaläre Bohrung tibial und femoral weiter an die anatomischen Verhältnisse an (vgl. Kapitel 2. Anatomie).

4.2 Landmarken des vorderen Kreuzbandes bei der Tunnelbohrung

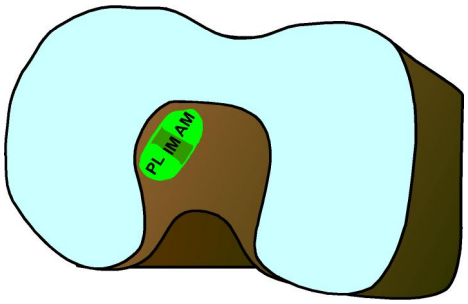

Abb. 3: Insertionsstelle des nativen VKB, femoral rechts

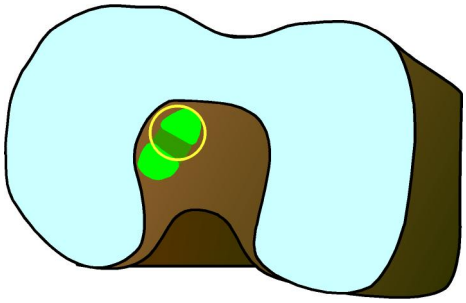

Abb. 4: Einkanal-Technik

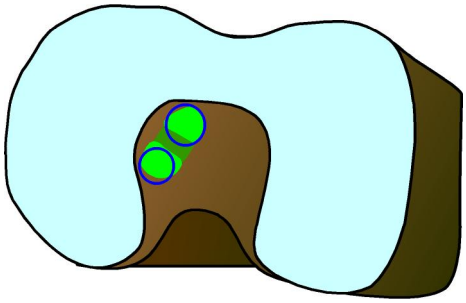

Abb. 5: Zweikanal-Technik

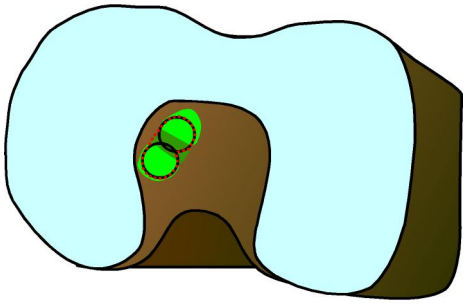

Abb. 6: modifizierte ovaläre Einkanal-Technik mit Einzelbohrlöchern

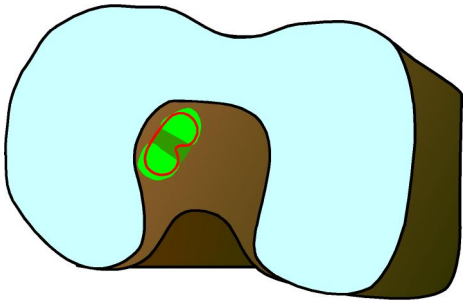

Abb. 7: modifizierte ovaläre Einkanal-Technik nach Formgebung durch den Notcher

4.3 Die Flächeninhalte der verschiedenen Techniken im Vergleich



Abb. 8: natives VKB: 36-44mm²

Abb. 9: ovaläres Bohrloch: 2 x 5mm: 39,3mm²



Abb. 10: Zweikanal-Technik: 5mm + 7mm: 58,1mm²

Abb. 11: rundes Bohrloch: 8mm: 50,8mm²

4.4 OP-Technik

Die modifizierte ovaläre Einkanal-Technik basiert auf den Prinzipien der herkömmlich angewendeten Einkanal-Technik. Als Transplantat zur Rekonstruktion des VKB werden die Semitendinosussehne und die Grazilissehne (Hamstrings) als vierfach Bündel verwendet. Tibial wird die Plastik mit einer bioresorbierbaren Interferenzschraube (Delta Screw, z.B. Arthrex®), femoral mit einem bioresorbierbarem TransFix Implantat verankert.

Über einen sich ovalär öffnenden tibialen Bohrkanal werden femoral zwei zunächst runde, sich leicht überlappende Bohrkanäle gebohrt, welche später zu einem ovalen Kanal verbunden werden.

4.4.1 Platzierung und Bohrung der Kanäle

Bei der Bohrung des tibialen Tunnels orientiert man sich am Verlauf des nativen VKB. Die PCL orientierte Platzierung (POP), mit einem 5mm Retro-Drill versehen, wird über den anteromedialen Zugang eingebracht und platziert. Der Eintritt des Zieldrahtes liegt ca. 0,5cm unterhalb des Pes anserinus und ca. 1,5cm medial der Tuberositas tibiae im Bereich der Sehnenentnahmestelle. Die intraartikuläre Austrittsstelle sollte ca. 5-7mm ventral des HKB bzw. an der tibialen Insertion des VKB liegen.

Im Anschluss an die Positionierung mittels der POP bringt man den Zieldraht anterograd in einem Winkel von ca. 60° zur Tibia ein, bohrt diesen bis zum Retro-Drill vor und verbindet beide. Es folgt die retrograde Bohrung bis zum tibialen Austritt. Anschließend wird der Retro-Drill erneut anterograd eingebracht, leicht nach ventral zur Notch verkippt und der Kanal ovalär erweitert. Von distal überbohrt man den Führungsdraht je nach Sehnendicke mit dem 7mm bzw. dem 8mm Bohrer auf ca. 2/3 der Länge des Bohrkanals um Raum für das femorale Zielgerät und die Interferenzschraube zu schaffen. So entsteht ein sich nach proximal ovalär öffnender Bohrkanal, mit dem man eine gute Annährung an die anatomische tibiale VKB Insertion herstellt (vgl. Abb. 2). Durch die retrograde Bohrung gewährleistet man am Tibiaplateau glatte Bohrränder.

Die ovaläre Bohrung des tibialen Kanals bietet genug Platz zum Arbeiten und Ausrichten der Instrumente für die nun folgenden Schritte.

Transtibial wird die Spitze des femoralen Zielinstrumentes in der ‚over-the-top' Position eingehakt (90° Knieflexion). Der Zieldraht wird bei ca. 11.00 Uhr (für das rechte Knie; 01.00 Uhr für das linke Knie) vorgebohrt und mit einer Kopfraumfräse auf 5mm kurz angebohrt. Über den Führungsdraht wird mit dem OATS-Meißel ein Knochenzylinder gewonnen, welcher später im tibialen Bohrkanal bei der Fixation verwendet wird. Anschließend erfolgt ein Überbohren des Führungsdrahtes mit der Kopfraumfräse auf 5mm. Im nächsten Schritt wird das femorale Zielinstrument etwas posterolateral des ersten Bohrloches eingehakt, der Zieldraht bei ca. 09.30 – 10.00 Uhr (rechtes Knie; 02.00 – 02.30 Uhr linkes Knie) vorgebohrt und ebenfalls mit der Kopfraumfräse auf 5mm erweitert. Abschließend verbindet man die zwei runden Bohrlöcher mit einem speziell dafür entworfenem Notcher (s. Abb.:12) zu einem ovalen Kanal. Somit wird die Knochenbrücke, wie sie bei der Zweikanal-

Technik entstehen würde entfernt und der Verlauf der VKB Plastik wird anatomischer.



Abb. 12: Speziell angefertigter Notcher für die femorale Formung der Bohrkanäle

Bohrkanäle frontal

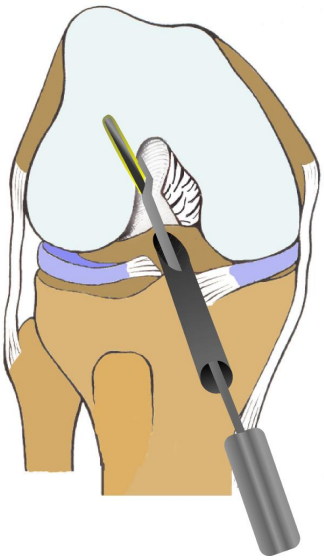

Abb. 13: 1. Bohrloch bei 11.00 Uhr

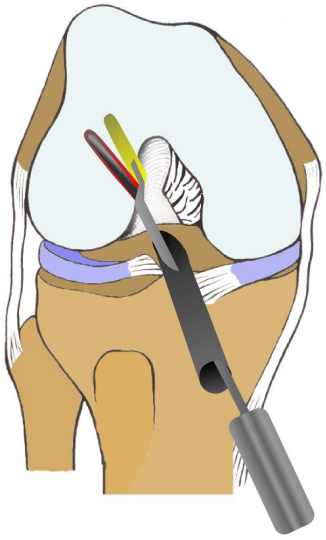

Abb. 14: 2. Bohrloch bei 09.30-10.00 Uhr

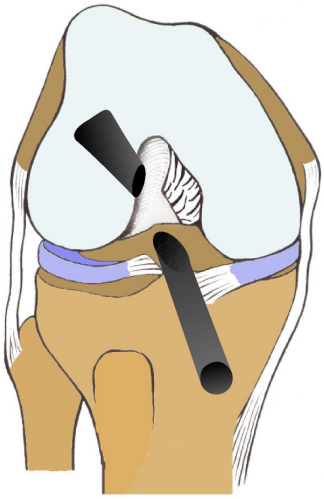

Abb. 15: ovaläres Bohrloch

Bohrkanäle seitlich

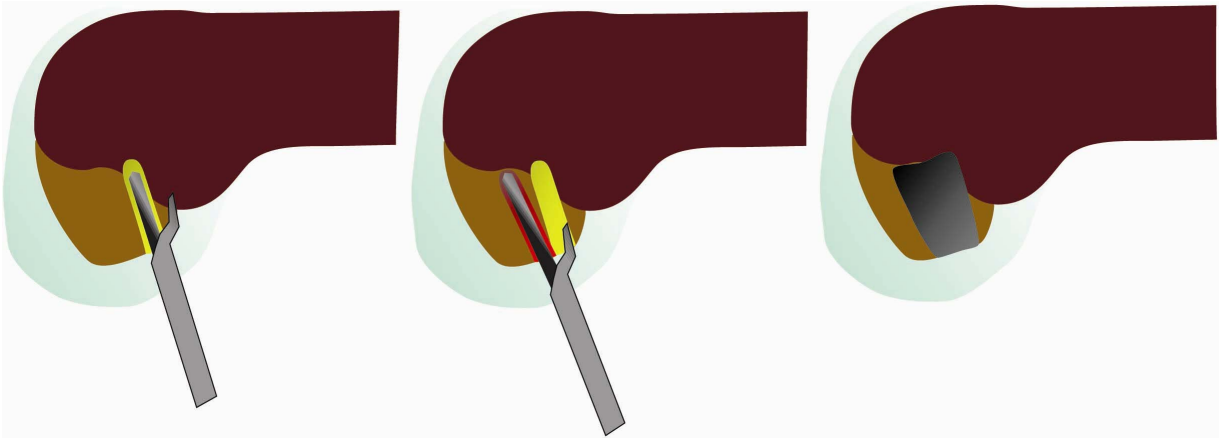

Abb. 16: 1. Bohrloch bei 11.00 Uhr

Abb. 17: 2. Bohrloch bei 09.30-10.00 Uhr

Abb. 18: ovaläres Bohrloch

4.4.2 Einbringen des Transplantates

Das Einbringen der Sehnen bereitet man mit dem TransFix Markierungshaken vor. Dazu wird dieser transtibial in den femoralen Bohrkanal eingeführt. Durch eine Hautinzision am lateralen Femur wird die Zieldrahthülse auf dem Knochen platziert, über Lasermarkierungen auf dem Markierungshaken die Länge des Fixierungsimplantates bestimmt und schließlich der 3mm Führungsdraht transkutan nach medial durchbohrt. Über den Führungsdraht wird die Kortikalis mit dem 5mm Stufenbohrer angebohrt, der Nitinol-Ösendraht wird in den Führungsdraht eingehängt und durchgezogen. Durch Extraktion des TransFix Markierungshakens aus dem tibialen Bohrkanal wird die Einzugschlaufe für die Sehnenplastik gebildet. Um eine Rekonstruktion des AM- und des PL-Bündels zu erzielen, wird unter arthroskopischer Sicht der Draht so ausgerichtet, dass der mediale Anteil vorne liegt und der laterale hinten. Diese Ausrichtung stabilisiert man mit dem Tasthaken. Nun wird die Semitendinosussehne vor die Grazilissehne platziert und beide in die Schlaufe des Ösendrahtes eingehangen. Durch Ziehen an den zwei Enden des Drahtes positioniert man das Transplantat, wobei der Tasthaken so lange die Ausrichtung des Drahtes stabilisiert bis das Transplantat die Notch erreicht hat. Erst dann wird der Tasthaken entfernt und das Transplantat vollständig eingezogen.

Somit ersetzt die Semitendinosussehne das AM-Bündel, die Grazilissehne das PL-Bündel und gewährleistet eine anatomische Rekonstruktion des VKB.

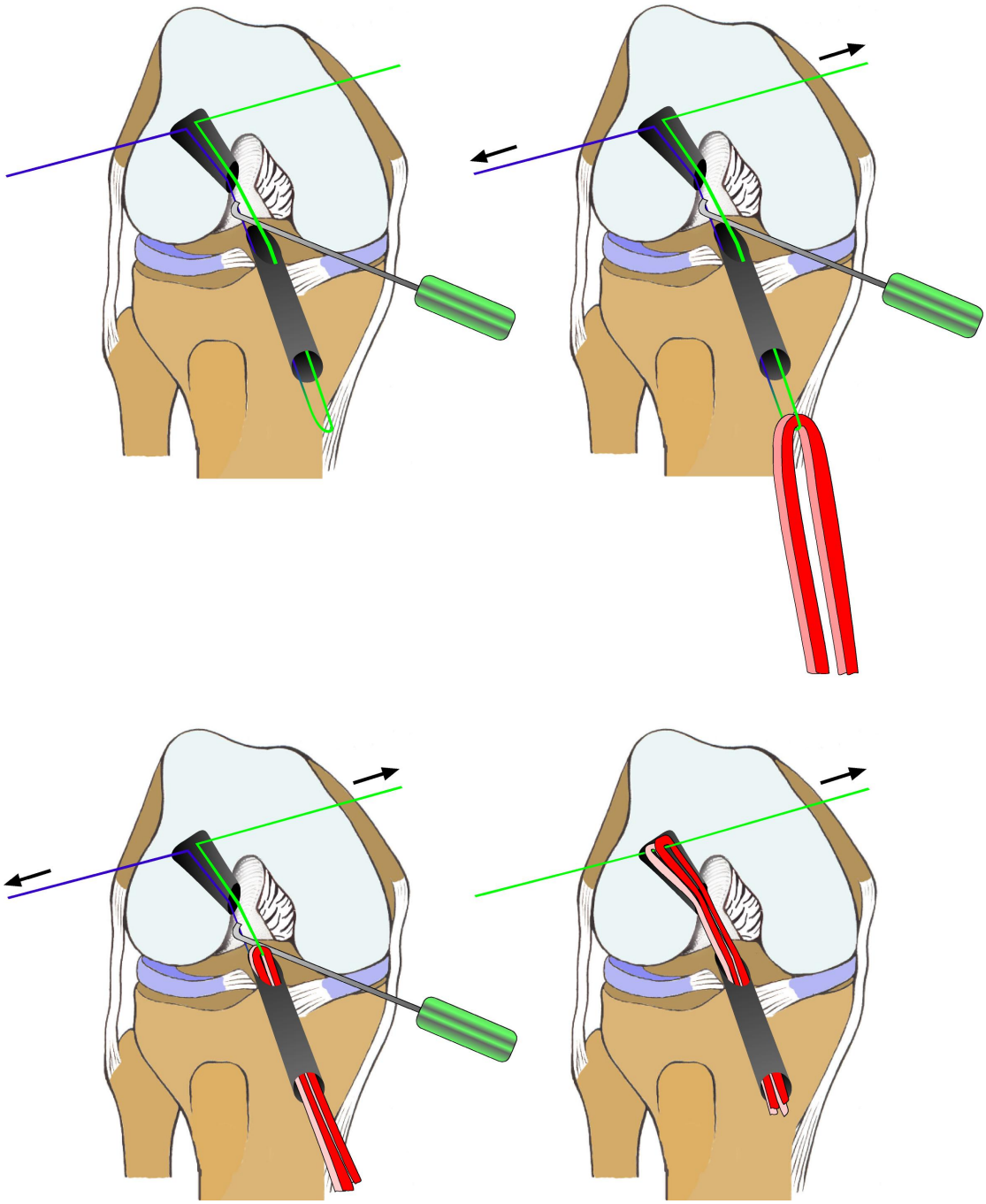

Abb. 19: Einbringen der Sehnen transtibial unter arthroskopischer Sicht und Stabilisierung des Ösendrahtes

4.4.3 Fixierung des Transplantates

Nachdem man die Beweglichkeit des Ösendrahtes kontrolliert hat, bringt man das bioresorbierbare TransFix Implantat über den Draht ein. Nach Überprüfung des korrekten Sitzes des Implantates wird der Draht nach medial entfernt. Tibial bringt man, nach mehrmaligem Durchbewegen des Knies, zunächst den femoral gewonnen Knochenzylinder so ein, dass er distal der VKB Plastik liegt. Die bioresorbierbare Interferenzschraube wird unter Zug und einem Beinwinkel von 90° über den Führungsdraht bis zum Tibiaplateau eingedreht, so dass die Sehnen ventral und der Knochenzylinder dorsal von ihr liegen. Der Knochenzylinder fördert die Osteointegrität, ähnlich wie bei der BPTB-Plastik und verschließt zusätzlich den Bohrkanal.
Nachdem der korrekte Sitz der VKB Plastik sowie die jeweilige Verankerung femoral und tibial überprüft wurde, werden im letzten Schritt die Wunden versorgt, zwei Redon-Saugdrainagen eingelegt, die vor der Operation angelegte Blutsperre am Oberschenkel (mit einem Druck von 350mmHg) wieder gelöst und ein Kompressionsverband angelegt. Auf Grund der Redon-Saugdrainagen und des Kompressionverbandes wird das Bein zunächst für zwei Tage in einer Gipsschiene ruhig gestellt. Zwei Tage post OP wird der Verband gewechselt, die Redon-Saugdrainagen entfernt und dem Patienten eine Knieorthese angepasst.

4.4.4 Nachbehandlung

Bei der Nachbehandlung soll Wert auf eine frühe aktive und passive Mobilisation gelegt werden (Flexion / Extension: 90°/0°/0°). Sechs Wochen lang muss der Patient zur Stabilisierung eine justierbare Kniegelenksorthese tragen, die regelmäßig an die ROM angepasst werden muss. In den ersten zwei Wochen darf der Patient das operierte Bein nur teilbelasten (ca. 20-50kg), danach soll zunehmend vollbelastet werden. Nach sechs Wochen wird die Orthese abgelegt und es beginnt eine ambitionierte Rehabilitation mit voller ROM.

5. Studiendesign

Die Datenerhebung fand mittels eines standardisierten Fragebogens, dem vom IKDC herausgegebenen Formblatt zur subjektiven Beurteilung des Knies, maschinell mit dem KT-1000 Arthrometer™, manuell durch den Pivot-Shift Test, der Überprüfung der Außenrotationsstabilität, der anterior-posterior Translation und einem Funktionstest statt.

Die Auswahl der Patienten war durch die Krankenhausklientel der orthopädischen Abteilung der MediaPark Klinik Köln vorgegeben. Folglich handelte es sich bei dieser Stichprobe um eine natürliche Gruppe, die nicht zufällig zusammengestellt werden konnte. Das Konstanthalten von möglichst vielen potentiellen Störvariablen versucht die externe Validität zu erhöhen. Dies wird durch standardisierte Durchführungsrichtlinien während der Datenerhebung gewährleistet.

Die Studie wurde in der orthopädischen Gemeinschaftspraxis Dres. Schäferhoff, Stock, Klein, Krebs und Herrn Pütz in der MediaPark Klinik Köln durchgeführt, beginnend im März 2007. Alle Patienten, die ab diesem Zeitpunkt in der genannten Klinik zur VKB Plastik aufgenommen wurden und den definierten Auswahlkriterien entsprachen, wurden in die Studie aufgenommen. Die Nachuntersuchungen wurden sechs Monate bzw. 12 Monate post OP durchgeführt.

Die Datenerhebung erfolgte durch die oben bereits angesprochenen Methoden. Der Fragebogen war von jedem Patienten freiwillig auszufüllen und die Auswertung der so gewonnenen Daten erfolgte mit den üblichen Mitteln der deskriptiven Statistik. Die Studie wurde auf 40 Patienten, Nachuntersuchung sechs und 12 Monate postoperativ, begrenzt. Einzelheiten werden in den folgenden Kapiteln näher dargestellt.

5.1 Studienort

In der MediaPark Klinik Köln finden sich Fachpraxen für Orthopädie, Anästhesiologie, Plastische Chirurgie, Gefäßerkrankungen und Gefäßchirurgie, Neurochirurgie, Innere Medizin und Radiologie. Neben der ambulanten Versorgung stehen 66 Betten zur stationären Behandlung zur Verfügung. Die Orthopädie steht unter der Leitung von Dr. med. Peter Schäferhoff.
Die Schwerpunkte der Orthopädie liegen in der arthroskopisch assistierten Therapie von Weichteilläsionen, besonders im Knie- und Schulterbereich, der Hüft- und Knieendoprothetik sowie der Fußchirurgie. Die jährliche Patientenzahl im operativen Bereich liegt bei über 1500. Im stationären Bereich betreuen neben dem Pflegepersonal und den Physiotherapeuten zwei Chefärzte sowie fünf Assistenzärzte die Patienten.

5.2 Auswahl der Patienten

Die Auswahl der Patienten war durch die Krankenhausklientel der orthopädischen Abteilung der MediaPark Klinik Köln vorgegeben. Für die Aufnahme der Patienten in die Studie galten folgende Auswahlkriterien:

A) Einschlusskriterien

- erstmalig aufgetretene VKB-Ruptur
- autograft: M. semitendinosus, Tendon und M. gracilis, Tendon (Hamstrings)
    - femorale Fixierung: bioresorbierbares TransFix Implantat
    - tibiale Fixierung: : bioresorbierbare Interferenzschraube
- Chondromalazie ≤ 2°

B) Ausschlusskriterien

- kombinierte mediale und laterale Meniskusläsion
- Chondrocalcinose
- kombinierte Bänderläsion
- kontralaterale VKB-Ruptur

5.2.1 Patientenkollektiv

Seit Studienbeginn im März 2007 wurden insgesamt 40 Patienten (13 Frauen und 27 Männer) in die Studie aufgenommen und an Hand des Datenerhebungsbogens befragt und nachuntersucht. Zum Untersuchungstermin ein Jahr postoperativ sind vier Patienten nicht mehr erschienen, davon drei ohne Grund, ein Patient ist verzogen. Tab. 4 zeigt die geschlechtsspezifische Altersverteilung.

	Frauen		Männer		gesamt	
Gesamt	13	32,50%	27	67,50%	40	100%
Alter (Jahre)						
10-20	2	5,00%	2	5,00%	4	10%
21-30	3	7,50%	8	20,00%	11	27,50%
31-40	4	10,00%	13	32,50%	17	42,50%
41-50	3	7,50%	3	7,50%	6	15,00%
51+	1	2,50%	1	2,50%	2	5,00%
Mittleres Alter (Jahre)	34,5	-	32,6	-	33,2	-

Tab. 4: geschlechtsspezifische Altersverteilung des Patientenkollektivs

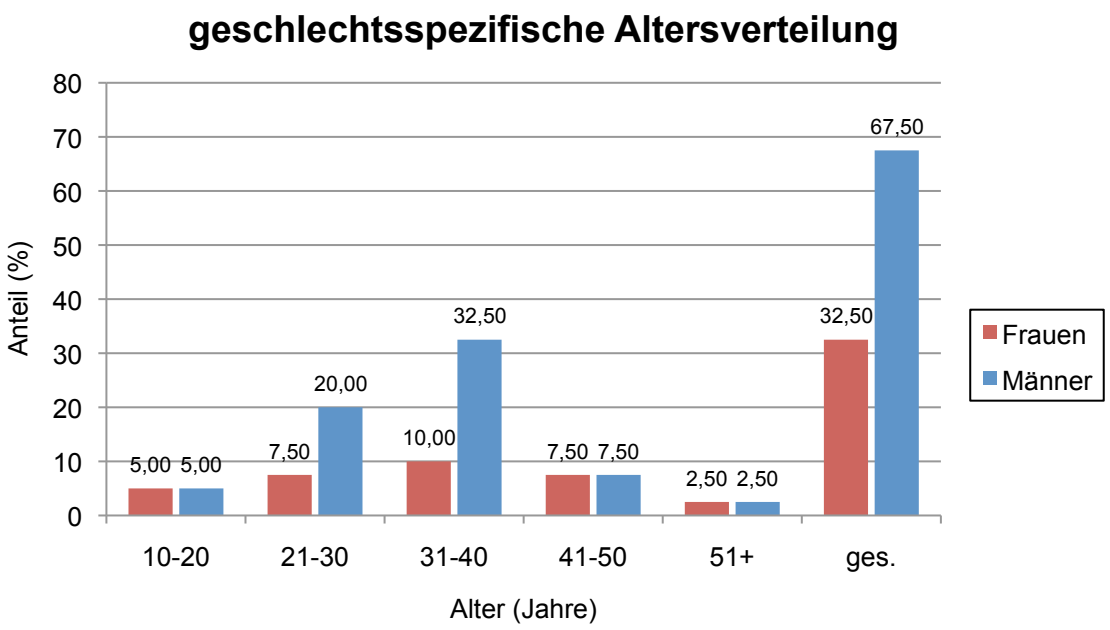

Abb. 20: geschlechtsspezifische Altersverteilung

5.3 Datenerhebung

An zwei Untersuchungsterminen, der erste sechs Monate postoperativ, der zweite 12 Monate postoperativ (p.o.), wurde vom Patienten ein standardisierter Fragebogen zum subjektiven Befinden ausgefüllt. Es folgten klinische Untersuchungen an beiden Beinen. Die Ergebnisse der Untersuchungen bzw. die Differenzen zwischen dem frisch operierten und dem nicht operierten Knie wurden ermittelt und notiert. Der Zeitpunkt und die Art der Untersuchung sowie die Anzahl der Patienten sind in nachfolgender Tabelle aufgeführt.

Untersuchungszeitpunkt	Art der Untersuchung	Patientenanzahl
6 Monate post OP	- Befragung - KT-1000 Untersuchung - Rotationsstabilität - Pivot-Shift Test - Muskelfunktionstest	40
12 Monate post OP	- Befragung - KT-1000 Untersuchung - Rotationsstabilität - Pivot-Shift Test - Muskelfunktionstest	36

Tab. 5: Übersicht über das Studiendesign

5.4 Patientenangaben

Zur Evaluation durch den Patienten wurde das vom IKDC herausgegebene Formblatt zur subjektiven Beurteilung des Knies verwendet. Darin enthalten sind:

- Angaben über das Aktivitätsniveau, das ohne Schmerzen erreicht werden könnte
- Angaben über die Häufigkeit und Intensität von Schmerzen an Hand einer visuellen Analogskala, von 0 – „Nie“ und „Keine Schmerzen“ bis 10 – „ständig Schmerzen“ und „unerträgliche Schmerzen“
- Angaben über Schwellung oder Versteifung des betroffenen Gelenks
- Angaben über die Aktivitätsstufe, die ohne Anschwellung ausgeübt werden kann
- Angaben über das Auftreten von ‚giving-way’ Episoden
- Angaben über die zu dem Zeitpunkt mögliche sportliche Aktivität
- Angaben über die Schwierigkeit von kniebelastenden Alltagsaktivitäten
- Angaben über die derzeitige Funktionsfähigkeit des Knies im Vergleich zur Funktionsfähigkeit vor der Verletzung anhand einer visuellen Analogskala von 0 – „Kann keine täglichen Aktivitäten ausführen“ bis 10 – „Keine Einschränkung der täglichen Aktivitäten“

5.5 Klinische Untersuchungen

In den folgenden Unterpunkten wird dargestellt, welche Parameter im Rahmen der klinischen Untersuchungen erhoben wurden. Um eine möglichst hohe externe Validität zu gewährleisten, wurden alle Tests von derselben Person unter standardisierten Bedingungen durchgeführt.

5.5.1 KT-1000 Arthrometer™ Messung

Ziel der KT-1000 Arthrometer™ Messung ist die anteriore tibiale Translation in Millimetern (mm) zu bestimmen. Dabei befinden sich beide Knie des Patienten in einer 25° Flexionsstellung (instrumentalisierter Lachman-Test). Diese Untersuchung wird auch als Maunual Maximum Displacement' (MMD) Test bezeichnet.
Der Untersuchungsaufbau ist in Abb. 21 dargestellt.

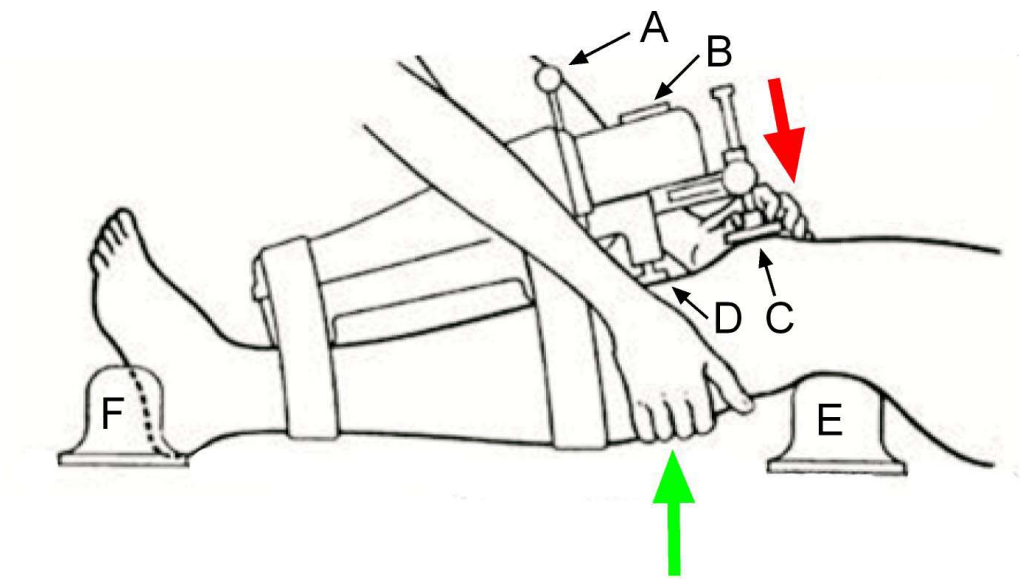

Abb. 21: Untersuchungsaufbau bei der KT-1000 Arthrometer™ Messung

(MEDmetric® Corporation, San Diego, CA, USA). (A= Handgriff, B= Analogskala, C= Patellastempel, D= Tuberositasstempel, E= Oberschenkelplateau, F= Fußstütze)
(Abbildung modifiziert nach: MEDmetric™ - Reference, Maintenance & User's Guide for the Knee Ligament Arthrometer® 1998)

Um die maximale anteriore Translation zu bestimmen, wird mit der einen Hand der Patellarstempel fixiert (roter Pfeil) und mit der anderen Hand der Unterschenkel mit maximaler Kraft nach anterior gezogen (grüner Pfeil). Die Translation in Millimetern kann dann an der Analogskala abgelesen werden. Die Messungen werden je dreimal wiederholt und die Ergebnisse gemittelt. Die Differenz zwischen beiden Beinen gibt Aufschluss über die Stabilität des VKB. Zur Beurteilung wurden folgende Kriterien festgelegt:

Seitendifferenz (mm)	Beurteilung
<3	normal
3-5	fast normal
>5	abnormal

Tab. 6: Bewertung des MMD-Tests

5.5.2 Lachman-Test

Zur subjektiven Beurteilung der Kreuzbandstabilität durch den Untersucher wurde der manuelle Lachman-Test in 25° Knieflexion durchgeführt. Die Einteilung wurde in Millimetern vorgenommen mit der Beurteilung des Endpunktes in ‚fest' und ‚unsicher'. Die Millimeterangaben korrelieren mit der üblichen Einteilung des Lachman-Tests wie folgt:

Einteilung (mm)	-1-2	3-5	6-10	>10
Klinische Beurteilung	-	+	++	+++

Tab. 7: Beurteilung des Lachman-Tests

5.5.3 Messung der Außenrotation

Der Patient befindet sich in Bauchlage, das zu untersuchende Knie in einer 90° Flexion, der Fuß und das kontralaterale Bein befinden sich in Neutral-Null-Stellung. Nacheinander werden das nicht operierte und das operierte Bein je dreimal außenrotiert, die Gradzahlen notiert und der Mittelwert berechnet. Die Messungen werden in 30° und 60° Flexionsstellung wiederholt. Die jeweiligen Differenzen zwischen beiden Beinen geben Aufschluss über die Rotationsstabilität.

Die Messungen wurden in unterschiedlichen Flexionsstellungen durchgeführt, da es bei zunehmender Extension zur Straffung der hinteren kapsulären und ligamentären Strukturen kommt (Amis et al. 2003). Daraus folgt, dass die Rotationsinstabilität in einem gestreckten Knie am geringsten ist und mit zunehmender Flexion zunimmt (Andersen und Dyhre-Poulson 1997).

5.5.4 Pivot-Shift Test

Der Pivot-Shift Test wird mit dem Patienten in Rückenlage bei einer Hüftabduktion von 10° bis 20° und der Tibia in Neutralstellung durchgeführt. Die Beurteilung erfolgt im Seitenvergleich nach den Kriterien: ‚gleich' (-), ‚Gleiten' (+), ‚dumpf' (++), ‚laut' (+++).

5.5.5 Funktionstest

Beim Funktionstest wird der Patient gebeten einen Einbeinweitsprung durchzuführen. Dabei wird je dreimal das operierte Bein und dreimal das nicht betroffene Bein belastet, die Versuche notiert und anschließend werden die Ergebnisse gemittelt. Zur Beurteilung der Funktion wird das Verhältnis des operierten zum nicht betroffenen Bein berechnet und in Prozent (%) angegeben.

5.5.6 Transplantatentnahmemorbidität

Bei dieser Untersuchung wurden die Patienten nach auftretenden Schmerzen im Bereich der Sehnenentnahmestelle oder evtl. bestehenden Problemen im Bereich der Oberschenkelinnenseite hin befragt. Des Weiteren wurde die Entnahmestelle auf Empfindlichkeit, Gefühllosigkeit oder Reizung hin untersucht und bewertet.

6. Ergebnisse

In den folgenden Kapiteln werden die Ergebnisse der Untersuchungen dargestellt. Die zu den Abbildungen gehörenden Tabellen und Werte werden im Anhang aufgeführt.

6.1 Patienteninformationen

Der subjektive IKDC-Score bringt zum Ausdruck wie der Patient mit der Stabilität des Beines, den Schmerzen und seiner Aktivität zum Zeitpunkt der Untersuchung zufrieden ist. Abb. 22 zeigt die Entwicklung im zeitlichen Verlauf. Nach einem Jahr waren zwei Patienten unter der 70% Marke (67,82% und 60,92%), 80% der Patienten befinden sich im Bereich von 80-100%. Der Mittelwert ein Jahr postoperativ liegt bei 87,97% (Mittelwert sechs Monate postoperativ = 80,35%).

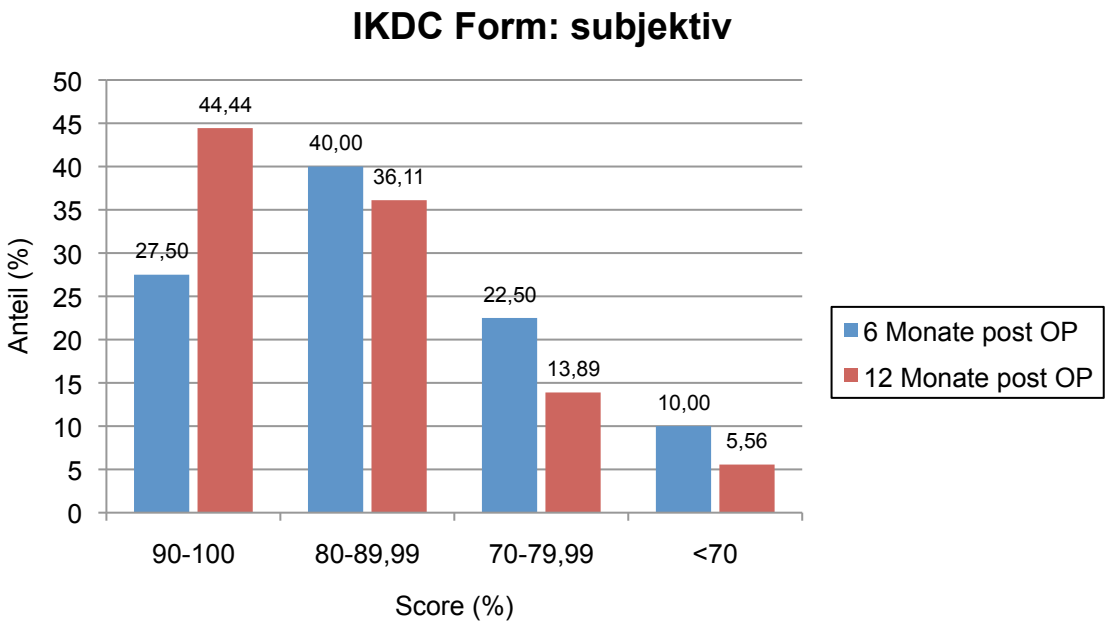

Abb. 22: IKDC Score: subjektiv

6.2 Klinische Untersuchungsergebnisse

6.2.1 IKDC Form: objektiv

Bei der objektiven Beurteilung des Knies durch den Untersucher wird der Zustand des Knies erhoben. Die einzelnen Gruppen ‚Erguss', ‚passives Bewegungsdefizit' und ‚Ligamentuntersuchung' werden in vier Grade von ‚normal' bis ‚deutlich abnormal' eingestuft. Es findet eine abschließende Einteilung in vier Gruppengrade statt, wobei der schlechteste Grad der Untersuchung den Ausschlag für den Gruppengrad gibt. Der Gruppengrad A entspricht dabei einem ‚normalen' Zustand des Knies, Gruppengrad B bescheinigt einen ‚fast normalen' Zustand, Gruppengrad C ist ‚abnormal' und Gruppengrad D ist ‚deutlich abnormal'.
Nach einem Jahr postoperativ ist nur ein Patienten dem Gruppengrad C zuzuordnen, 11 Patienten dem Gruppengrad B und 24 Patienten konnte ein ‚normales' Knie attestiert werden.

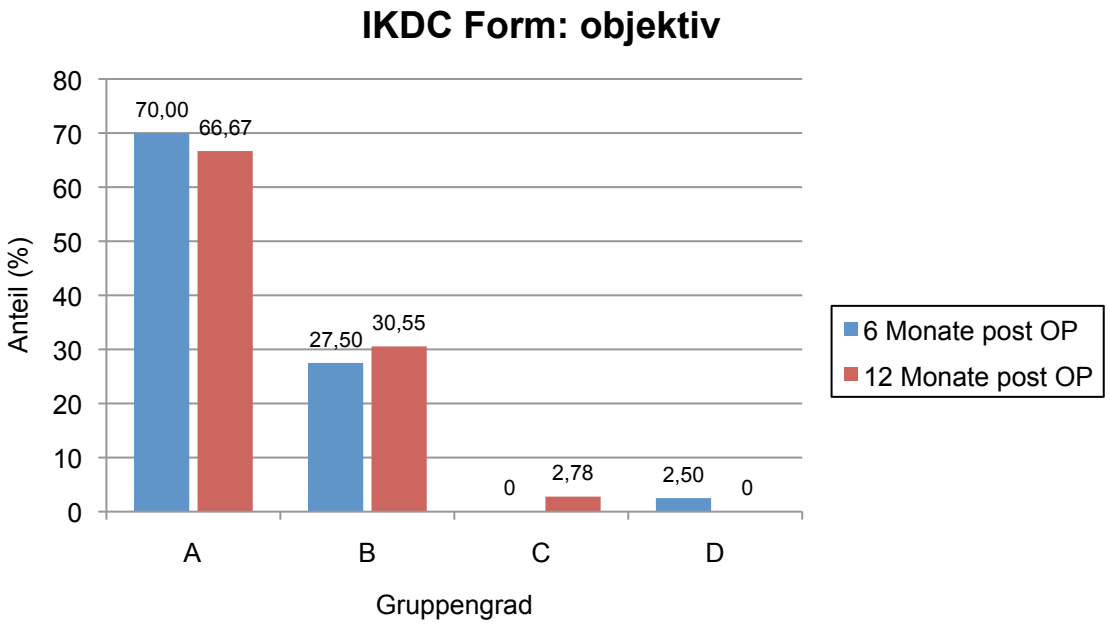

Abb. 23: IKDC Score: objektiv

6.2.2 Messung mit dem KT-1000 Arthrometer™

Mit dem KT-1000 Arthrometer™ wurde die anteriore tibiale Translation von dem operierten und dem nicht operierten Knie gemessen. Die Differenz zwischen beiden gibt Aufschluss über die Festigkeit des transplantierten Ligamentes.
Die Ergebnisse zeigen ein Jahr postoperativ eine ‚normale' Festigkeit des Transplantates bzw. eine geringe a.p. Translation bei 80,66% der Patienten. Sechs Monate postoperativ lag das Ergebnis bei 92,50%.
Aus den Messungen konnte geschlossen werden, dass zu keinem Zeitpunkt und bei keinem der Patienten eine ‚abnormale' a.p. Translation vorlag.

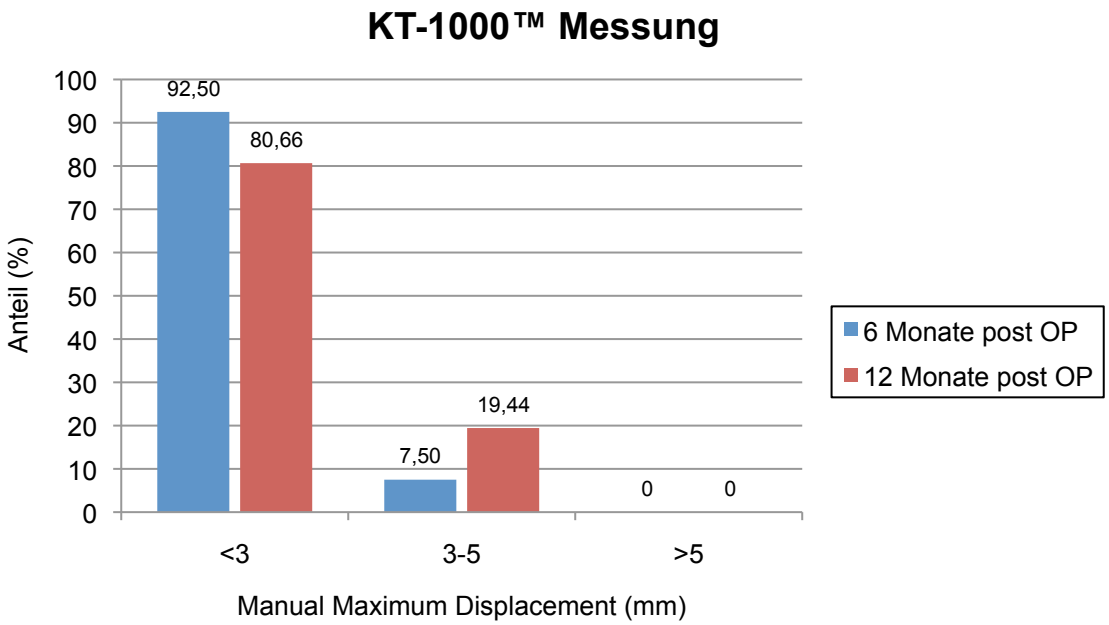

Abb. 24: Ausmaß der anterior tibialen Translation

6.2.3 Manueller Lachman-Test

Mit dem manuellen Lachman-Test bei 25° Knieflexion konnten die Ergebnisse der KT-1000 Arthrometer™ Messung bestätigt werden. Genau 75% der Patienten hatten eine ‚normale' Stabilität, 25% eine ‚fast normale' Stabilität und bei keinem der Patienten konnte eine ‚abnormale' Stabilität festgestellt werden. Die Millimeterangaben korrelieren mit der üblichen klinischen Einteilung des Lachman-Tests (s. Kapitel 5.5.3).

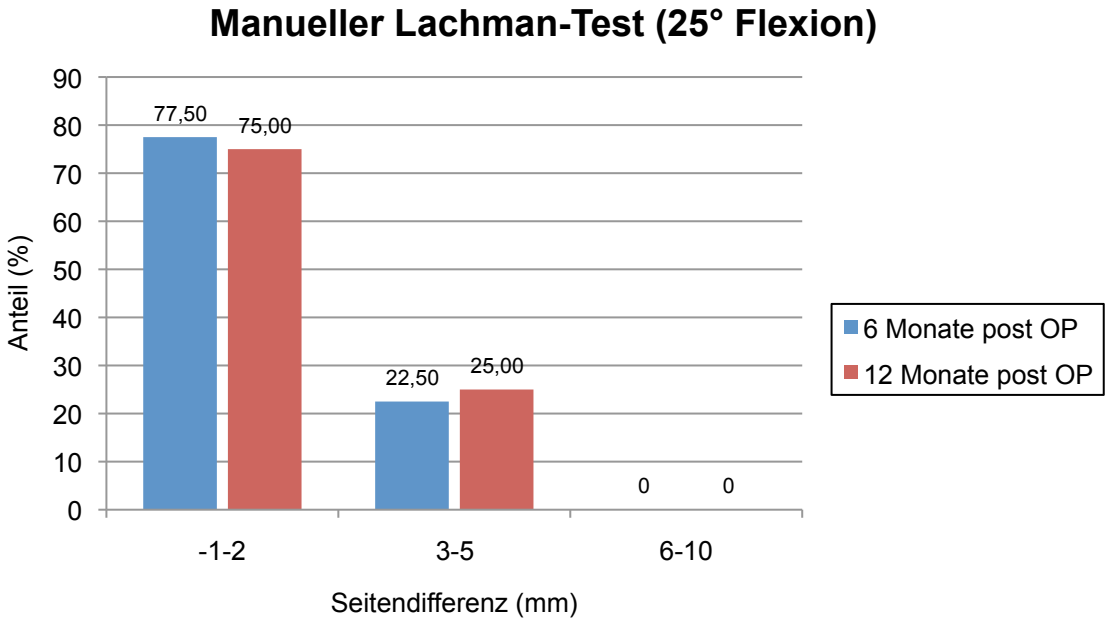

Abb. 25: Manueller Lachman-Test

6.2.4 Rotationsstabilität

Während der zunehmenden Knieextension von 90° zu 30° zeigt sich ein einheitliches Bild, nämlich dass während der Bewegung bei den Patienten die Rotationsstabilität erhalten bleibt (vgl. Abb. 25-27).

Bei den drei Messungen liegt in jeweils ca. 60% der Fälle die Differenz zwischen beiden Beinen in einem ‚normalen' Ausmaß (in 90° Knieflexion haben 61,12% ein ‚normales' Ausmaß; bei 60°: 63,89%; bei 30°: 61,1%).

Sieben Patienten (19,44%) haben in 90° Knieflexion und 60° Flexion ein Jahr postoperativ mehr Rotationsstabilität im operierten Bein als auf der Gegenseite. Bei 30° Flexion sind es acht Patienten (22,22%) mit erhöhter Rotationsstabilität.
In 16,67% der Fälle (sechs Patienten) wurde eine ‚abnormale' Außenrotation bei 30° Flexion und 60° Flexion festgestellt. Bei 90° Flexion waren es derer sieben (19,44%).

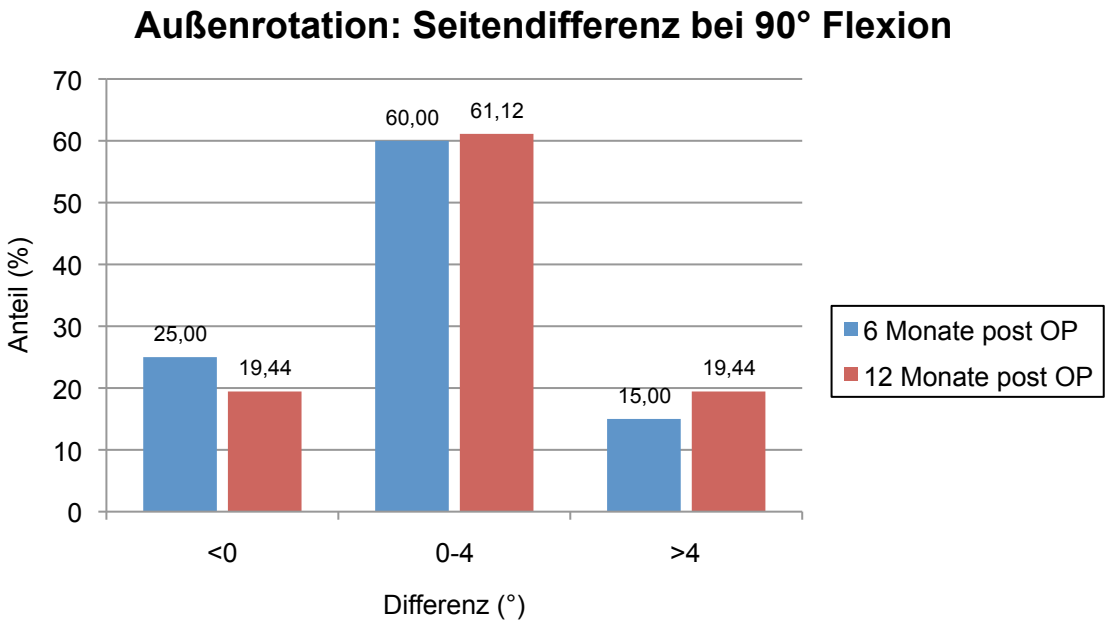

Abb. 26: Außenrotation in 90° Flexion

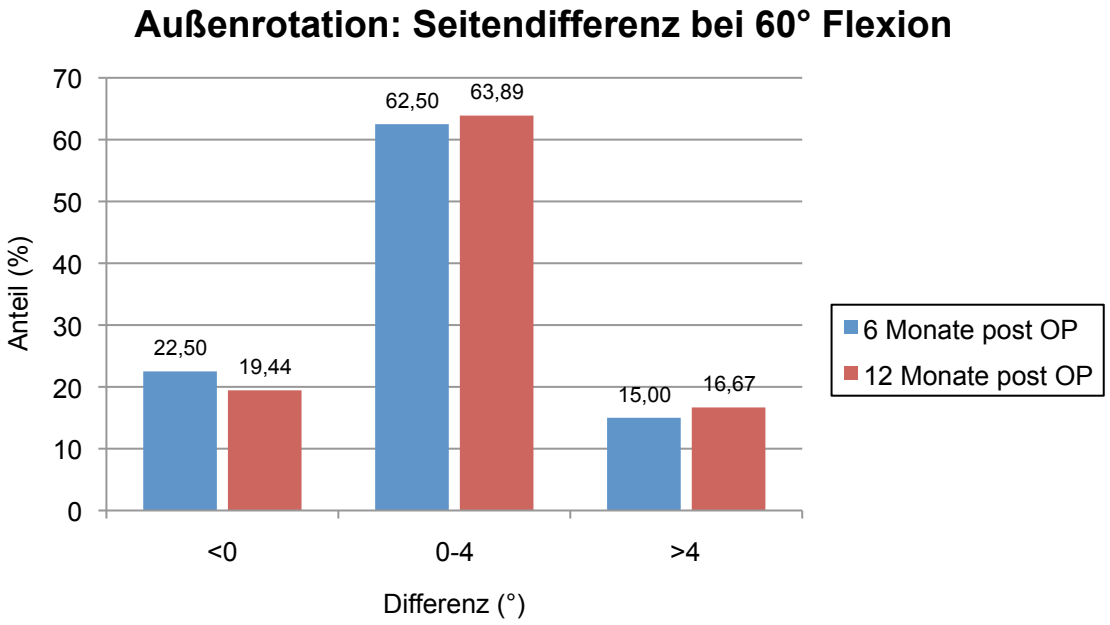

Abb. 27: Außenrotation in 60° Flexion

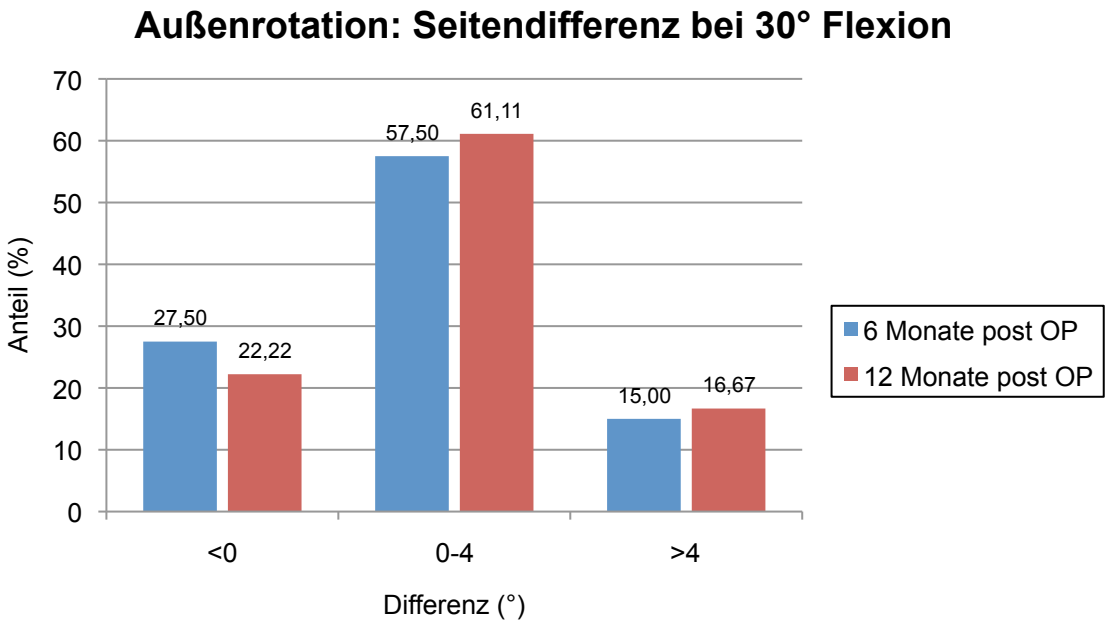

Abb. 28: Außenrotation in 30° Flexion

6.2.5 Pivot-Shift Test

Der Pivot-Shift Test war bei 97,22% der Patienten ein Jahr postoperativ bei dem operierten und dem nicht operierten Knie gleich (klinische Einteilung: -). Bei einem Patienten (2,78%) konnte am operierten Bein ein leichtes Gleiten (klinische Einteilung: +) festgestellt werden.
Die Ergebnisse sechs Monate postoperativ waren zu 100% gleich (-).

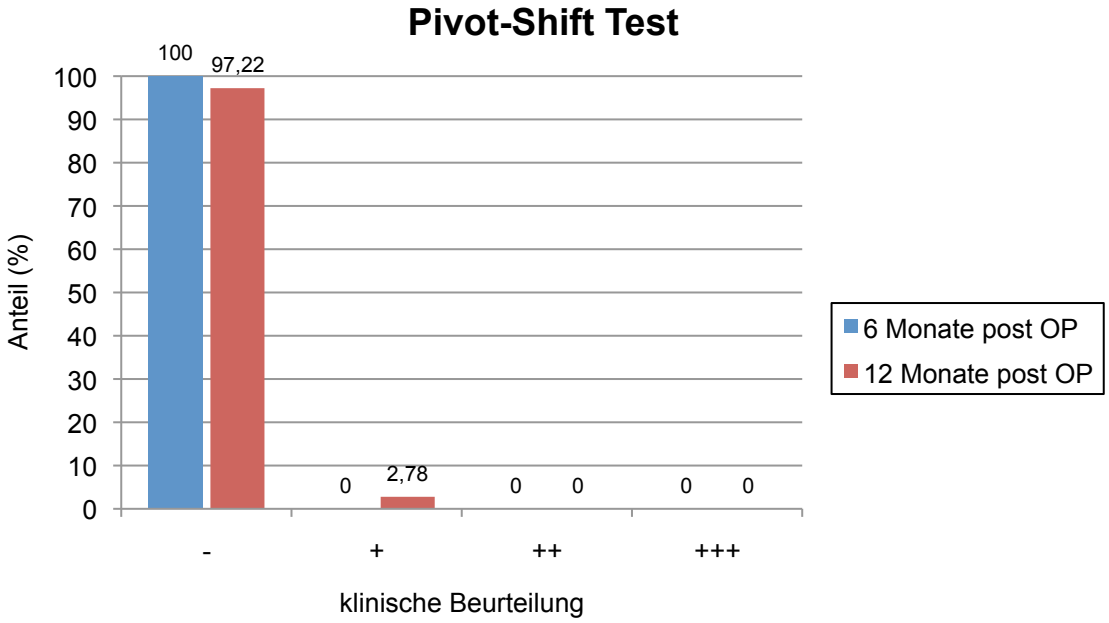

Abb. 29: Pivot-Shift Test

6.2.7 Funktionstest

Bei der Belastung des Knies durch einen Einbein-Weitsprung erhöhte sich der Anteil von Patienten die eine normale Funktion des Knies aufweisen von 85% sechs Monate postoperativ auf 88,89%. Bei 2 Patienten (5,56%) verbesserte sich die Funktionsfähigkeit des operierten Knies, so dass auch hier eine im Seitenvergleich normale Belastung möglich war.

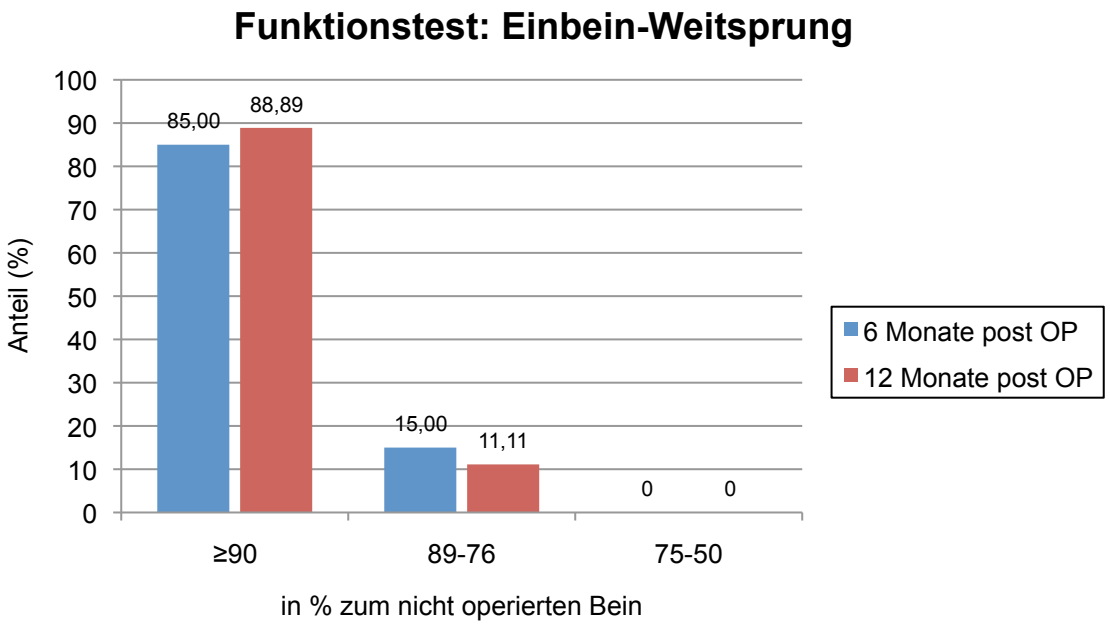

Abb. 30: Funktionstest

6.2.6 Transplantatentnahmemorbidität

Sowohl bei der Untersuchung sechs Monate postoperativ, als auch bei der Untersuchung 12 Monate postoperativ konnte bei keinem der Patienten (100%) eine Entnahmemorbidität festgestellt werden. Es traten weder Schwellung, noch Rötung, Schmerzen oder Missempfindungen der Haut im operierten Gebiet auf.

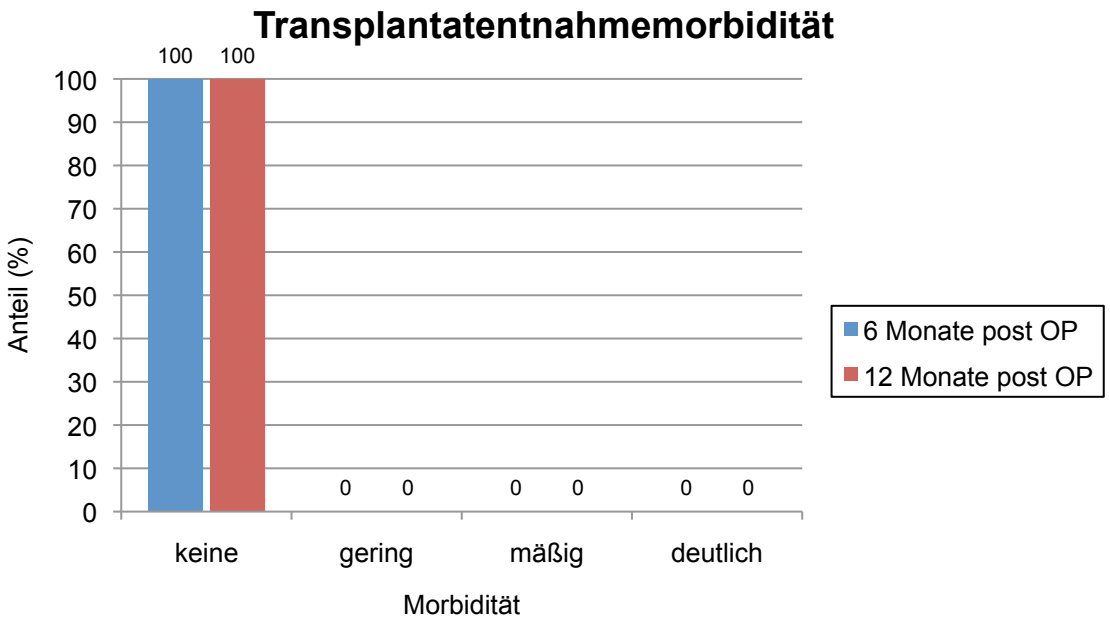

Abb. 31: Transplantatentnahmemorbidität

7. Diskussion

Im Rahmen dieser Arbeit ist eine neuartige Technik zur Rekonstruktion des rupturierten vorderen Kreuzbandes vorgestellt worden. Dabei werden in einer modifizierten ovalären Einkanal-Technik die Hamstringsehnen als vierfach Implantat verwendet und mit einem bioresorbierbaren TransFix Implantat femoral bzw. einer bioresorbierbaren Interferenzschraube tibial fixiert. In Nachuntersuchungen sechs und 12 Monate post OP werden Daten zur Qualitätssicherung anhand von standardisierten Fragebögen und klinischen Untersuchungen erhoben.
Ein Vorteil dieser Studie ist, dass die Operationen jeweils alle vom gleichen Operateur durchgeführt wurden. Somit wird die Technik untersucht und nicht die individuellen Fähigkeiten von einzelnen Operateuren.
Der Untersuchungszeitraum von einem Jahr ist zwar etwas kurz, jedoch wird in der Literatur der Vorgang der Ligamentisation und des Remodellings in genau diesem Zeitraum beschrieben. Das Transplantat durchläuft in ca. einem Jahr ein festes Schema, in dem auf eine anfängliche Nekrose eine Revaskularisation folgt, mit anschließender zellulärer Repopulation, kollagener Ablagerung und schließlich mit einem Umbau des Grundgerüstes endet (George et al. 2006). Somit sollte bei der einjährigen post OP Kontrolle dieser Vorgang abgeschlossen sein und es kann ein verlässliches Ergebnis protokolliert werden. Zusätzlich würde in diesem Zeitraum ein vorzeitiges Versagen des Transplantates oder der Fixation auffallen.

Zelle et al. (2005) nennen in ihrer Arbeit als Rahmenbedingungen für eine Evaluation nach einer VKB-Rekonstruktion vier Punkte:

- klinisches Ergebnis
- Procedere nach der Operation
- Patientenzufriedenheit
- Kosten

Da das Procedere nach der hier vorgestellten Operation das gleiche ist wie bei vergleichbaren Techniken, wird hierauf nicht speziell eingegangen. Auch die direkten Kosten sind mit denen der herkömmlichen Einkanal-Technik vergleichbar, da bei der Operation bis auf den speziellen Notcher die üblichen Instrumente zum

Einsatz kommen. Im Vergleich zur Zweikanal-Technik sinken die Kosten sogar leicht, da lediglich zwei anstatt vier Fixierungen benötigt werden. Die Nachbehandlung ist ebenfalls identisch, so dass auch hier keine Extrakosten bei der neuartigen Methode entstehen.
Der Schwerpunkt dieser Arbeit liegt bei den Nachuntersuchungen in der subjektiven Einschätzung und Zufriedenheit der Patienten sowie des klinischen Endergebnisses.

7.1 Patienteninformationen

7.1.1 IKDC Form: subjektiv

Als wichtiges Kriterium zur Qualitätssicherung nach einer Operation gilt die subjektive Zufriedenheit. Der Patient sollte mit der gewählten Therapie glücklich sein und nach abgeschlossener Behandlung wieder in sein normales, aktives Leben zurückkehren können. Aufschluss hierüber gibt der vom IKDC herausgegebne Fragebogen (s. Anlage).
Im Verlauf der Untersuchung steigert sich die subjektive Zufriedenheit der Patienten kontinuierlich. Liegt die Zufriedenheit der Patienten sechs Monate post OP im Mittel bei 80,35%, verbessert sie sich mit gemittelt 87,97% 12 Monate post OP noch einmal (im Bereich von 60,92 – 100%).
Insgesamt bewerten nach 12 Monaten 16 Patienten (44,44%) die Funktionsfähigkeit ihres Knies als ‚normal' (Prozentwerte 90 – 100%), 13 Patienten (36,11%) als ‚fast normal' (Prozentwerte 80 – 89,99%), fünf Patienten (13,89%) empfinden ihr Knie als ‚abnormal' (Prozentwerte 70 – 79,99%) und zwei Patienten (5,56%) als ‚deutlich abnormal' (Prozentwerte <70%).

In einer Studie von Christel et al. (2005) mit 135 Patienten, bei denen die Hamstringsehnen als vierfach Implantat in je zwei unabhängig gebohrten femoralen und tibialen Tunneln fixiert wurden (femorale Fixation mit EndoButton CL; tibiale Fixation mit Interferenzschrauben) liegt die subjektive Zufriedenheit 12 Monate post OP bei 79,5 ± 1,6% (im Bereich von 30 – 100%).

2004 veröffentlichten Fabbriciani et al. ihre Ergebnisse nach einer VKB-Rekonstruktion mit gedoppelten Hamstringsehnen als Transplantat bei 18 Rugbyspielern. Fixiert wurde das Transplantat femoral mit einer TransFix Schraube und tibial mit einer bioresorbierbaren Interferenzschraube plus einer Metallklammer. Bei den Nachuntersuchungen 24 Monate post OP findet sich bei zehn Patienten (55,6%) ein ‚normales' Ergebnis, bei sechs (33.3%) ein ‚fast normales' und bei zwei Patienten (11,1%) ein ‚abnormales' Ergebnis.

Zysk et al. (2000) überprüften bei 35 Patienten ihre Ergebnisse nach einer VKB-Rekonstruktion mit einer dreifach gelegten Semitendinosussehne und einer Fixierung femoral mit einem Endobutton bzw. tibial mit einer Krallenplatte. Es zeigt sich nach durchschnittlich 28 Monaten (Zeitspanne 20 – 37 Monate), dass 11 Patienten (31,43%) ihr Knie als ‚normal' bewerten, 17 Patienten (48,57%) als ‚fast normal' und sieben Patienten (20%) als ‚abnormal'. Kein Patient empfindet das operierte Knie als ‚deutlich abnormal'.

Bei der subjektiven Einschätzung des Kniegelenkes durch den Patienten finden sich in den Studien nur geringe Unterschiede innerhalb der Ergebnisse. Die Zufriedenheit bzw. die Beurteilung des operierten Knies als ‚normal' / ‚fast normal' lag durchweg bei mindestens 80%. In dieser Studie schätzen 80,56% der Patienten ihr Knie so ein; die durchschnittliche Zufriedenheit ist hier mit 87,97% sehr hoch. Betrachtet man den individuell niedrigsten Score von 60,92%, so ist dieser im Vergleich zu dem niedrigsten Score bei Christel et al. (30%) dennoch recht gut, wenn auch keineswegs zufriedenstellend.
Auffällig beim Vergleich der Studien ist die sehr hohe Zufriedenheit bei den 18 Rugbyspielern die von Fabbriciani et al. (2004) nachuntersucht wurden. In dieser Studie schätzen fast 9% mehr ihr Knie als ‚normal' oder ‚fast normal' ein. Auf der einen Seite könnte das an der relativ geringen Patientenanzahl liegen, auf der anderen Seite handelt es sich dort um aktive Sportler, die evtl. über einen besser trainierten Stützapparat am Kniegelenk verfügen.

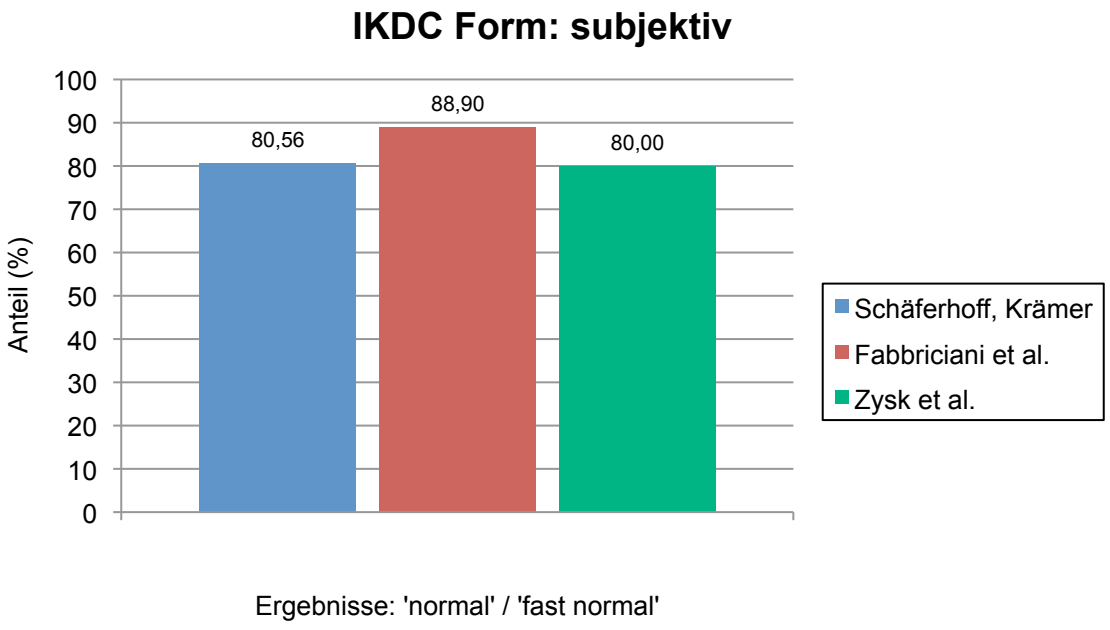

Abb. 32: Studienvergleich der subjektiven Einschätzung zur Funktion des Knies

7.2 Klinische Untersuchungsergebnisse

7.2.1 IKDC Form: objektiv

Bei der objektiven Beurteilung des Kniegelenks werden vom Untersucher klinische Daten erhoben und abschließend als Gesamtergebnis beurteilt. Das schlechteste Einzelergebnis gibt den Ausschlag für das Endergebnis. Die Untersuchungen orientieren sich am vom IKDC herausgegebenen Formblatt zur Untersuchung des Knies (s. Anlage).

Die Ergebnisse zeigen nach sechs Monaten und 12 Monaten post OP keine wesentliche Differenz. Während nach einem halben Jahr 28 Patienten (70%) ein ‚normales' Knie (Gruppengrad A) attestiert wird, sind es nach einem Jahr derer 24 (66,67%). Ein ‚fast normales' Knie (Gruppengrad B) haben sowohl sechs Monate als auch 12 Monate nach der Operation 11 Patienten (27,5% bzw. 30,55%). Positiv ist die Entwicklung in den Sparten ‚abnormales' (Gruppengrad C) und ‚deutlich abnormales' Knie (Gruppengrad D). Wird sechs Monate post OP keinem Patienten ein ‚abnormales' Knie attestiert, aber einem (2,5%) ein ‚deutlich abnormales' Knie,

ist es 12 Monate post OP keiner mehr (0%), der dem Gruppengrad D zugeschrieben wird, dafür fällt ein Patient (2,78%) dann dem Gruppengrad C zu.

In der Studie von Christel et al. (2005) werden die operierten Knie von 44 Patienten als ‚normal' eingestuft (32,7%), 65 als ‚fast normal' (47,8%), 17 als ‚abnormal' (13%) und neun als ‚deutlich abnormal' (6,5%).

Eine Studie von El-Beltagy et al. (2004) untersucht 26 Patienten nach einer arthroskopisch assistierten VKB-Rekonstruktion mit vierfach gelegten Hamstring Implantaten, einer modifizierten EndoButton Fixierung femoral und tibial mit einer Spongiosaschraube plus Unterlegscheibe. Der Untersuchungszeitpunkt liegt im Durchschnitt bei 20 Monaten (Zeitraum von 15 – 30 Monaten). Bei zwei Patienten rupturierte das Transplantat 12 Monate post OP und diese wurden durch El-Beltagy von weiteren Untersuchungen ausgeschlossen und aus der Studie genommen. Von den verbleibenden 24 Patienten haben 13 (54,2%) ein ‚normales' Knie, neun Patienten (37,5%) ein ‚fast normales' Knie und zwei Patienten (8,3%) ein ‚abnormales' Knie.

Die objektiven Untersuchungen von Zysk et al. (2000) ergeben, dass ein Patient (2,86%) dem Gruppengrad A zuzuordnen ist, 21 Patienten (60%) dem Gruppengrad B, 12 Patienten (34,28%) dem Gruppengrad C und ein Patient (2,86%) dem Gruppengrad D.

Beim Vergleich der Studien wird deutlich, dass die hier vorgestellte Technik zu äußerst guten Resultaten führt. Die Untersuchungen ergeben nach einem Jahr mehr als 97% ‚normale' und ‚fast normale' Knie. Nach 12 Monaten findet sich bei keinem Patienten eine ‚deutlich abnormale' Funktion. Dieses Ergebnis wird sonst nur von El-Beltagy et al. beschrieben, allerdings ist dort die Kohorte kleiner. Des Weiteren haben El-Beltagy et al. die zwei Patienten, bei denen das Transplantat nach einem Jahr rupturierte aus der Studie genommen. Dabei hätten Sie diese bei den Ergebnissen in dem niedrigsten Gruppengrad weiter führen müssen. Daher sind die Endergebnisse dieser Studie mit besonderer Vorsicht zu bewerten.
Durch die im Formblatt vorgegebenen Untersuchungen und einer genauen Anleitung zur Durchführung derer, sollten die Ergebnisse einer geringen Interobserver-

Variabilität unterliegen. Geht man hiervon aus, sind die ermittelten Resultate bei den klinischen Untersuchungen deutlich besser mit der modifizierten Einkanal-Technik als mit den Vergleichsmethoden. Dieses für den Patienten verbesserte klinische Ergebnis lässt die neue Methode als alternative Operationstechnik zu.

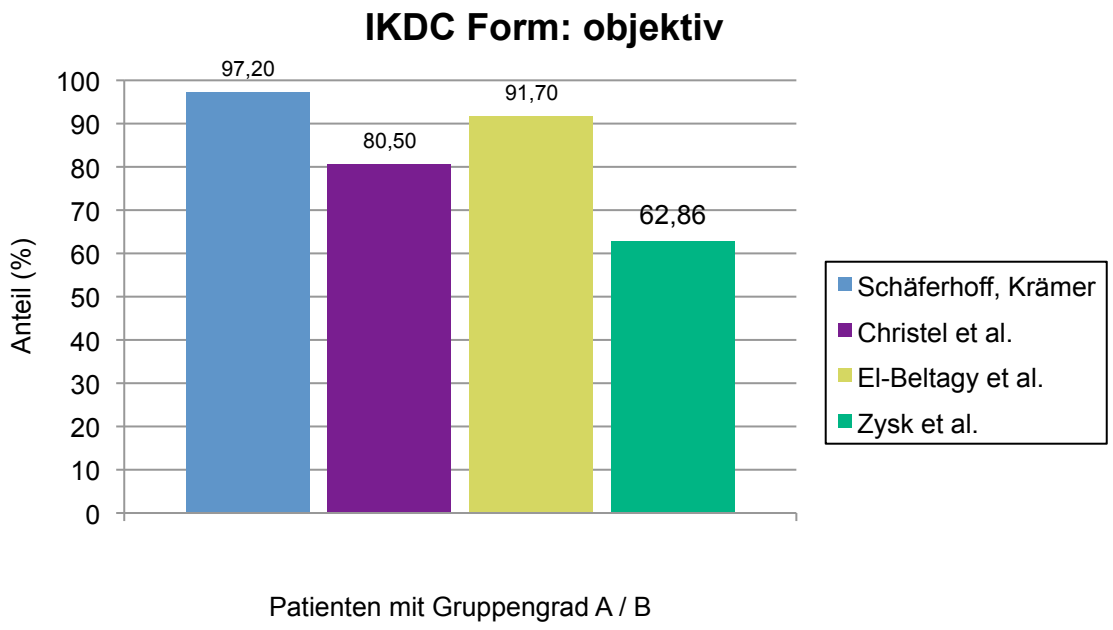

Abb. 33: Studienvergleich der objektiven Einschätzung zur Funktion des Kniegelenkes

7.2.2 Messung mit dem KT-1000 Arthrometer™

Die Messung mit dem KT-1000 Arthrometer™ ermöglicht die metrische Bestimmung der anterioren tibialen Translation im Kniegelenk. Bei den Ergebnissen wird immer die Seitendifferenz vom operierten zum nicht operierten Bein betrachtet.
Bei den durchgeführten Messungen kann zu keinem Zeitpunkt und bei keinem der Patienten eine ‚abnormale' (>5mm) vordere Instabilität festgestellt werden. Die Ergebnisse sind sechs Monate post OP mit 37 Patienten (92,5%), die eine ‚normale', und drei Patienten (7,50%), die eine ‚fast normale' vordere tibiale Translation aufweisen, sehr gut.
12 Monate post OP wird bei 29 Patienten (80,66%) eine ‚normale' Festigkeit gemessen und sieben Patienten (19,44%) haben eine ‚fast normale' Stabilität.
Auch wenn das Gesamtergebnis sich leicht verschlechtert hat, so sind die Resultate im Vergleich zu anderen Studien immer noch deutlich besser.

Zysk et al. (2000) ermitteln in ihren Nachuntersuchungen bei 16 Patienten (45,71%) eine ‚normale' Stabilität im Kniegelenk, bei neun Patienten (25,71%) eine ‚fast normale' Stabilität und bei zehn Patienten (28,57%) eine ‚abnormale' Festigkeit.
Bei den Rugbyspielern, die von Fabbriciani et al. 24 Monate post OP untersucht wurden, findet sich bei 13 Spielern (72,22%) eine ‚normale' Festigkeit des Kniegelenks und bei fünf Spielern (27,78%) eine ‚fast normale'. Bei keinem ihrer Patienten offenbart sich eine ‚abnormale' Festigkeit.

Die Messung mit dem KT-1000 Arthrometer™ bestätigt die Ergebnisse aus der objektiven Untersuchung anhand des IKDC-Bogens. Auch hier liegen die Resultate in einem sehr guten Bereich von 81% der Patienten mit einer ‚normalen' anterioren Translation. Dieses Ergebnis ist deutlich besser als die Ergebnisse der Vergleichsstudien, besonders vor dem Hintergrund, dass dieser standardisierte Test eine sehr geringe Interobserver-Variabilität aufweist. Allerdings sind die Untersuchungszeitpunkte bei Fabbriciani et al. (24 Monate) und bei Zysk et al. (durchschnittlich 28 Monate) wesentlich später gewählt. Da sich im Verlauf der Studie hier ein leichter Trend zur Elongation zeigt, wäre abzuwarten, ob sich dieser fortsetzt oder nicht.
Die Auswertung der Daten ergab keine eindeutigen Hinweise über die Ursachen, die zu dieser leicht vermehrten anterioren Translation nach 12 Monaten führten. Der Grund für die Elongation bei den wenigen Transplantaten könnte in der Ligamentisation begründet sein. So ist es denkbar, dass nach sechs Monaten das Remodelling noch nicht bei allen Patienten vollständig abgeschlossen ist. Das heißt, der Umbau des Grundgerüstes könnte sich noch nicht vollständig vollzogen haben, und durch eine normale, alltägliche Belastung vom sechsten Monat post OP an könnte es zu einer Dehnung der noch jungen Fasern und somit zu der beschriebenen Elongation kommen. Nach 12 Monaten und ohne ein Auftreten von Komplikationen wie z.B. Entzündungen des Kniegelenks, ist der Vorgang aber in der Regel abgeschlossen, so dass mit einer weiteren Elongation nicht zu rechnen ist.

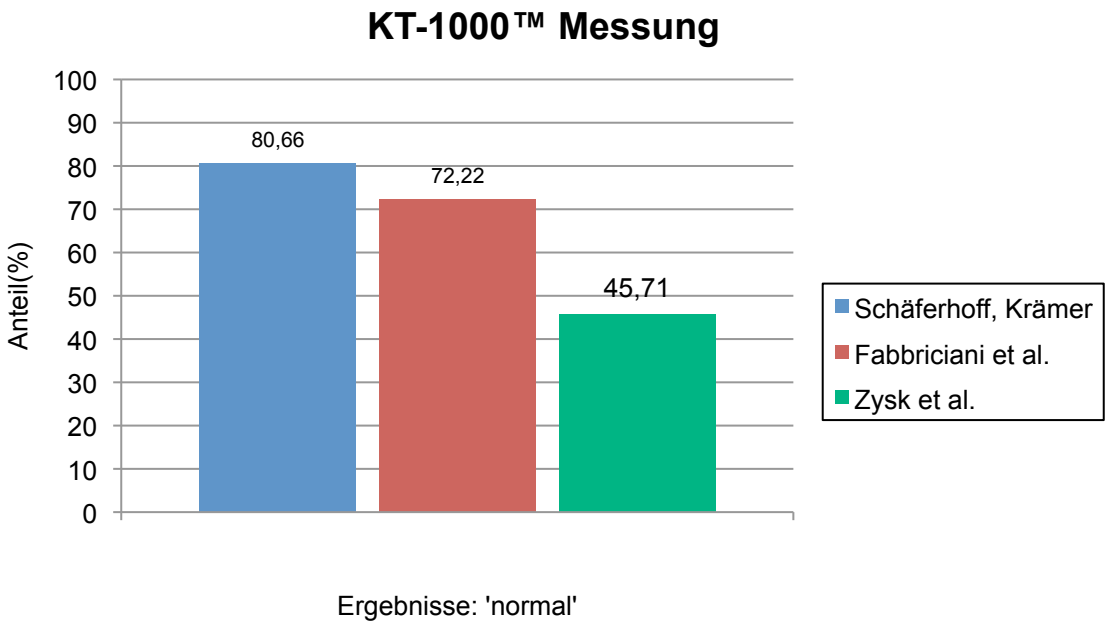

Abb. 34: Studienvergleich zur Messung mit dem KT-1000 Arthtometer™ (MMD)

7.2.3 Manueller Lachman-Test

Der Lachman-Test gilt als äußerst sensibler und spezifischer Test zur Diagnosefindung einer VKB-Ruptur und ist in dieser Hinsicht dem vorderen Schubladen-Test überlegen (Katz und Fingeroth 1986). Des Weiteren ist er eine gute Methode, um die Integrität des Transplantates an Hand der anterioren Translation bzw. der Anschlagqualität zu überprüfen (Rosenberg und Rasmussen 1984) und kann somit sehr gut als Verlaufsparameter nach einer VKB-Rekonstruktion angewendet werden.

In dieser Testreihe wird 12 Monate post OP bei 27 Patienten (75%) eine ‚normale' Stabilität festgestellt (Seitendifferenz von -1 bis 2mm). Die restlichen neun Patienten (25%) haben eine ‚fast normale' Stabilität im Kniegelenk. Keiner der untersuchten Patienten wird mit einer ‚abnormalen' Festigkeit des Kreuzbandes befundet. Dazu ist bei allen Patienten ein fester Anschlag im Kniegelenk zu spüren.

Zysk et al. (2000) kommen in ihrer Studie auf vier Patienten (11,43%) mit einem ‚normalen' Resultat, 20 Patienten (57,14%) hatten ein ‚fast normales' Ergebnis und 11 (31,43%) ein ‚abnormales'.

2001 veröffentlichten Eriksson et al. eine vergleichende Studie mit insgesamt 154 Patienten, wovon 80 ein Patellarsehnen-Transplantat und 74 ein vierfach gelegtes Semitendinosussehnen-Transplantat, femoral fixiert mit einem EndoButton, tibial mit Schrauben, erhielten. Der Zeitraum der Nachuntersuchungen liegt hier im Mittel bei 33 ± 7 Monaten (Zeitraum von 24 – 59 Monaten). Für die Gruppe mit dem Semitendinosussehnen-Transplantat fanden sie heraus, dass 34 Patienten (45,95%) ein ‚normales' Ergebnis beim Lachman-Test hatten, 38 Patienten (51,35%) ein ‚fast normales' und zwei Patienten (2,70%) ein ‚abnormales'. In etwa die gleichen Ergebnisse erzielte die Gruppe, die das Patellarsehnen-Transplantat erhielt (50,00% ‚normal'; 48,75% ‚fast normal'; 1,25% ‚abnormal').

In der Veröffentlichung von El-Beltagy et al. (2004) weisen 16 Patienten (66,67%) ein ‚normales' Ergebnis auf, sechs Patienten (25,00%) kommen auf ein ‚fast normales' und zwei Patienten (8,34%) auf ein ‚abnormales' Resultat. An dieser Stelle sei noch einmal erwähnt, dass zwei Patienten aus der Studie genommen wurden, weil bei diesen das Transplantat nach 12 Monaten rupturierte. Diese zwei sind damit nicht in der Gruppe die ein ‚deutlich abnormales' Resultat (Seitendifferenz >10mm) aufweist gelistet.

Wie schon bei der Untersuchung mit dem KT-1000 Arthrometer™ sind auch die durch den manuellen Lachman-Test festgestellten Ergebnisse im Vergleich zu anderen Studien sehr gut. Es zeigt sich sowohl eine hohe Stabilität sechs Monate post OP als auch eine hohe Stabilität nach der oben beschriebenen stattgehabten Ligamentisation 12 Monate später. So unterstützen sich die maschinelle und die manuelle Untersuchung in den Aussagen gegenseitig und können somit auch als Merkmal der Qualitätssicherung herangezogen werden.
Ebenfalls zeigt sich hier die bei wenigen Patienten festgestellte leichte Elongation des Transplantates, welche sich vermutlich durch das Remodelling erklären lässt.

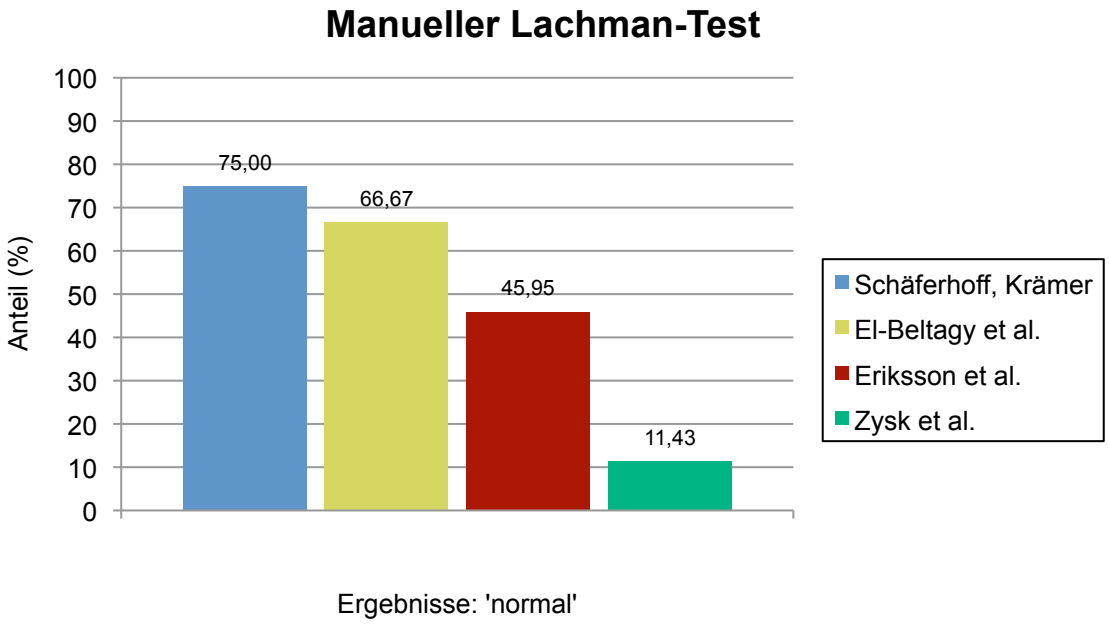

Abb. 35: Studienvergleich zur Untersuchung mittels des manuellen Lachman-Testes

7.2.4 Rotationsstabilität

Die Rotationsstabilität gilt als wichtiger Indikator für eine suffiziente Wiederherstellung des anteromedialen Bündels und des posterolateralen Bündels (vgl. Kapitel 2.1.1). Woo et al. (2002) fanden heraus, dass Einkanal-Techniken zwar die anterior-posteriore Stabilität sichern, normalerweise aber nicht das Kniegelenk gegenüber vermehrter Rotation schützen. Lattermann et al. (2005) sehen genau in diesem Punkt den größten Vorteil bei der Zweikanal-Technik.

Allerdings finden sich in der Literatur sehr wenige Studien, die sich mit der Rotationsstabilität beschäftigen. Auch wenn einige Autoren wie z.B. Lattermann et al. (2005) oder Amis et al. (2005) dieses Kriterium als qualitativ hochwertiges Merkmal für eine gute VKB-Rekonstruktion ansehen und die Überprüfung fordern, konnte sich bisher noch keine Methode zu ihrer Überprüfung durchsetzen.

Bei den hier manuell durchgeführten Stabilitätstests in Bauchlage werden sehr gute Ergebnisse notiert. So kann nach 12 Monaten post OP bei 90° gebeugten Knien die Rotationsstabilität im operierten Bein bei sieben Patienten (19,44%) gegenüber der nicht operierten Seite verbessert werden (Werte <0°). Bei 22 Patienten (61,12%) liegt die Seitendifferenz in einem ‚normalen' Ausmaß, bei wei-

teren sieben (19,44%) ist die Außenrotation ‚abnormal' gegenüber der nicht operierten Seite (Werte von: -6° bis 8°; Durchschnitt: +1,31°).
Ähnliche Ergebnisse finden sich bei den Untersuchungen für 60° und 30° Knieflexion. Ein Jahr post OP liegt bei sieben Patienten (19,44%) in 60° Flexion und bei acht Patienten (22,22%) in 30° Flexion eine verbesserte Rotationsstabilität im operierten Bein vor. Eine normale Stabilität findet sich bei 23 Patienten (63,89%) in 60°, respektive 22 Patienten (61,11%) in 30° Beugung. Sechs Patienten (16,67%) haben sowohl bei 60° als auch bei 30° eine ‚abnormale' Außenrotation im operierten Knie.

Da sich noch kein standardisiertes, objektivierbares Verfahren zur Untersuchung der Rotationsstabilität durchsetzen konnte, ließen sich zu diesen Untersuchungen keine Vergleichsstudien finden, doch scheint eine Wiederherstellung der Rotationsstabilität durch die modifizierte Technik gut möglich zu sein. Bei einigen Patienten ist die Stabilität nach der OP sogar noch etwas höher als im nicht operierten Bein, so dass die, durch die Operation bedingte präarthrotische Veränderung, nicht durch eine vermehrte Rotationsinstabilität verschlechtert wird.
Die fast identischen Ergebnisse bei den verschiedenen Flexionsgraden zeigen, dass die Bandstabilität durch die Wiederherstellung des anteromedialen und des posterolateralen Bündels während der ROM bestehen bleibt. Das für den Patienten unangenehme ‚giving-way' Phänomen tritt somit nicht auf, es kommt zu weniger Mikrotraumen im Kniegelenk und somit zu keinem erhöhten Verschleiß der Kniebinnenstrukturen.

7.2.5 Pivot-Shift Test

Wie schon der manuelle Lachman-Test, gilt auch der Pivot-Shift Test als ein sehr sensibler und spezifischer Test zur Diagnose eines insuffizienten vorderen Kreuzbandes (Katz und Fingeroth 1986). Doch während der Lachman-Test nur statisch die anterior-posterior Translation der Tibia gegenüber dem Femur überprüfen kann, ist der Pivot-Shift Test das beste Mittel, um die dynamische Stabilität des vorderen Kreuzbandes zu kontrollieren (Amis et al. 2005). Er korreliert am besten

mit der vom Patienten empfundenen funktionellen Instabilität, dem ‚giving-way' Symptom.
Wird bei dem Test aus einer gestreckten Haltung des Knies unter Valgusstress gebeugt, subluxiert das laterale Tibiaplateau allmählich nach ventral, um sich dann plötzlich zu repositionieren (Galway und MacIntosch 1980). Bei einem flektierten Knie, das in Streckung gebracht wird verbleibt das Tibiaplateau zunächst in der korrekten anatomischen Position, bis es kurz vor dem Erreichen der vollen Streckung plötzlich nach ventral subluxiert (Hughston et al. 1976). Dieses Verhalten der Tibia wird bedingt durch den Tractus iliotibialis, dessen Zugkraft sich während der Bewegung vom Strecker zum Beuger bzw. vom Beuger zum Strecker ändert (Matsumoto 1990).
Der Pivot-Shift Test repräsentiert und imitiert die subjektiv empfundene Instabilität des Kniegelenkes. Bei dieser Untersuchung ist ein negatives Resultat anzustreben, um dem Patienten im Alltag ein sicheres und stabiles Gefühl zu geben. Dazu haben Nordt et al. (1999) gezeigt, dass auch schon ein leichtes Gleiten (klinische Einteilung: +) eine pathologische Situation des Kniegelenkes darstellt.

In den hier untersuchten Knien ist der Pivot-Shift Test sechs Monate post OP bei allen 40 Patienten (100%) seitengleich (-). Dieses sehr gute Ergebnis konnte nach 12 Monaten nicht in voller Gänze bestehen bleiben. Bei einem Patienten (2,78%) wird zu diesem Zeitpunkt ein leichtes Gleiten (+) diagnostiziert, bei den restlichen 35 Patienten (97,22%) kann das seitengleiche (-) Ergebnis jedoch bestätigt werden.

Ein Vergleich dieser Ergebnisse mit den Ergebnissen aus anderen Studien verdeutlicht noch einmal die sehr guten Resultate beim Pivot-Shift Test.
So stellen Zysk et al. (2000) bei 24 ihrer Patienten (68,57%) ein seitengleiches (-) Resultat fest, neun Patienten (25,57%) haben nach der Rekonstruktion ein ‚Gleiten' (+) und bei zwei Patienten (5,71%) wird beim Test ein ‚dumpfes' Geräusch bei der Reposition vernommen (Klinische Einteilung: ++).

Ähnliche Ergebnisse fanden sich bei Eriksson et al. (2001). In ihrer Studie ist der Test bei 50 Patienten (67,57%) ‚gleich' (-), bei 22 Patienten (29,73%) findet sich

ein ‚Gleiten' (+) und bei zwei Patienten (2,70%) hört man ein ‚dumpfes' Geräusch (++).

Bei den Patienten die von El-Beltagy et al. (2004) nachuntersucht wurden liegen die Ergebnisse für den seitengleichen (-) Pivot-Shift Test bei 75% (18 Patienten) und bei sechs Patienten (25%) ist ein ‚Gleiten' (+) zu spüren. Auch hier ist anzumerken, dass El-Beltagy die zwei Patienten (7,69%), bei denen das Transplantat rupturierte nicht mehr in den Ergebnissen führt. Diese müssten allerdings mit (+++) aufgelistet werden.

Die hier ermittelten Resultate beim Pivot-Shift Test unterstützen die Aussage der Tests zur Rotationstabilität. Mehr als 97% der untersuchten Knie sind seitengleich (-) und somit bewegungsstabil. Dieses Ergebnis kann von keiner Vergleichsstudie erreicht werden. Während bei den anderen Studien die Ergebnisse bei ca. 70% liegen, wird in der vorliegenden Studie ein Wert von über 97% erreicht. Folglich scheint durch die neue Operationstechnik eine sehr gute Wiederherstellung der präoperativen Situation im Kniegelenk möglich zu sein. Die Modifikation der Einkanal-Technik mit einem ovalären Bohrkanal am Femur sowie dem geführten Einbringen der Sehnen bedingt offensichtlich die beste Rekonstruktion sowohl des anteromedialen als auch des posterolateralen Bündels. Wie in Kapitel 2.1.1 gezeigt sind die jeweiligen Bündel in unterschiedlichen Stellungen des Knies für die Führung und Stabilisierung des Gelenks verantwortlich. Mit dem Pivot-Shift Test kann, wie sonst mit keinem Test eine dynamische Prüfung dieser Führung und Stabilität durchgeführt werden. Gute Ergebnisse bei dieser Untersuchung geben am besten Aufschluss über die Situation im Kniegelenk unter Belastung. Die hier erzielten Resultate sind signifikant besser als alle anderen Resultate aus den Vergleichsstudien. Somit scheint die modifizierte ovaläre Einkanal-Technik zur Rekonstruktion des vorderen Kreuzbandes den herkömmlichen Techniken überlegen zu sein.

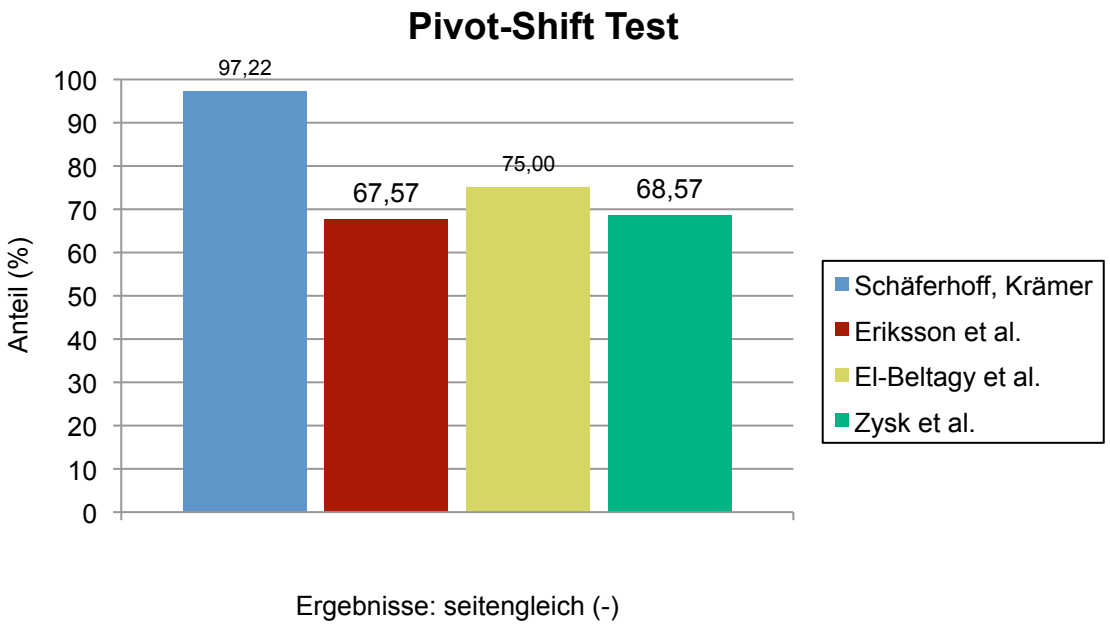

Abb. 36: Studienvergleich zur Untersuchung mittels des Pivot-Shift Testes

6.2.6 Funktionstest

Der hier angewendete Einbein-Weitsprung Test ist ein gebräuchlicher Funktionstest um einerseits die muskuläre Kraft des operierten Beines zu kontrollieren, andererseits aber auch das Vertrauen des Patienten in sein Knie zu überprüfen (Sachs et al. 1989). Wie Rudolph et al. (2000) zeigten, stellt der Einbein-Weitsprung höhere Ansprüche an das Knie als das Gehen oder auch das Laufen. Aus diesem Grund liefert dieser Test mehr Informationen über die Stabilität des Knies unter dynamischer Belastung als unter gleichförmigeren Aktivitäten wie Fahrradfahren oder Joggen (Rudolph et al. 2000).

Die funktionellen Ergebnisse sind nach der Versorgung einer VKB-Ruptur mit der modifizierten Einkanal-Technik sehr zufriedenstellend. 34 Patienten (85%) haben bereits sechs Monate postoperativ eine im Seitenvergleich ‚normale' Funktionsfähigkeit. Wieder sechs Monate später erzielen insgesamt 32 Patienten (88,89%) dieses Ergebnis und können 12 Monate post OP das operierte Knie genauso belasten wie das nicht operierte. Bei vier Patienten (11,11%) sind die Ergebnisse ‚fast normal' und kein Patient hat ein deutliches funktionelles Defizit im operierten Bein.

In den veröffentlichten Studien geben die Autoren den durchschnittlichen Prozentwert des operierten Beins zum nicht operierten an. Dabei können auch Leistungen über 100% zu Stande kommen, was die direkte Vergleichbarkeit mindert.

So geben Eriksson et al. (2001) ihre Ergebnisse mit durchschnittlich 96% (Werte zwischen 59 und 113%) Funktionsfähigkeit des operierten Beins zum nicht operierten an.

Ejerhed et al. (2003) haben in ihrer Studie 71 Patienten zwei Jahre post OP nachuntersucht. Dabei wurde 34 Patienten das mittlere Drittel der Patellarsehne implantiert und 37 Patienten erhielten die Semitendinosussehne entweder als dreifach gelegtes oder als vierfach gelegtes Implantat. Es wurde bei beiden Techniken femoral und tibial jeweils eine Interferenzschraube zur Verankerung verwendet. Auch hier wurden die Ergebnisse gemittelt. In der Gruppe, die das BPTB-Transplantat erhielt, liegt die erbrachte Leistung im Durchschnitt bei 92% (Werte von 0 - 123%), in der Gruppe mit dem Semitendinosussehnen-Transplantat bei 93% (0 - 122%).

Die Studie von Laxdal et al. (2005) vergleicht drei Gruppen, die entweder mit BPTB-Transplantaten, dreifach gelegter Semitendinosussehne (ST) oder Semitendinosus- plus Grazilissehne (STG) als vierfach Implantat versorgt wurden. Insgesamt wurde von 118 Patienten bei 40 die Patellarsehne verwendet, bei 39 das Semitendinosussehnen-Transplantat und bei weiteren 39 das STG-Transplantat. Die Nachuntersuchungen fanden im Mittel 26 Monaten post OP statt. Zu diesem Zeitpunkt sind 11 Patienten (9,32%) physisch nicht in der Lage den Test auszuführen. In der Gruppe, die das BPTB-Transplantat erhielten, liegt der mittlere Wert bei 94% (52 - 108%); die Patienten mit dem ST-Implantat liegen bei 93% (39 - 120%). Das beste Ergebnis weisen die Patienten mit dem STG-Transplantat auf. Hier liegt der Durchschnittswert bei 99% (79 - 120%).

Auch wenn die direkte Vergleichbarkeit auf Grund der unterschiedlichen Bewertungsmaßstäbe nicht vorgenommen werden kann, sind die hier festgestellten Ergebnisse mehr als zufriedenstellend. Die Funktionsfähigkeit bzw. das Vertrauen

der Patienten in die Funktion des operierten Knies nimmt im Verlauf zu und ist mit 88,89% 12 Monate post OP sehr hoch.
Dazu konnten Laxdal et al. (2005) auch noch einmal zeigen, dass ein vierfach gelegtes Semitendinosus-Grazilis-Sehnen Transplantat den anderen Transplantaten überlegen ist.

6.2.7 Transplantatentnahmemorbidität

Bei dieser Untersuchung wurden die Patienten auf ihre Schmerzen an der Sehnenentnahmestelle hin befragt und dort zusätzlich auf Missempfindungen, Schwellung oder Rötung überprüft. Auch wurde sich nach Problemen im Bereich der Oberschenkelinnenseite erkundigt.

Die Patienten klagten weder über Schmerzen an der Sehnenentnahmestelle, noch über Probleme an der Oberschenkelinnenseite, respektive der Innenrotation. Es können keine Missempfindungen, keine Schwellung oder Rötung beobachtet werden. D.h. bei allen Patienten (100%) tritt sowohl sechs als auch 12 Monate post OP keine Transplantatentnahmemorbidität auf.

8. Zusammenfassung

Ziel dieser Arbeit ist die Vorstellung einer neuartigen Technik zur Rekonstruktion des rupturierten vorderen Kreuzbandes und der daraus resultierende Stabilitätsgewinn im Knie. Dazu wurde in der MediaPark Klinik Köln bei 40 Patienten durch eine modifizierte ovaläre Einkanal-Technik mit vierfach gelegten Hamstringsehnen (Semitendinosus- plus Grazilissehne), femoral fixiert mit einem bioresorbierbaren TransFix Implantat und tibial mit einer bioresorbierbaren Interferenzschraube, das Kreuzband ersetzt.
Im Rahmen dieser Studie wird bei den Nachuntersuchungen sechs und 12 Monate post OP durch einen vom IKDC herausgegebenen Fragebogen die subjektive Zufriedenheit der Patienten überprüft und die Ergebnisse durch klinische Untersuchungen gesichert. Des Weiteren hätten bei diesen, im Verhältnis zu anderen Studien recht frühen Nachuntersuchungen evtl. auftretende Schwächen, sowohl im Transplantat selber als auch in der Verankerungsmethode zeitig festgestellt werden können.

Neben den herkömmlich angewendeten und etablierten Methoden zur Qualitätssicherung, wie der metrischen Stabilitätsprüfung mit dem KT-1000 Arthrometer™, der manuellen Testung durch den Lachman-Test und dem Pivot-Shift Test, erfolgt zusätzlich eine manuelle Testung der Rotationsstabilität bei 30°, 60° und 90° Knieflexion. Zudem wird die Funktion des Knies mit dem Einbein-Weitsprung ermittelt.

Der IKDC-Score, der ein Maß für die subjektive Zufriedenheit ist, liegt bei den Patienten 12 Monate post OP im Mittel bei 87,97%. Nach der Auswertung des Fragebogens liegen 80,56% der Patienten mit ihrem Ergebnis zwischen 80% und 100%.
Die Beurteilung des vom IKDC herausgegebenen ‚Formblatts zur Untersuchung des Knies' ergibt, dass 97,22% der Patienten auf die Gruppengrade A und B entfallen, was ein ‚normales' bzw. ‚fast normales' Resultat widerspiegelt.
Durch die speziellen Untersuchungen können diese Werte bestätigt werden. Bei der Überprüfung der anterior-posterioren Translationsstabilität zeigen sich in der Messung mit dem KT-1000 Arthrometer™ und der Stabilitätsprüfung durch den

manuellen Lachman-Test ähnliche Ergebnisse. 80,66% der Patienten liegen bei der Untersuchung mit dem KT-1000 Arthrometer™ mit ihrem ‚Manual Maximum Displacement' (MMD) unter 3mm Translation und damit in einem ‚normalen' Bereich. Die Überprüfung der Festigkeit des Knies durch den manuellen Lachman-Test ergibt bei 75% der Nachuntersuchten eine Verschieblichkeit der Tibia gegenüber dem Femur von -1 – 2mm, was der klinischen Beurteilung (-) entspricht.
Die zur Überprüfung der Rotationsstabilität angewendeten Tests weisen ebenfalls keine gravierenden Unterschiede auf. In den drei Winkelgraden 30°, 60° und 90° ist die Differenz zwischen dem operierten und dem nicht operierten Knie bei über 80% der Patienten seitengleich ‚normal'. Auch der Pivot-Shift Test untermauert die Stabilität im Kniegelenk mit 97,22% der Patienten, die ein seitengleich negatives (-) Ergebnis aufweisen.
Der zur Feststellung der Funktion des Knies angewendete Einbein-Weitsprung Test zeigt bei 88,89% der Patienten ein ‚normales' Ergebnis.
Die Transplantatentnahmemorbidität spielt zu keinem Zeitpunkt eine Rolle, da bei 100% der Nachuntersuchten keinerlei Beschwerden in diesem Bereich auftreten.

Die Nachuntersuchungen zeigen sowohl bei den subjektiven Einschätzungen durch den Patienten als auch bei den objektiven Tests in deutlichem Maße zufriedenstellende Ergebnisse. Den meisten Patienten kann durch die Therapie mit der modifizierten ovalären Einkanal-Technik ein in allen Ebenen stabiles Knie wieder hergestellt werden. Besonders im Bezug auf die Rotationsstabilität sind die erzielten Ergebnisse sehr gut. Speziell auch in der Zeit um die Ligamentisation (Nachuntersuchung sechs Monate post OP) erweisen sich die Transplantate als fest.

Des Weiteren finden sich im Zeitraum der Nachuntersuchungen keine Anhaltspunkte, die einen Abbruch der Therapie notwendig gemacht hätten. Um die Ergebnisse zu bestätigen und die Zuverlässigkeit dieser Methode zu gewährleisten, sind sicherlich die mittel- und langfristigen Ergebnisse abzuwarten.

9. Literaturverzeichnis

1. **Adam F, Pape D, Schiel K, Steimer O, Kohn D, Rupp S**: Biomechanical properties of patellar and hamstring graft tibial fixation techniques in anterior cruciate ligament reconstruction: Experimental study with roentgen stereometric analysis. *Am J Sports Med*. 2004; 32:71-78.

2. **Aglietti P, Buzzi R, D'Andria, Zaccherotti G**: Patellofemoral problems after intraarticular anterior cruciate ligament reconstruction. *Clin Orthop*. 1993; 288:195-204.

3. **Aglietti P, Cuomo P, Giron F, Boerger TO**: Double-bundle anterior cruciate ligament reconstruction: Surgical technique. *Oper Tech Orthop*. 2005; 15:111-115.

4. **Aglietti P, Giron F, Buzzi R, Biddau F, Sasso F**: Anterior cruciate ligament reconstruction: Bone-Patellar Tendon-Bone compared with double semitendinosus and gracilis tendon grafts. *J Bone Joint Surg Am*. 2004; 86:2143-2155.

5. **Ahmad CS, Gardner TR, Groh M, Arnouk J, Levine WN**: Mechanical properties of soft tissue femoral fixation devices for anterior cruciate ligament reconstruction. *Am J Sports Med*. 2004; 32:635-640.

6. **Amis AA, Bull AM, Gupte CM, Hijazi I, Race A, Robinson JR**: Biomechanics of the PCL and related structures: Posterolateral, posteromedial and meniscofemoral ligaments. *Knee Surg Sports Traumatol Arthrosc*. 2003; 11:271-281.

7. **Amis AA, Bull AM, Lie DT**: Biomechanics of rotational instability and anatomic anterior cruciate ligament reconstruction. *Oper Tech Orthop*. 2005; 15:29-35.

8. **Amis AA, Dawkins GP**: Functional anatomy of the anterior cruciate ligament. Fibre bundle actions related to ligament replacements and injuries. *J Bone Joint Surg Br*. 1991; 73:260-267.

9. **Amis AA, Jakob RP**: Anterior cruciate ligament graft positioning tensioning and twisting. *Knee Surg Sports Traumatol Arthrosc*. 1998; 6:S2-S12 (suppl 1).

10. **Andersen HN, Dyhre-Poulsen P**: The anterior cruciate ligament does play a role in controlling axial rotation of the knee. *Knee Surg Sports Traumatol Arthrosc*. 1997; 5:145-149.

11. **Anderson AF, Dome DC, Gautam S, Awh MH, Rennirt GW**: Correlation of anthropometric measurements, strength, anterior cruciate ligament size, and intercondylar notch characteristics to sex differences in anterior cruciate ligament tears. *Am J Sports Med*. 2001; 29:58-63.

12. **Anderson C, Gillquist J**: Treatment of acute isolated and combined ruptures of the anterior cruciate ligament. A long-term follow-up study. *Am J Sports Med*. 1992; 20(1):7-12.

13. **Arnoczky SP**: Anatomy of the anterior cruciate ligament. *Clin Orthop.* 1983; 172:19-25.

14. **Arnold MP, Lie DT, Verdonschot N, de Graaf R, Amis AA, van Kampen A**: The remains of anterior cruciate ligament graft tension after cyclic knee motion. *Am J Sports Med*. 2005; 33:536-542.

15. **Aune AK, Holm I, Risberg MA, Jensen HK, Steen H**: Four-strand hamstring tendon autograft compared with patellar tendon-bone autograft for anterior cruciate ligament reconstruction. *Am J Sports Med*. 2001; 29:722-728.

16. **Barrett GR, Richardson KJ**: The effect of added extraarticular procedure on results of ACL reconstruction. *Am J Knee Surg.* 1995; 8:1-6.

17. **Beasley LS, Weiland DE, Vidal AF, Chhabra A, Herzka AS, Feng MT, West RV**: Anterior cruciate ligament reconstruction: A literature review of the anatomy, biomechanics, surgical considerations and clinical outcomes. *Oper Tech Orthop*. 2005; 15:5-19.

18. **Becker R, Voigt D, Stärke C, Heymann M, Wilson GA, Nebelung W**: Biomechanical properties of quadruple tendon and patellar tendon femoral fixation techniques. *Knee Surg Sports Traumatol Arthrosc*. 2001; 9:337-342.

19. **Beynnon BD, Johnson RJ, Abate JA, Fleming BC, Nichols CE**: Treatment of anterior cruciate ligament injuries, part 1. *Am J Sports Med*. 2005; 33:1579-1602.

20. **Beynnon BD, Johnson RJ, Abate JA, Fleming BC, Nichols CE**: Treatment of anterior cruciate ligament injuries, part 2. *Am J Sports Med*. 2005; 33:1751-1767.

21. **Bircher E**: [Die Arthroendoskopie.] *Zentralbl Chir*. 1921; 48:1460-1461.

22. **Brand J, Weiler A, Caborn DN, Brown CH, Johnson DL**: Graft fixation in cruciate ligament reconstruction. *Am J Sports Med*. 2000; 28:761-774.

23. **Brown CH Jr, Carson EW**: Revision anterior cruciate ligament surgery. *Clin Sports Med*. 1999; 18:109-171.

24. **Brown CH Jr, Steiner ME, Carson EW**: The use of hamstring tendons for anterior cruciate ligament reconstruction. Technique and results. *Clin Sports Med*. 1993; 12:723-756.

25. **Butler DL**: Anterior cruciate ligament: Its normal response and replacement. *J Orthop* Res. 1989; 7:910-921.

26. **Butler DL, Noyes FR, Grood ES**: Ligamentous restrains to anterior-posterior drawer in the human knee. *J Bone Joint Surg Am*. 1980; 62A:259-270.

27. **Camillieri G, McFarland EG, Jasper LE, Belkoff SM, Kim TK, Rauh PB, Mariani PP**: A biomechanical evaluation of transcondylar femoral fixation of anterior cruciate ligament grafts. *Am J Sports Med*. 2004; 32:950-955.

28. **Carter TR, Edinger S**: Isokinetic evaluation of anterior cruciate ligament reconstruction: hamstring versus patellar tendon. *Arthroscopy*. 1999; 15:169-172.

29. **Casteleyn PP, Handelberg F**: Non-operative management of anterior cruciate ligament injuries in the general population. *J Bone Joint Surg Br*. 1996 ; 78(3):446-451.

30. **Christel P, Franceschi JP, Sbihi A, Colombet P, Dijan P, Bellier G**: Anatomic anterior cruciate ligament reconstruction: The French experience. *Oper Tech Orthop*. 2005; 15:103-110.

31. **Dandy DJ**: *Arthroscopic Surgery of the Knee*. London, Churchill Livingstone 1981; 67-68.

32. **Daniel DM, Stone ML, Dobson BE, Fithian DC, Rossman DJ, Kaufmann KR**: Fate of the ACL-injured patient: a prospective outcome study. *Am J Sports Med*. 1994; 22:632-644.

33. **Danylchuck KD, Finlay JB, Krcek JP**: Microstructural organisation of human and bovine cruciate ligaments. *Clin Orthop*. 1978; 131:294-298.

34. **Dargel J, Gotter M, Mader K, Pennig D, Koebke J, Schmidt-Wiethoff R**: Biomechanics of the anterior cruciate ligament and implications for surgical reconstruction. *Strat Traum Limb Recon*. 2007; 2:1-12.

35. **Eberhardt C, Jäger A, Schwetlick G, Rauschmann MA**: Geschichte der Chirurgie des vorderen Kreuzbandes. *Orthopäde*. 2002; 31:702-709.

36. **Ejerhed L, Kartus J, Sernert N, Köhler K, Karlsson J**: Patellar tendon or semitendinosus tendon autografts for anterior cruciate ligamnet reconstruction? A prospective randomized study with a two-year follow-up. *Am J Sports Med*. 2003; 31:19-25.

37. **El-Beltagy A, Hewaidy A, Thakeb M**: Arthroscopic anterior cruciate ligament reconstruction with quadruple hamstring grafts. *Pan Arab J Orth Trauma*. 2004; 8:145-150.

38. **Eriksson K, Anderberg P, Hamberg P, Löfgren AC, Bredenberg M, Westman I, Wredmark T**: A comparison of quadruple semitendinosus and patellar tendon grafts in reconstruction of the anterior cruciate ligament. *J Bone Joint Surg Br*. 2001; 83:348-354.

39. **European Society of Sports traumatology, Knee surgery and Arthroscopy (ESSKA)**: http://www.esska.org.

40. **Fabbriciani C, Milano G, Mulas P, Ziranu F, Severini G**: Anterior cruciate ligament reconstruction with doubled semitendinosus and gracilis tendon graft in rugby players. *Knee Surg Sports Traumatol Arthrosc*. 2005; 13:2-7.

41. **Ferrari JD, Bach BR**: Isolated anterior cruciate ligament injury. In: M.W. Chapman (ed.), *Chapman's Orthopaedic Surgery*. Philadelphia, PA, Lippincott, Williams & Wilkins 2001; 2347-2359.

42. **Fink C, Hoser C, Benedetto KP**: Arthroseentwicklung nach Ruptur des vorderen Kreuzbandes. *Unfallchirurg*. 1994; 97(7):357-361.

43. **Fink C, Hoser C, Hackl W, Navarro RA, Benedetto KP**: Long-term outcome of operative or nonoperative treatment of anterior cruciate ligament rupture: is sports activity a determining variable? *Int J Sports Med*. 2001; 22(4):304-309.

44. **Frank CB, Jackson DW**: Current consepts review - The science of reconstruction of the anterior cruciate ligament. *J Bone Joint Surg*. 1997; 79(A):1556-1576.

45. **Fritschy D, Freuler C**: Extraartikuläre laterale Bandplastiken. In: R.P. Jacob, H.U. Stäubli (eds.), *Kniegelenk und Kreuzbänder*. Berlin, Springer Verlag 1990; 428-435.

46. **Fu FH, Bennett CH, Lattermann C, Benjamin C**: Current trends in anterior cruciate ligament reconstruction. Part 1: Biology and biomechanics of reconstruction. *Am J Sports Med*. 1999; 27:821-830.

47. **Fu FH, Bennett CH, Benjamin C, Menetrey J, Lattermann C**: Current trends in anterior cruciate ligament reconstruction. Part 2: Operative procedures and clinical correlations. Am *J Sports Med*. 2000; 28:124-130.

48. **Fuhrman W, Marshall JL, Girgis FG**: The anterior cruciate ligament. A functional analysis based on post mortem studies. *J Bone Joint Surg Am*. 1976; 58:179-185.

49. **Galway HR, MacIntosch DL**: The lateral pivot shift: a symptom and sign of anterior cruciate ligament insufficiency. *Clin Orthop*. 1980; 147:45-50.

50. **George MS, Dunn WR, Spindler K**: Current concepts review: revision anterior cruciate ligament reconstruction. *Am J Sports Med*. 2006; 34:2026-2037.

51. **Girgis FG, Marshall JL, Monajem A**: The cruciate ligaments of the knee joint, Anatomical, functional and experimental analysis. *Clin Orthop*. 1975; (106):216-231.

52. **Good L, Odensten M, Gillquist J**: Sagittal knee stability after anterior cruciate ligament reconstruction with a patellar tendon strip. *Am J Sports Med*. 1994; 22:518-523.

53. **Hesse E**: [Über den Ersatz der Kreuzbänder des Kniegelenks durch freie Fascientrans-plantationen.] *Verh Dtsch Ges Chir*. 1914; 43:188-189.

54. **Hughston J, Andrews J, Cross M, Moschi A**: Classification of knee ligament instabilities. Part II. The lateral compartment. *J Bone Joint Surg Am*. 1976; 58:173-179.

55. **Jackson DW, Schaefer RK**: Cyclops syndrome: Loss of extension following intra-articular anterior cruciate ligament reconstruction. *Arthroscopy*. 1990; 6:171-178.

56. **Kannus P, Järvinen M**: Conservatively treated tears of the anterior cruciate ligament. Long-term results. *J Bone Joint Surg Am*. 1987; 69(7):1007-1012.

57. **Kartus J, Stener S, Lindahl S, Engstrom B, Eriksson B, Karlsson J**: Factors affecting donor-site morbidity after anterior cruciate ligament reconstruction using Bone-Patellar Tendon-Bone autografts. *Knee Surg Sports Traumatol Arthrosc*. 1997; 5:222-228.

58. **Katz J, Fingeroth R**: The diagnostic accurancy of ruptures of the anterior cruciate ligament comparing the Lachman test, the anterior drawer sign, and the pivot shift test in acute and chronic knee injuries. *Am J Sports Med*. 1986; 14:88-91.

59. **Keene GC, Bickerstaff D, Rae PJ, Patterson RS**: The natural history of meniscal tears in anterior cruciate ligament insufficiency. *Am J Sports Med*. 1993; 21(5):672-679.

60. **Kennedy JC, Weinberg HW, Wilson AS**: The anatomy and function of the anterior cruciate ligament as determined by clinical and morphological studies. *J Bone Joint Surg*. 1974; 56A:223-225.

61. **Khalfayan EE, Sharkey PF, Alexander AH, Bruckner JD, Bynum EB**: The relationship between tunnel placement and clinical results after anterior cruciate ligament reconstruction. *Am J Sports Med*. 1996; 24:335-341.

62. **Kousa P, Järvinen TL, Kannus P, Järvinen M**: Initial fixation strength of bioabsorbable and titanium interference screws in anterior cruciate ligament reconstruction: Biomechanical evaluation by single cycle and cyclic loading. *Am J Sports Med*. 2001; 29:420-425.

63. **Kurosaka M, Yoshiya S, Andrish JT**: A biomechanical comparison of different surgical techniques of graft fixation in anterior cruciate ligament reconstruction. *Am J Sports Med*. 1987; 15:225-229.

64. **Lattermann C, Zelle B, Ferretti M, Chhabra A, Fu F**: Anatomic double-bundle anterior cruciate ligament reconstruction. *Techniques in Orthopaedics.* 2005; 20(4):414-420.

65. **Laxdal G, Kartus J, Hansson L, Heidvall M, Ejerhed L, Karlsson J**: A prospective randomized comparison of Bone-Patellar Tendon-Bone and hamstring grafts for anterior cruciate ligament reconstruction. *Arthroscopy*. 2005; 21:34-42.

66. **Lynch MA, Henning CE, Glick KR**: Knee joint surface changes, long-term follow-up meniscus tear treatment in stabil interior cruciate ligament Reconstruction. *Clin Orthop*. 1983; (172):148-153.

67. **Magen HE, Howell SM, Hull ML**: Structural properties of six tibial fixation methods for anterior cruciate ligament soft tissue grafts. *Am J Sports Med*. 1999; 27:35-43.

68. **Markolf KL, Burchfield DM, Shapiro MM, Cha CW, Finerman GA, Slauterbeck JL**: Biomechanical consequences of replacement of the anterior cruciate ligament with a patellar ligament allograft. Part II: Forces in the graft compared with forces in the intact ligament. *J Bone Joint Surg Am*. 1996; 78:1728-1734.

69. **Marti C, Imhoff AB, Bahrs C, Romero J**: Metallic versus bioabsorbable interference screw for fixation of Bone-Patellar Tendon-Bone autograft in arthroscopic anterior cruciate ligament reconstruction. A preliminary report. *Knee Surg Sports Traumatol Arthrosc*. 1997; 5:217-221.

70. **Marzo JM, Bowen MK, Warren RF, Wickiewicz TL, Altchek DW**: Intraarticular fibrous nodule as a cause of loss of extension following anterior cruciate ligament reconstruction. *Arthroscopy*. 1992; 8:10-18.

71. **Matsumoto H**: Mechanism of the pivot shift. *J Bone Joint Surg Br*. 1990 ; 72(B) :816-821.

72. **McGuire DA, Barber FA, Elrod BF, Paulos LE**: Bioabsorbable interference screws for graft fixation in anterior cruciate ligament reconstruction. *Arthroscopy*. 1999; 15:463-473.

73. **MEDmetric Corporation,** 7542 Trade Street, San Diego, CA 92121 http://www.medmetric.com.

74. **Metak G, Scherer MA**: Beanspruchungswandel der Menisken bei Läsion des vorderen Kreuzbandes. In: C. Hasselbach, M.A. Scherer (eds.), *Wiederherstellende Chirurgie des vorderen Kreuzbandes*. Gräfelfing, Demeter Verlag 1995; 18-27.

75. **Mueller W**: *The Knee: Form, Function, and Ligament Reconstruction*. NewYork, Springer Verlag 1983, 8-75.

76. **Muneta T, Sekiya I, Yagishita K, Ogiuchi T, Yamamoto H, Shinomiya K**: Two-bundle reconstruction of the anterior cruciate ligament using semitendinosus tendon with endobuttons: Operative technique and preliminary results. *Arthroscopy*. 1999; 15:618-624.

77. **Nebelung W, Becker R, Merkel M, Röpke M**: Bone tunnel enlargement after anterior cruciate ligament reconstruction with semitendinosus tendon using endobutton fixation on the femoral side. *Arthroscopy*. 1998; 14:810-815.

78. **Nordt W, Lotfi P, Plotkin E, Williamson B**: The in vivo assessment of tibial motion in the transverse plane in anterior cruciate ligament reconstructed knees. *Am J Sports Med*. 1999; 27:611-616.

79. **Norwood LA, Cross MJ**: Anterior cruciate ligament: functional anatomy of its bundles in rotatory instabilities. *Am J Sports Med*. 1979; 7:23-26.

80. **Noyes FR, Butler DL, Grood ES, Zernicke RF, Hefzy MS**: Biomechanical analysis of human ligament grafts used in knee ligament repairs and reconstructions. *J Bone Joint Surg Am*. 1984; 66(3):344-352.

81. **Odensten M, Gillquist J**: Functional anatomy of the anterior cruciate ligament and a rationale for reconstruction. *J Bone Joint Surg Am*. 1985; 67:257-262.

82. **Pässler HH, Deneke J, Dahners IE**: Augmentated repair and early mobilization of acute anterior cruciate ligament injuries. *Am J Sports Med*. 1992; 20(6):667-674.

83. **Palmer I**: On the injuries of the ligaments of the knee joint. *Acta Chir Scand*. 1983; 81(53):1-282.

84. **Robson AW**: Ruptured cruciate ligaments and their repair by operation. *Ann Surg*. 1903; 37:716-718.

85. **Rosenberg TD, Graf B**: *Techniques for ACL reconstruction with Multi-Trac drill guide*. Mansfield, MA, Acufex Microsurgical Inc., 1994.

86. **Rosenberg TD, Rasmussen G**: The function of the anterior cruciate ligament during anterior drawer and Lachman's testing: a in vivo analysis in normal knees. *Am J Sports Med*. 1984; 12:318-322.

87. **Roth JH, Kennedy JC, Lockstadt H, McCallum CL, Cunning LA**: Intra-artikular reconstruction of the anterior cruciate ligament with and without extra-articular supplementation by transfer of the biceps tendon . *J Bone Joint Surg Am*. 1987; 69:275-278.

88. **Rudolph K, Axe M, Snyder-Mackler L**: Dynamic stability after ACL injury: who can hop? *Knee Surg Sports Traumatol Arthrosc*. 2000; 8:262-269.

89. **Rupp S, Kohn D**: Vorderes Kreuzband im Mittelpunkt des Interesses. *Orthopäde*. 2002; 31:701.

90. **Rupp S, Krauss PW, Fritsch EW**: Fixation strength of a biodegradable interference screw and a press-fit technique in anterior cruciate ligament reconstruction with a BPTB graft. *Arthroscopy*. 1997; 13:61-65.

91. **Sachs R, Daniel D, Stone M, Garfein R**: Patellofemoral problems after anterior cruciate ligament reconstruction. *Am J Sports Med*. 1989; 17:760-765.

92. **Schatzmann L, Brunner P, Stäubli HU**: Effect of cyclic preconditioning on the tensile properties of human quadriceps tendons and patellar ligaments. *Knee Surg Sports Traumatol Arthrosc*. 1998; 6:56-61.

93. **Selby JB, Johnson DL, Hester P, Caborn DN**: Effect of screw length on bioabsorbable interference screw fixation in a tibial bone tunnel. *Am J Sports Med*. 2001; 29:614-619.

94. **Shaieb MD, Kan DM, Chang SK, Marumoto JM, Richardson AB**: A prospective randomized comparison of patellar tendon versus semitendinosus and gracilis tendon autografts for anterior cruciate ligament reonstruction. *Am J Sports Med*. 2002; 30:214-220.

95. **Shelbourne KD, Patel DV**: Timing of surgery in anterior cruciate ligament-injured knees. *Knee Surg Sports Traumatol Arthrosc*. 1995; 3:148-156.

96. **Shelbourne KD, Porter DA**: Anterior cruciate ligament-medial collateral ligament injury: nonoperative management of medial collateral ligament tears with anterior cruciate ligament reconstruction. A preliminary report. *Am J Sports Med*. 1992; 20(3):283-286.

97. **Sloane PA, Brazier H, Murphy AW, Collins T**: Evidence-based-medicine in clinical practice: how to advise patients on the influence of age on the outcome of surgical anterior cruciate ligament reconstruction: a review of the literature. *B J Sports Med*. 2002; 36:200-204.

98. **Strobel MJ, Weiler A**: Vordere Kreuzbandinsuffizienz. In: D. Kohn (ed.), *Orthopädie und Orthopädische Chirurgie. Knie*. Aus: C.J. Wirth, L. Zichner (eds.), *Orthopädie und Orthopädische Chirurgie* (in 8 Bdn.). Stuttgart, Thieme Verlag 2005; 263-288.

99. **Strum GM, Fox JM, Ferkel RD, Dorey FH, Del Pizzo W, Friedman MJ, Snyder SJ, Markolf K**: Intraarticular versus intraarticular and extraarticular reconstruction for chronic anterior cruciate ligament instability. *Clin Orthop Relat Res*.1989; 245:188-198.

100. **Tohyama H, Yasuda K**: Significance of graft tension in anterior cruciate ligament reconstruction. Basic background and clinical outcome. *Knee Surg Sports Traumatol Arthrosc*. 1998; 6:S30-S37 (suppl 1).

101. **Veltri DM**: Arthroscopic anterior cruciate ligament reconstruction. *Clin Sports Med*. 1997; 16:123-144.

102. **Wallace MP, Howell SM, Hull ML**: In vivo tensile behavior of a four bundle hamstring graft as a replacement for the anterior cruciate ligament. *J Orthop Res*. 1997; 15:539-545.

103. **Weiler A, Hoffmann RF, Stähelin AC, Bail HJ, Siepe CJ, Südkamp NP**: Hamstring tendon fixation using interference screws: a biomechanical study in calf tibial bone. *Arthroscopy*. 1998; 14:29-37.

104. **Weiler A, Scheffler S, Höher J**: Transplantatauswahl für den primären Ersatz des vorderen Kreuzbandes. *Orthopäde*. 2002; 31:731-740.

105. **Weiler A, Windhagen HJ, Raschke MJ, Laumeyer A, Hoffmann RF**: Biodegradable interference screw fixation exhibits pull-out force and stiffness similar to titanium screws. *Am J Sports Med*. 1998; 26:119-128.

106. **Welsh RP**: Knee joint structure and function. *Clin Orthop*. 1980; 147:7-14.

107. **Woo SL, Hollis JM, Adams DJ, Lyon RM, Takai S**: Tensile properties of the human femur-anterior cruciate ligament-tibia complex: The effects of specimen age and orientation. *Am J Sports Med*. 1991; 19:217-225.

108. **Woo SL, Kanamori A, Zeminski J, Yagi M, Papageorgiou C, Fu F**: The effectiveness of reconstruction of the anterior cruciate ligament with hamstrings and patellar tendon: a cadavric study comparing anterior tibial and rotational loads. *J Bone Joint Surg Am*. 2002; 84:907-914.

109. **Woo S, Sakane M, Rudy T, Fox R, Fu F**: Comparison of Bone-Patellar Tendon-Bone versus quadruple-hamstrings tendon for anterior cruciate (ACL) reconstruction. *Trans Orthop Res Soc*. 1997; 43:99.

110. **Yagi M, Kuroda R, Yoshiya S, Kurosaka M**: Anatomic anterior cruciate ligament reconstruction: The japanese experience. *Oper Tech Orthop*. 2005; 15:116-122.

111. **Yasuda K, Kondo E, Ichiyama H, Tanabe Y, Tohyama H**: Surgical and biomechanical concepts of anatomic anterior cruciate ligament reconstruction. *Oper Tech Orthop*. 2005; 15:96-102.

112. **Yasuda K, Tsujino J, Ohkoshi Y, Tanabe Y, Kaneda K**: Graft site morbidity with autogenous semitendinosus and gracilis tendons. *Am J Sports Med*. 1995; 23:706-714.

113. **Yasuda K, Tsujino J, Tanabe Y, Kaneda K**: Effects of initial graft tension on clinical outcome after anterior cruciate ligament reconstruction: Autogenous doubled hamstring tendons connected in series with polyester tapes. *Am J Sports Med*. 1997; 25:99-106.

114. **Zantop T, Petersen W, Fu FH**: Anatomy of the anterior cruciate Ligament. *Oper Tech Orthop*. 2005; 15:20-28.

115. **Zelle BA, Herzka AS, Harner CD, Irrgang JJ**: Evaluation of clinical outcomes in anterior cruciate ligament surgery. *Oper Tech Orthop*. 2005; 15:76-84.

116. **Zysk S, Krüger A, Baur A, Veihelmann A, Refior H**: Tripled semitendinosus anterior cruciate ligament reconstruction with Endobutton fixation: a 2 – 3-year follow-up study of 35 patients. *Acta Orthop Scand*. 2000; 71 (4):381-386.

10. Anhang

Fragen zur Qualitätssicherung bei LCA-Plastik

KT 1000:

	normal	Min / Max
operiertes Knie		
nicht operiertes Knie		

Außenrotation in Bauchlage (Beine parallel):

Grad	operiertes Knie (Grad)	nicht operiertes Knie (Grad)	Differenz (Grad)
30°			
60°			
90°			

(page 7)

2000

FORMBLATT ZUR SUBJEKTIVEN BEURTEILUNG DES KNIES

Name _____

Heutiges Datum: _____/_____/_____ Datum der Verletzung _____/_____/_____
Tag Monat Jahr Tag Monat Jahr

SYMPTOME*:

* Wählen Sie zur Beurteilung der Symptome die höchste Aktivitätsstufe, die Sie Ihrer Meinung nach ohne erhebliche Symptome ausüben könnten, selbst wenn Sie auf dieser Stufe keine Aktivitäten ausüben.

1. Was ist die höchste Aktivitätsstufe, die Sie ohne erhebliche Schmerzen im Knie ausüben können?

   ? Sehr anstrengende Aktivitäten wie Springen oder Drehbewegungen bei einseitiger Fußbelastung (Basketball oder Fußball)
   ? Anstrengende Aktivitäten wie schwere körperliche Arbeit, Skilaufen oder Tennis
   ? Mäßig anstrengende Aktivitäten wie mäßige körperliche Arbeit, Laufen oder Joggen
   ? Leichte Aktivitäten wie Gehen, Haus- oder Gartenarbeit
   ? Ich kann aufgrund meiner Schmerzen im Knie keine der oben genannten Aktivitäten ausführen.

2. Wie oft hatten Sie in den vergangenen 4 Wochen oder seit dem Auftreten Ihrer Verletzung Schmerzen?
   Kreuzen Sie eines der Kästchen in der nachstehenden Skala an. Die Skala beginnt mit 0 (Nie) und geht mit zunehmender Häufigkeit der Schmerzen bis zu 10 (ständig Schmerzen).

	0	1	2	3	4	5	6	7	8	9	10	
Nie	?	?	?	?	?	?	?	?	?	?	?	ständig Schmerzen

3. Wie stark sind Ihre Schmerzen?
   Kreuzen Sie eines der Kästchen in der nachstehenden Skala an. Die Skala beginnt mit 0 (keine Schmerzen) und geht mit zunehmender Stärke der Schmerzen bis zu 10 (unerträgliche Schmerzen).

	0	1	2	3	4	5	6	7	8	9	10
Keine Schmerzen		?	?	?	?	?	?	?	?	?	?
							unerträgliche Schmerzen				

4. Wie steif oder geschwollen war Ihr Knie während der vergangenen 4 Wochen oder seit dem Auftreten Ihrer Verletzung?

   ? überhaupt nicht
   ? etwas
   ? ziemlich
   ? sehr
   ? extrem

5. Was ist das höchste Aktivitätsstufe, die Sie ohne erhebliches Anschwellen des Knies ausüben können?

   ? Sehr anstrengende Aktivitäten wie Springen oder Drehbewegungen bei einseitiger Fußbelastung (Basketball oder Fußball)
   ? Anstrengende Aktivitäten wie schwere körperliche Arbeit, Skilaufen oder Tennis
   ? Mäßig anstrengende Aktivitäten wie mäßige körperliche Arbeit, Laufen oder Joggen
   ? Leichte Aktivitäten wie Gehen, Haus- oder Gartenarbeit
   ? Ich kann aufgrund eines geschwollenen Knies keine der oben genannten Aktivitäten ausführen.

- 8-

6. Hatten Sie in den vergangenen 4 Wochen oder seit dem Auftreten Ihrer Verletzung ein gesperrtes Knie oder ist Ihr Knie aus- und wieder eingeschnappt?

? Ja ? Nein

7. Was ist die höchste Aktivitätsstufe, die Sie ohne erhebliche durch Knieschwäche verursachte Gangunsicherheit einhalten können?

? Sehr anstrengende Aktivitäten wie Springen oder Drehbewegungen bei einseitiger Fußbelastung (Basketball oder Fußball)
? Anstrengende Aktivitäten wie schwere körperliche Arbeit, Skilaufen oder Tennis
? Mäßig anstrengende Aktivitäten wie mäßige körperliche Arbeit, Laufen oder Joggen
? Leichte Aktivitäten wie Gehen, Haus- oder Gartenarbeit
? Ich kann aufgrund der Knieschwäche keine der oben genannten Aktivitäten ausführen.

(page 8)

SPORTLICHE BETÄTIGUNG:

8. Was ist die höchste Aktivitätsstufe, an der Sie regelmäßig teilnehmen können?

? Sehr anstrengende Aktivitäten wie Springen oder Drehbewegungen bei einseitiger Fußbelastung (Basketball oder Fußball)
? Anstrengende Aktivitäten wie schwere körperliche Arbeit, Skilaufen oder Tennis
? Mäßig anstrengende Aktivitäten wie mäßige körperliche Arbeit, Laufen oder Joggen
? Leichte Aktivitäten wie Gehen, Haus- oder Gartenarbeit
? Ich kann aufgrund meines Knies keine der oben genannten Aktivitäten ausführen.

9. Wie schwierig sind aufgrund Ihres Knies die folgenden Aktivitäten für Sie?

	überhaupt nicht schwierig	minimal schwierig	ziemlich schwierig	extrem schwierig	unmöglich
a. Treppensteigen	?	?	?	?	?
b. Treppe hinuntergehen	?	?	?	?	?
c. Auf dem vorderen Knie knien	?	?	?	?	?
d. Hockstellung	?	?	?	?	?
e. Normal sitzen	?	?	?	?	?
f. Vom Stuhl aufstehen	?	?	?	?	?
g. Geradeaus laufen	?	?	?	?	?
h. Hochspringen und auf dem betroffenen Bein landen	?	?	?	?	?
i. Beim Gehen (bzw. Laufen, wenn Sie Sportler/in sind) schnell anhalten und starten	?	?	?	?	?

FUNKTION:

10. Wie würden Sie die Funktionsfähigkeit Ihres Knies auf einer Skala von 0 bis 10 beurteilen, wobei 10 eine normale und ausgezeichnete Funktionsfähigkeit bezeichnet und 0 die Unfähigkeit, irgendeine Ihrer normalen täglichen Aktivitäten, darunter möglicherweise auch Sport, auszuführen?

FUNKTIONSFÄHIGKEIT VOR DER KNIEVERLETZUNG:

Kann keine täglichen Aktivitäten ausführen											Keine Einschränkung der täglichen Aktivitäten
0	1	2	3	4	5	6	7	8	9	10	
?	?	?	?	?	?	?	?	?	?	?	

DERZEITIGE FUNKTIONSFÄHIGKEIT IHRES KNIES:

Kann keine täglichen Aktivitäten ausführen											Keine Einschränkung der täglichen Aktivitäten
0	1	2	3	4	5	6	7	8	9	10	
?	?	?	?	?	?	?	?	?	?	?	

(page 16)

2000

FORMBLATT ZUR UNTERSUCHUNG DES KNIES

Name des Patienten_____ Geburtsdatum: ____/_____/____
Tag Monat Jahr

Geschlecht: ? W ? M **Alter**: _____ Untersuchungsdatum: ____/_____/____
Tag Monat Jahr

Allgemeine Laxizität:	? verminderte Laxizität	? normal	? erhöhte Laxizität
Beinachse:	? eindeutig Varus	? normal	? eindeutig Valgus
Patellastellung:	? baja	? normal	? alta

Subluxation/Dislokation
der Patella: ? zentriert ? subluxierbar ? subluxiert ? disloziert

Bewegungsausmaß (Streckung/Beugung): Betroffene Seite: passiv____/____/____ aktiv____/____/____
Normale Seite: passiv____/____/____ aktiv____/____/____

SIEBEN GRUPPEN	**VIER GRADE**				***GRUPPENGRAD**			
	Normal	**Fast normal**	**Abnormal**	**Deutlich abnormal**	**A**	**B**	**C**	**D**
1. Erguß	? kein	? leicht	? mäßig	? deutlich	?	?	?	?
2. Passives Bewegungsdefizit								
? Streckdefizit	? < 3°	? 3-5°	? 6-10°	? > 10°				
? Beugedefizit	? 0-5°	? 6-15°	? 16-25°	? > 25°	?	?	?	?
3. Ligamentuntersuchung (manuell, instrumentell, Röntgen)								
? Lachman Test (25° Beugung (134 N)	? -1-2mm	? 3-5mm (1+)	? 6-10mm (2+)	? >10mm (3+)				
		? <-1- -3	? < -3 steif					
? Lachman Test (25° Beugung) manuell, max.	? -1-2mm	? 3-5mm	? 6-10mm	? >10mm				
Vorderer Endpunkt:	? fest		? unsicher					
? Gesamt AP-Translation (25°)	? 0-2mm	? 3-5mm	? 6-10mm	? >10mm				
? Gesamt AP-Translation (70°)	? 0-2mm	? 3-5mm	? 6-10mm	? >10mm				
? Hintere Schublade (70°)	? 0-2mm	? 3-5mm	? 6-10mm	? >10mm				
? Valgusstress	? 0-2mm	? 3-5mm	? 6-10mm	? >10mm				
? Varusstress	? 0-2mm	? 3-5mm	? 6-10mm	? >10mm				
? Außenrotationstest (30°)	? < 5°	? 6-10°	? 11-19°	? >20°				
? Außenrotationstest (90°)	? < 5°	? 6-10°	? 11-19°	? >20°				
? Pivot shift	? gleich	? +Gleiten	? ++(dumpf)	? +++ (laut)				
? Reverse pivot shift	? gleich	? Gleiten	? stark	? ausgeprägt	?	?	?	?
4. Kompartmentbefunde	**Krepitation**	**Krepitation mit**						
? Krepitation anterior (PF)	? kein	? mäßig	? leichtem Schmerz	? > leichtem Schmerz				
? Krepitation mediales Komp.	? kein	? mäßig	? leichtem Schmerz	? > leichtem Schmerz				
? Krepitation laterales Komp.	? kein	? mäßig	? leichtem Schmerz	? > leichtem Schmerz				
4. Transplantatentnahme-morbidität	? kein	? gering	? mäßig	? deutlich				
6. Röntgenbefund:								
Medialer Gelenkspalt	? kein	? gering	? mäßig	? deutlich				
Lateraler Gelenkspalt	? kein	? gering	? mäßig	? deutlich				
Femoropatellar-Gelenk	? kein	? gering	? mäßig	? deutlich				

- 20-

Vorderer Gelenkspalt (sagittal)	? kein	? gering	? mäßig	? deutlich
Hinterer Gelenkspalt (sagittal)	? kein	? gering	? mäßig	? deutlich

7. Funktionstest

Hüpfen auf einem Bein (in % der gegenüberliegenden Seite)	? ≥ 90%	? 89-76%	? 75-50%	? < 50%

** **Abschlußbeurteilung** ? ? ? ?

* Gruppengrad: Der Gruppengrad richtet sich nach dem niedrigsten Grad innerhalb einer Gruppe.

** Abschlußbeurteilung: Bei akuten und subakuten Patienten richtet sich die Abschlußbeurteilung nach dem schlechteren Gruppengrad. Bei chronischen Patienten wird die prä- und postoperative Beurteilung verglichen. Bei einer Abschlußbeurteilung werden nur die ersten drei Gruppen beurteilt, jedoch werden alle Gruppen dokumentiert.

Der Unterschied zwischen dem betroffenen Knie und dem normalen Knie, bzw. dem, was als normal angesehen wird.

IKDC-AUSSCHUSS:

AOSSM Anderson, A., Bergfeld, J., Boland, A., Dye, S., Feagin, J., Harner, C., Mohtadi, N., Richmond, J., Shelbourne, D., Terry, G.

ESSKA: Staubli, H, Hefti, F, Höher, J., Jacob, R., Müller, W., Neyret, P.

APOSSM: Chan, K., Kurosaka, M.

(page 17)

2000

ANLEITUNGEN FÜR DAS FORMBLATT ZUR UNTERSUCHUNG DES KNIES

Das Formblatt zur Untersuchung des Knies enthält Punkte, die in eine von sieben Meßdomänen fallen. Dabei werden jedoch nur die ersten drei Domänen bewertet. Die sieben Domänen werden mit Hilfe des Formblattes zur Untersuchung des Knies beurteilt.

1. *Erguß*
   Ein Erguß wird durch vorsichtige Palpation des Knies beurteilt. Eine Flüssigkeitswelle (weniger als 25 cc) gilt als gering, leicht palpierbare Flüssigkeit als mäßig (25 bis 60 cc) und ein angespanntes Knie zusätzlich zum Erguß (mehr als 60 cc) gilt als ausgeprägt.

2. *Passives Bewegungsdefizit*
   Der passive Bewegungsspielraum wird mit einem Winkelmesser gemessen und auf dem Formblatt für die betroffene Seite und die gegenüberliegende oder normale Seite festgehalten. Die Werte für Nullpunkt/Überstreckung/Beugung sind aufzuzeichnen (z.B. 10 Grad Überstreckung, 150 Grad Beugung = 10/0/150; 10 Grad Beugung zu 150 Grad Beugung = 0/10/150) . Die Streckung wird mit der des normalen Knies verglichen.

3. *Ligamentuntersuchung*
   Der Lachman-Test, die gesamte anteroposteriore Translation bei 70 Grad und der mediale und laterale Gelenkspalt können manuell, instrumentell oder mittels Röntgenaufnahme unter Belastung beurteilt werden. Dabei sollte nur ein Test beurteilt werden, vorzugsweise eine „gemessene Verschiebung". Bei der instrumentellen Untersuchung beider Knie wird eine Standardkraft von 134 N (30 lb-force) angelegt. Die Zahlenwerte für die Seitenunterschiede werden abgerundet und das entsprechende Kästchen wird angekreuzt.

   Der Endpunkt wird mit dem Lachman-Test beurteilt. Der Endpunkt beeinflußt die Einstufung, wenn die Laxizität des betroffenen Knies vorne 3 bis 5 mm größer ist als die des normalen Knies. In diesem Fall führt ein weicher Endpunkt zu einem abnormen Grad anstelle eines nahezu normalen Grads.

   Der hintere Durchhang bei 70 Grad wird durch einen Vergleich des Profils des betroffenen Knies mit dem des normalen Knie und durch Palpieren der medialen femorotibialen Kante geschätzt. Dieser Befund kann durch die Beobachtung bestätigt werden, daß die Kontraktion des Quadrizeps die Tibia nach vorne zieht.

   Für die Außenrotationtests liegt der Patient mit auf 30 und 70 Grad gebeugten Knien auf dem Bauch. An beide Füße wird eine einheitliche äußere Drehkraft angelegt, und das Ausmaß der Außenrotation wird aufgezeichnet.

   Pivot-Shift and Reverse Pivot-Shift werden mit dem Patienten in Rückenlage, einer Hüftabduktion von 10 bis 20 Grad und mit Tibia in Neutralrotation unter Verwendung der Technik nach Losee, Noyes oder Jakob durchgeführt. Die im Vergleich zum normalen Knie größte Subluxation wird festgehalten.

4. *Kompartmentbefund*
   Patellofemorale Krepitation wird durch Streckung gegen geringen Widerstand hervorgerufen. Die mediale und laterale Kompartmentkrepitation wird durch Strecken des Knies aus einer gebeugten Stellung mit Belastung in Varusrichtung und folgender Belastung in Valgusrichtung (d.h. McMurray-Test) hervorgerufen. Die Einstufung erfolgt nach Intensität und Schmerz.

5. *Transplantatentnahmemorbidität:*
   Auf Empfindlichkeit, Reizung oder Gefühllosigkeit an der Entnahmestelle des autologen Transplantats achten.

6. *Röntgenbefund*
   Die Verschmälerung des medialen und lateralen Gelenkspalts wird durch ein bilaterales PA-Röntgenbild mit Gewichtsbelastung auf beiden Beinen und einem Beugungswinkel von 35 bis 45 Grad (Tunnelaufnahme) beurteilt. Die patellofemorale Verschmälerung wird durch eine Merchant-Aufnahme bei 45 Grad dokumentiert. Ein geringer Grad bezeichnet minimale Veränderungen (d.h. kleine Osteophyten, leichte Sklerose oder Abflachung der Femurkondyle) und nur schwach erkennbare Verschmälerung des Gelenkspalts. Bei einem mittleren Grad liegen diese Veränderungen möglicherweise vor sowie eine Verschmälerung des Gelenkspalts (z.B. ein Gelenkspalt von 2-4 mm oder eine Verschmälerung des Gelenkspalts von bis zu 50 %). Zu den ausgeprägten Veränderungen zählen ein Gelenkspalt von weniger als 2 mm oder eine Verschmälerung des Gelenkspalts von mehr als 50 %.

7. *Funktionstest*
   Der Patient wird aufgefordert, auf der betroffenen und auf der normalen Seite jeweils einmal auf einem Bein so weit wie möglich zu springen. Für jedes Bein werden drei Versuche festgehalten und die Ergebnisse werden gemittelt. Dann wird das Verhältnis von betroffenem zu normalem Knie berechnet.

IKDC Form: subjektiv

Score (%)	90-100		80-89,99		70-79,99		< 70	
	Ges.	%	Ges.	%	Ges.	%	Ges.	%
6 Monate post OP	11	27,50	16	40,00	9	22,50	4	10,00
12 Monate post OP	16	44,44	13	36,11	5	13,89	2	5,56

IKDC Form: objektiv

Gruppengrad	A		B		C		D	
	Ges.	%	Ges.	%	Ges.	%	Ges.	%
6 Monate post OP	28	70,00	11	27,50	0	0	1	2,50
12 Monate post OP	24	66,67	11	30,55	1	2,78	0	0

KT-1000 Messung

MMD (mm)	<3		3-5		>5	
	Ges.	%	Ges.	%	Ges.	%
6 Monate post OP	37	92, 50	3	7,50	0	0
12 Monate post OP	29	80,66	7	19,44	0	0

Manueller Lachman-Test (25° Flexion)

Differenz (mm)	-1-2		3-5		6-10	
	Ges.	%	Ges.	%	Ges.	%
6 Monate post OP	31	77,50	9	22,50	0	0
12 Monate post OP	27	75,00	9	25,00	0	0

Außenrotation: Seitendifferenz bei 90° Flexion

Differenz (°)	<0		0-4		>4	
	Ges.	%	Ges.	%	Ges.	%
6 Monate post OP	10	25,00	24	60,00	6	15,00
12 Monate post OP	7	19,44	22	61,12	7	19,44

Außenrotation: Seitendifferenz bei 60° Flexion

Differenz (°)	<0		0-4		>4	
	Ges.	%	Ges.	%	Ges.	%
6 Monate post OP	9	22,50	25	62,50	6	15,00
12 Monate post OP	7	19,44	23	63,89	6	16,67

Außenrotation: Seitendifferenz bei 30° Flexion

Differenz (°)	<0		0-4		>4	
	Ges.	%	Ges.	%	Ges.	%
6 Monate post OP	11	27,50	23	57,50	6	15,00
12 Monate post OP	8	22,22	22	61,11	6	16,67

Pivot-Shift Test

Klinische Beurteilung	-		+		++		+++	
	Ges.	%	Ges.	%	Ges.	%	Ges.	%
6 Monate post OP	40	100	0	0	0	0	0	0
12 Monate post OP	35	97,22	1	2,78	0	0	0	0

Funktionstest : Einbein-Weitsprung

(%) zum nicht OP Bein	≥90		89-76		75-50	
	Ges.	%	Ges.	%	Ges.	%
6 Monate post OP	34	85,00	6	15,00	0	0
12 Monate post OP	32	88,89	4	11,11	0	0

Transplantatentnahmemorbidität

	keine		gering		mäßig		deutlich	
	Ges.	%	Ges.	%	Ges.	%	Ges.	%
6 Monate post OP	40	100	0	0	0	0	0	0
12 Monate post OP	36	100	0	0	0	0	0	0

11. Lebenslauf

Name	Markus Krämer
Geburtstag	15. März 1981 in Düren
Nationalität	deutsch
Familienstand	ledig
Eltern	Leo Krämer und Karla Krämer geb. Groneberg; verheiratet

---

Ausbildung

2002 - 2009	Universität zu Köln, Medizinische Fakultät
2001 – 2002	Ruhr-Universität Bochum, Medizinische Fakultät
1995 – 2000	Max-Ernst-Gymnasium Brühl, Abschluss: Abitur (2.1)
1997 – 1998	Newman Catholic High School, Mason City, Iowa, USA
1991 – 1995	Städtisches Gymnasium Bedburg

Prüfungen

12/2009	Approbation als Arzt
11/2009	Zweiter Abschnitt der Ärztlichen Prüfung (Staatsexamen) (2.5)
08/2005	Erster Abschnitt der Ärztlichen Prüfung (Physikum) (3.3)

Praktisches Jahr

08/2008 – 07/2009	Chirurgie: St. Vinzenz-Hospital, Köln
	Innere Medizin: St. Franziskus-Hospital, Köln
	Wahlfach: Orthopädie: Klinikum der Universität zu Köln

Famulaturen

02/2008 – 03/2008	Department of Orthopaedics and Trauma, Gold Coast Hospital, Queensland, Australia
07/2007 – 08/2007	Praxis für Orthopädie und Unfallchirurgie, MediaPark Klinik, Köln
08/2006 – 09/2006	Praxis für Orthopädie und Unfallchirurgie, MediaPark Klinik, Köln

Köln, 18. Dezember 2009