Aus der Klinik und Poliklinik für
Orthopädie und Unfallchirurgie der
Universität zu Köln

Direktor: Universitätsprofessor Dr. med. P. Eysel

Langzeitergebnisse nach operativer Versorgung distaler Femurfrakturen mit der 95° - Kondylenplatte

Inaugural-Dissertation zur Erlangung der Doktorwürde
der Hohen Medizinischen Fakultät
der Universität zu Köln

vorgelegt von
Nils Rasmus Bergmann
aus Pinneberg

Promoviert am 19. Januar 2011

Gedruckt mit Genehmigung der Medizinischen Fakultät der
Universität zu Köln
2011

Dekan: Universitätsprofessor Dr. med. J. Klosterkötter

1. Berichterstatter: Professor Dr. med. J. Andermahr
2. Berichterstatter:
   Universitätsprofessor Dr. rer. nat. J. Koebke

Erklärung

Ich erkläre hiermit, dass ich die vorliegende Arbeit ohne unzulässige Hilfe Dritter und ohne Benutzung anderer als der angegebenen Hilfsmittel angefertigt habe; die aus fremden Quellen direkt oder indirekt übernommenen Gedanken sind als solche kenntlich gemacht.

Bei der Auswahl und Auswertung des Materials sowie bei der Herstellung des Manuskriptes habe ich Unterstützungsleistungen von Herrn Dr. med. U. Hahn (Klinik für Unfall-, Hand und Wiederherstellungschirurgie der Universität zu Köln) erhalten.

Weitere Personen waren an der geistigen Herstellung der vorliegenden Arbeit nicht beteiligt. Insbesondere habe ich nicht die Hilfe eines Promotionsberaters in Anspruch genommen. Dritte haben von mir weder unmittelbar noch mittelbar geldwerte Leistungen für Arbeiten erhalten, die in Zusammenhang mit dem Inhalt der vorgelegten Dissertationsschrift stehen.
Die Dissertationsschrift wurde von mir bisher weder im Inland noch im Ausland in gleicher oder ähnlicher Form einer anderen Prüfungsbehörde vorgelegt.

Köln, den 1.9.2010 Rasmus Bergmann

Die dieser Arbeit zugrunde liegenden Daten wurden nach entsprechender Anleitung durch Herrn Dr. med. U. Hahn von mir selbst ermittelt.

Die Nachuntersuchungen wurden in den Räumen der Poliklinik für Unfall-, Hand- und Wiederherstellungschirurgie der Universitätsklinik Köln von mir selbst durchgeführt.

Die Krankengeschichten wurden von mir selbst ausgewertet.

Die Röntgenaufnahmen wurden in der Klinik für Radiologische Diagnostik der Universität zu Köln gefertigt und von mir selbst ausgewertet.

Nach Beratung durch das Institut für Medizinische Statistik, Informatik und Epidemiologie der Universität zu Köln wurde die statistische Ausarbeitung von mir selbst durchgeführt.

Herrn Universitätsprofessor Dr. med. K. E. Rehm danke ich sehr für die Überlassung des Themas und die Möglichkeit, die vorliegende Studie in der von ihm geleiteten Klinik durchzuführen.

Herrn Dr. med. U. Hahn danke ich für die Anleitung, engagierte Betreuung und hilfreiche Unterstützung bei der Erhebung der Daten für diese Arbeit.

Herrn Professor Dr. med. J. Andermahr gilt mein Dank für Hilfe, Beratung und Ansporn beim Fertigstellen der vorliegenden Schrift.

Pascal Hercher danke ich für das Vermitteln bei Problemen zwischen meinem Computer und mir.

Annika danke ich dafür, dass es sie gibt.

Meinen Eltern gewidmet

Abkürzungsverzeichnis

°	Grad
%	Prozent
<	kleiner als
>	größer als
Abb.	Abbildung
AO	Arbeitsgemeinschaft für Osteosynthesefragen
ap	anterio-posterior
CPM	Continuous Passive Motion
CT	Computertomographie
cm	Zentimeter
DCS	Dynamische Kondylenschraube
DFN	Distaler Femurnagel
Fa.	Firma
km/h	Kilometer pro Stunde
LCP	Locking Compression Plate
LISS	Less Invasive Stabilization System
LKW	Lastkraftwagen
m	Meter
M.	Musculus
N.	Nervus
o.a.	oben angegeben
o.g.	oben genannt
PKW	Personenkraftwagen
z.B.	zum Beispiel

Inhaltsverzeichnis

1. Einleitung 9

1.1 Historisches 9

1.2 Anatomie 10

1.3 Entstehung, Begleitverletzungen und Folgeschäden distaler Femurfrakturen 10

1.3.1 Entstehung 10

1.3.2 Begleitverletzungen 11

1.3.3 Folgeschäden 11

1.4 Behandlung distaler Femurfrakturen 12

1.4.1 Behandlungsziel 12

1.4.2 Diagnostik 12

1.4.3 Konservative Therapie 13

1.4.4 Operative Therapie 14

1.4.5 Implantate 15

1.5 Frakturklassifikation 21

1.6 Fragestellung 25

2. Methodik 25

2.1 Kollektiv 25

2.2 Befragung 27

2.3 Fragebogen 28

2.4 Klinische Nachuntersuchung 29

2.5 Radiologische Beurteilung 31

2.6 Neer – Score 32

2.7 Statistische Auswertung 35

3. Ergebnisse 36
3.1 Studienkollektiv 36
3.2 Frakturformen 37
3.3 Begleitverletzungen 39
3.4 Unfallhergang 41
3.5 Operative Versorgung 42
3.6 Komplikationen 42
3.7 Subjektiver Befund 43
3.8 Körperlicher Untersuchungsbefund 44
3.9 Radiologischer Befund 46
3.10 Neer – Score 47

4. Diskussion 55

5. Zusammenfassung 58

6. Literaturverzeichnis 60

7. Anhang 70

8. Lebenslauf 78

1. Einleitung

1.1 Historisches

Die Behandlung distaler Femurfrakturen ist anspruchsvoll und war schon immer durch eine hohe Zahl an Pseudarthrosen, Fehlstellungen und Infektionen gekennzeichnet[31, 34, 41]. Bis in die 1970er Jahre hinein wurden distale Femurfrakturen überwiegend konservativ behandelt[30, 34, 39, 63]. Erst nach Entwicklung geeigneter Osteosynthesematerialien, wie der im Jahre 1959 durch die Arbeitsgemeinschaft für Osteosynthesefragen eingeführten 95° - Kondylenplatte, setzte sich die operative Therapie als Standard durch[4, 32, 43, 45, 65]. Zwischenzeitlich hat sich das Arsenal an zur Verfügung stehenden Implantaten deutlich vergrößert, und dem mit der knöchernen Verletzung vergesellschafteten Weichteilschaden wird erhöhte Bedeutung beigemessen[33, 66]. Die OP-Technik hat sich hin zu minimalinvasiven, biologischen Verfahren gewandelt[24]. Die konservative Therapie der supra-, dia- und transkondylären Oberschenkelbrüche stellt heute eine Ausnahmeindikation dar[38].

Abb.1 95°-Kondylenplatten

1.2 Anatomie

Die laterale und mediale Femurkondyle, das Tibiaplateau und die Patella bilden zusammen das Kniegelenk. Seitlich an den Kondylen inserieren der mediale und laterale Kapselbandapparat. Durch die interkondyläre Notch verlaufen das vordere und hintere Kreuzband. Dorsal am distalen Femur finden sich die Ursprünge der beiden Bäuche des M. gastrocnemius. Durch den Muskelzug erklärt sich die Dislokation des distalen Fragmentes bei suprakondylären Frakturen nach dorso-distal.
Die Sehnen des M. adductor magnus (medial), sowie des M. popliteus (lateral) setzen ebenfalls an den Femurkondylen an. Von Bedeutung ist des Weiteren der Verlauf des Gefäß-Nerven-Bündels durch die Fossa poplitea und damit die enge Lagebeziehung zu den untersuchten Frakturen. An der Beweglichkeit des Kniegelenkes haben Adhäsionen der Gelenk-Recessi entscheidenden Anteil[25].

1.3 Entstehung, Begleitverletzungen und Folgeschäden distaler Femurfrakturen

1.3.1 Entstehung

Distale Femurfrakturen entstehen durch direkte oder indirekte Gewalteinwirkung hoher Energie bei Verkehrsunfällen, Stürzen oder beim Sport[1, 18, 27]. Häufig treten diese Verletzungen bei Polytraumata gleichzeitig mit Verletzungen anderer Körperregionen auf[51, 57]. Distale Femurfrakturen als Monotrauma sind mit einer Häufigkeit von 20 – 30% seltener. Betroffen sind

dabei vor allem ältere Patienten mit osteoporotischen Knochensubstanzminderungen[5, 40, 57]. Des Weiteren steigen in den letzten Jahren die Fälle von periprothetischen Femurfrakturen nach Implantation von Kniegelenkendoprothesen[25].

1.3.2 Begleitverletzungen

Als Begleitverletzungen werden häufig Verletzungen der Kniebinnenstrukturen (Menisci, Kreuzbänder, Gelenkknorpel), sowie ausgeprägte Schädigungen des Weichteilmantels gesehen[2, 68]. Außerdem kommt es zu Verletzungen der Poplitealgefäße und Nervenläsionen (N. peroneus)[10, 27, 51, 57, 62].

1.3.3 Folgeschäden

Postoperative Komplikationen distaler Femurfrakturen sind Infektionen, Wundheilungsstörungen und ausbleibende Knochenheilung (Pseudarthrose) septischer oder aseptischer Natur[8, 23]. Knochenheilung in Fehlstellung (Achsen-, Längen- oder Rotationsfehler), sowie Stufenbildungen der gelenkbildenden Knochenteile können zu Schmerzen, Bewegungsdefiziten und Kniegelenkinstabilitäten führen[71]. Die posttraumatische Arthrose des Kniegelenkes ist die wichtigste Langzeitkomplikation und macht nicht selten die Implantation einer Kniegelenkstotalendoprothese notwendig[25, 51].

1.4 Behandlung distaler Femurfrakturen

1.4.1 Behandlungsziel

Die Vermeidung einer posttraumatischen Arthrose ist das langfristige Ziel der Behandlung distaler Femurfrakturen. Hierzu ist eine anatomische Rekonstruktion der Gelenkflächen, sowie die Wiederherstellung von Achse, Länge und Rotation unabdingbare Voraussetzung[35, 49, 59]. Das Erreichen übungsstabiler Verhältnisse durch die gewählte operative Therapieform ermöglicht eine frühzeitige Mobilisation des Patienten, einen kürzeren stationären Aufenthalt und kürzere Arbeitsunfähigkeitszeiten[6, 25].

1.4.2 Diagnostik

Die klinische Untersuchung des Verletzten beginnt mit der Inspektion der Weichteilsituation an der verletzten Extremität, bei der offene Verletzungen und grobe Fehlstellungen erfasst werden. Anschließend werden ein neurologischer Status erhoben und die Durchblutungsverhältnisse an der abhängigen Körperpartie evaluiert. Bei unklarem Pulsstatus muss zur Abklärung einer Verletzung der Poplitealgefäße eine Dopplersonographie oder eine Angiograhie erfolgen[10]. Dies gilt insbesondere nach Kniegelenksluxationen und Luxationsfrakturen. Die radiologische Frakturdiagnostik besteht aus der Anfertigung konventioneller Röntgenbilder im anterioposterioren und lateralen Strahlengang. Bei unklaren Frakturverläufen und zur besseren Beurteilung der Gelenkflächen empfiehlt sich die Durchführung einer Computertomographie[25, 51].

1.4.3 Konservative Therapie

Die konservative Therapie findet nur in Ausnahmefällen Anwendung, da durch sie die Behandlungsziele nicht, oder nur unvollständig erreicht werden können. Eine geschlossene Reposition der Fraktur und Retention im Gipsverband ist selten möglich. Primär unverschobene suprakondyläre Frakturen oder kondyläre Spaltbrüche, die prinzipiell eine konservative Therapie zuließen kommen sehr selten vor[38]. Bei Patienten, bei denen der Gesamtzustand eine primär operative Versorgung nicht zulässt, kann bis zur definitiven Operation konservativ anbehandelt werden. In den allermeisten Fällen wird dann jedoch auf eine Extensionsbehandlung oder die Anlage eines Fixateur externe zurückgegriffen. Hinsichtlich des Bewegungsumfanges im Kniegelenk, Achsenfehlern und Arthrose lieferte die konservative Therapie in klinischen Studien schlechte Ergebnisse[25, 32, 38, 51, 54].

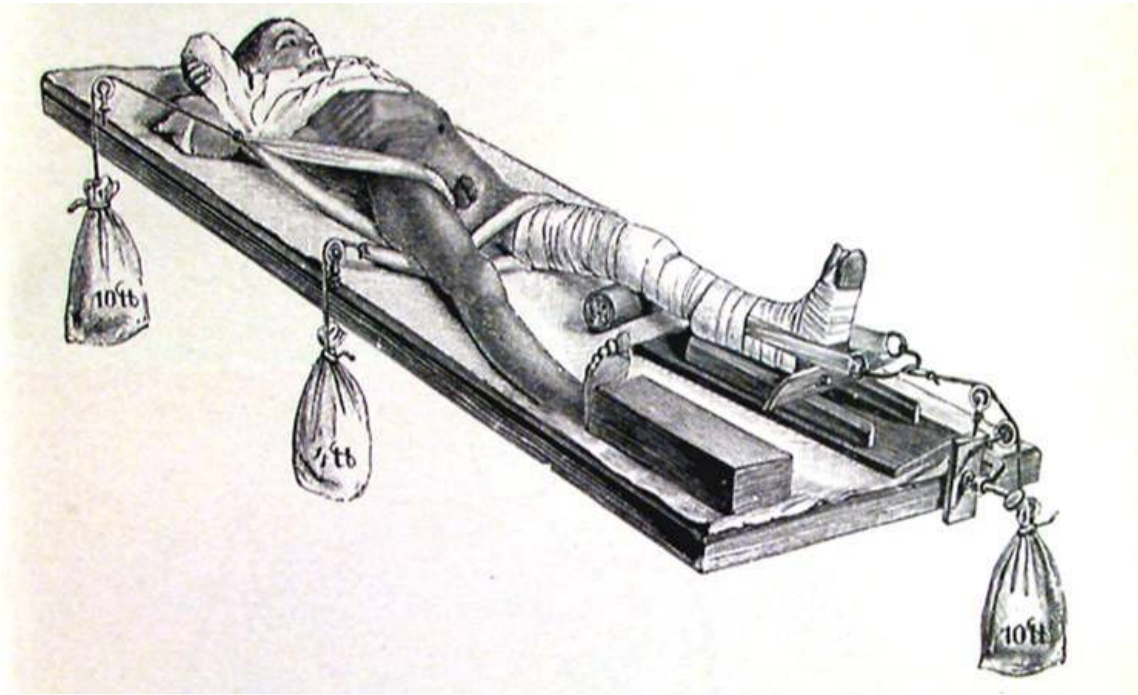

Abb.2 Konservative Therapie distaler Femurfrakturen [14]

1.4.4 Operative Therapie

Wie bereits erwähnt ist die Operation die Therapie der Wahl, um oben angegebene Behandlungsziele zu erreichen. Eine korrekte Frakturreposition ist in den allermeisten Fällen nur operativ herzustellen und in dieser Stellung mit geeigneten Implantaten zu halten. Besonderes Augenmerk liegt dabei auch in der Schaffung übungsstabiler Verhältnisse[25, 32, 37, 51]. Dass die operative Therapie der konservativen im Langzeitergebnis überlegen ist, konnte in mehreren Studien gezeigt werden[25, 32, 37, 51, 54].

Der Operationszeitpunkt richtet sich nach dem Allgemeinzustand des Patienten und den Begleitverletzungen[16]. Eine primäre definitive Versorgung wird angestrebt. Ist diese bei Mehrfachverletzten mit kritischen Kreislauf- oder Weichteilverhältnissen nicht möglich, so wird empfohlen, eine definitive Versorgung innerhalb von 14 Tagen durchzuführen. Die initiale Therapie der Wahl besteht in diesen Fällen in der Anlage eines Fixateur externe oder einer Extension. Bei ausgedehnten Weichteildefekten verzögert sich die endgültige Versorgung der Fraktur, weil zuvor durch plastische Maßnahmen ein geschlossener Weichteilmantel hergestellt werden muss[25, 51, 57].

Die postoperative Nachbehandlung besteht in einem Hochlagern der verletzten Extremität für 4-6 Tage in 60° Hüft- und Kniebeugung. Die passive Mobilisation mittels CPM-Schiene bringt vor allem Vorteile hinsichtlich der Gewebsdurchblutung. Ab dem zweiten postoperativen Tag erfolgt die aktive Mobilisation des Patienten unter Entlastung der verletzten Extremität. Der Zeitpunkt der Belastungssteigerung richtet sich nach Frakturtyp, Implantat und dessen Verankerung, Knochenqualität,

Beschwerden des Patienten und den radiologischen Nachkontrollen.
Besteht postoperativ der Verdacht auf das Vorliegen eines Achsen- oder Rotationsfehlers, sollten diese früh einer radiologischen Abklärung zugeführt werden, um zeitnah eine Revisionsoperation durchführen zu können[25, 37, 51].

1.4.5 Implantate

Die 95° - Kondylenplatte wurde durch die AO entwickelt und im Jahre 1959 eingeführt. Sie besteht aus einem in verschiedenen Längen erhältlichen Schaftteil, der in einem festen Winkel von 95° in einen U-förmigen Klingenteil übergeht. Dieser Winkel entspricht den anatomischen Verhältnissen zwischen Kniegelenkebene und lateraler Kortikalis des distalen Femurschafts. Durch die einteilige Bauweise resultiert eine hohe Festigkeit und geringe Korrosionsanfälligkeit des Implantates. Bei der Operation wird die Klinge von lateral in das Kondylenmassiv eingebracht und das Implantat an seinem Schaftanteil mit Kortikalisschrauben am Femurschaft fixiert. Die Lage der Klinge ist dabei entscheidend für das Operationsergebnis. Fehlerhafte Implantatlagen können zu iatrogenen Verletzungen der Kniegelenkbinnenstrukturen oder des medialen Bandapparates, unvollständiger Frakturreposition, Fragmentredislokation, Achsenfehlstellungen in der Sagittal- oder Frontalebene und Behinderung der postoperativen Übungsbehandlung führen[19, 42]. Die ideale Klingenlage richtet sich nach den anatomischen Voraussetzungen[69]. Da bei seitlicher Betrachtung die Kondylen dorsal der Femurschaftachse liegen, befindet sich die optimale Klingenposition in der Mitte der vorderen

Kondylenhälfte parallel zur Kniegelenkebene. Ein Abstand von 15mm zum distalsten Punkt der Kondylen sollte gewahrt bleiben, um ein penetrieren der interkondylären Notch zu vermeiden. Empfohlen wird die Kondylenplatte zur Versorgung von Frakturen vom Typ A oder C nach der AO-Klassifikation. Des Weiteren stellt sie eine Alternative zu anderen Schrauben- und Plattenosteosyntheseverfahren in der Behandlung von Frakturen vom Typ B1 oder B2 dar[25, 37, 57].

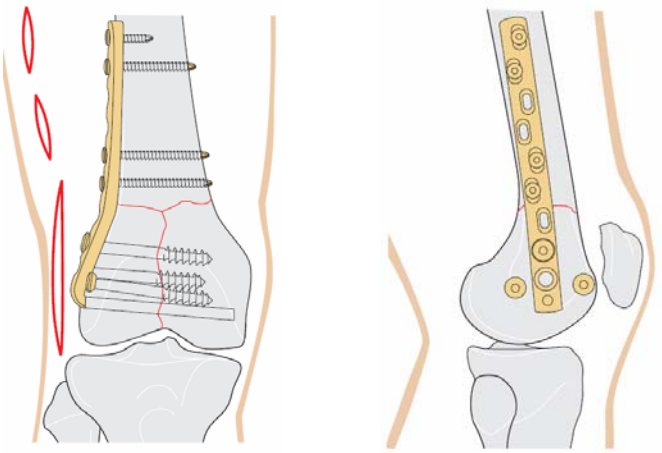

Abb.3 Kondylenplattenosteosynthese (Schema)[48]

Die dynamische Kondylenschraube ist ein auf Grundlage der Kondylenplatte entwickeltes Implantat, welches anstatt einer Klinge eine Schraube hat, die in einem speziellen zylinderförmigen Teil am unteren Ende der Platte zu liegen kommt. Der Vorteil dieses zweiteiligen Implantates liegt in der Möglichkeit, intraoperativ bei bereits eingebrachtem Implantat, die Achsenausrichtung zu ändern[55]. Des Weiteren ist das Eindrehen der Schraube technisch weniger anspruchsvoll, als das Einschlagen der Klinge bei Verwendung der Kondylenplatte[52]. Im Vergleich zur Kondylenplatte kann durch die Zweiteiligkeit der DCS der operative Zugang häufig kleiner gewählt werden, was ein

gewebeschonenderes operieren zulässt[25, 26, 37, 44, 46, 60].
Nachteilig bei der DCS ist die, trotz der größeren Dicke des Implantates, geringere Winkelstabilität im Vergleich zur Kondylenplatte. Die Folge dieser Tatsache ist eine erhöhte Rate an Pseudarthrosen und Implantatbrüchen[25, 26, 37, 44, 60]. Ein weiterer großer Nachteil der Kondylenschraube besteht in dem ausgeprägten ossären Defekt, den die Schraube bei ihrer Entfernung im Kondylenmassiv hinterlässt. Dadurch findet sich bei Revisionsoperationen keine Möglichkeit mehr, andere Implantate optimal im Knochen zu verankern[20].

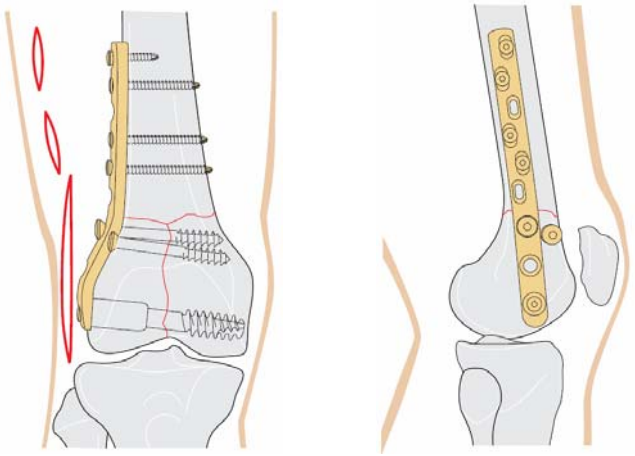

Abb.4 DCS - Osteosynthese (Schema)[48]

Für spezielle Anwendungen, vor allem bei Vorliegen ausgedehnter Trümmerzonen am lateralen Femurkondylus, entwickelte die AO die Kondylenabstützplatte, da hier der Einsatz einer 95°-Kondylenplatte oder DCS technisch nicht möglich ist. Bei der Kondylenabstützplatte handelt es sich um ein einteiliges Implantat ohne fixen Winkel. Es ist anatomisch vorgeformt und zusätzlich individuell formbar. Nachteilig an der Kondylenabstützplatte ist die fehlende Winkelstabilität, so dass häufig zusätzlich medial am

distalen Femur eine Platte eingebracht werden muss, um Übungsstabilität zu erzielen[7, 22, 48]. Dies geht auf Kosten biologischer Operationsprinzipien. Die Kondylenabstützplatte bleibt oben angegebenen Ausnahmeindikationen vorbehalten.

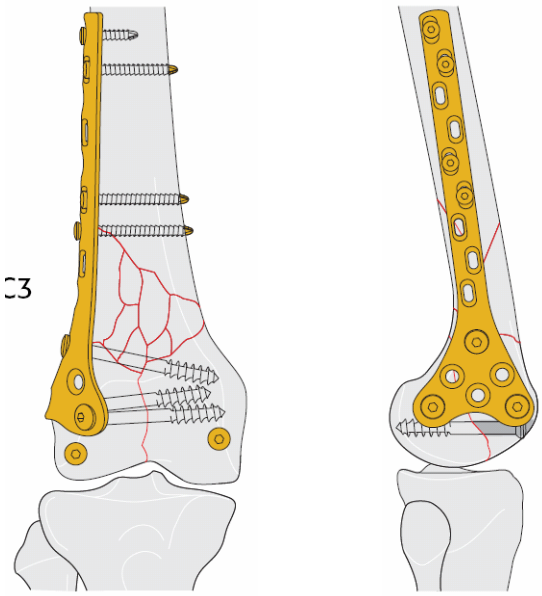

Abb.5 Kondylenabstützplattenosteosythese (Schema)[48]

Bei extraartikulären und teilweise auch bei einfachen artikulären Frakturen besteht weiterhin die Option der intramedullären Stabilisierung mittels eines von distal eingebrachten Verriegelungsnagels (DFN)[15]. Dieser wird nach Eröffnung des Kniegelenkes über eine Perforation der interkondylären Kortikalis in den Markraum des Femurs eingebracht und in diesem nach proximal vorgeschoben. Mit Hilfe eines Zielgerätes kann dann von lateral über Stichinzisionen mit Schrauben verriegelt werden.
Vorteilig bei diesem Implantat sind die günstige Kraftaufnahme durch die intramedulläre Lage und das geringe Operationstrauma durch kleine operative Zugänge[28, 67]. Nachteile des Distalen Femur Nagels bestehen in der Gefahr

der Verletzung der Kreuzbandansätze in der interkondylären Notch und operationstechnischen Schwierigkeiten der korrekten Frakturreposition vor allem bei artikulären Fragmenten[26, 29, 37, 48, 56, 70].

Für die operative Therapie distaler Femurfrakturen stehen noch weitere Implantate zur Verfügung, bei denen es sich jedoch häufig um Spezialanfertigungen handelt[21, 58, 72]. Die mechanische Bedeutung von Doppelplattenosteosynthesen mit einem zweiten medial angebrachten Implantat wurde lange Zeit zu hoch eingeschätzt[12, 17, 47]. Der Weichteilschaden war bei diesen Operationen jedoch beträchtlich. Ebenso setzte sich das Shuli-Konzept (gewindetragende Unterlegscheiben bei Verwendung konventioneller Platten zum Erreichen einer Winkelstabilität) nicht durch.

Im Jahre 1995 wurde dann das Less Invasive Stabilization System (LISS) erstmalig implantiert, ein Plattenfixateur, der die oben genannten Probleme mit den älteren Implantaten zumindest teilweise lösen sollte. Bei diesem Implantat handelt es sich um eine anatomisch vorgeformte Platte, in deren Löcher konische Gewinde geschnitten sind. Durch ebenfalls konische Gewinde in den Köpfen der zugehörigen (selbst bohrenden und selbst schneidenden) Schrauben entsteht eine winkelstabile Platten-Schrauben-Verbindung[11]. Das LISS ermöglicht ein weniger invasives Operieren als beispielsweise die Kondylenplatte, da sie über einen relativ kleinen operativen Zugang am lateralen Femurkondylus nach proximal eingeschoben werden kann. Die Besetzung der proximalen Schraubenlöcher erfolgt dann über Stichinzisionen[53]. Nachteile dieses Implantates bestehen neben dem hohen Preis in der hohen Rigidität und fehlenden Flexibilität[25]. Es muss ein großer Materialbestand in

Kliniken, die dieses Implantat einsetzen, vorgehalten werden, da es zusätzlich zu verschiedenen Längen auch noch jeweils eine Platte für das linke Femur und eine für das rechte Femur gibt. Eine wirtschaftliche Verwendung des LISS ist somit zumindest zweifelhaft.

Besteht bei einer distalen Femurfraktur ein ausgedehntes Weichteiltrauma, welches keine primäre definitive Versorgung mit einem internen Implantat zulässt (Infektionsrisiko), so wird in der Regel ein Fixateur externe verwendet. Dabei handelt es sich um ein äußeres Stabilisationssystem aus über Stichinzisionen frakturfern in den Knochen einzubringenden Schanz-Schrauben, welche außerhalb des Körpers mit Stangen verbunden werden und so eine Art Gerüst ergeben. Durch diese Technik ist es möglich, durch ein minimales zusätzliches Gewebstrauma eine Fraktur temporär zu stabilisieren, um dann, nach Abheilen der Weichgewebsdefekte, eine interne Osteosynthese zu einem späteren Zeitpunkt durchführen zu können. Ferner findet der Fixateur externe bei Knieluxationsfrakturen in Kombination mit einem internen Implantat Anwendung. Die Montage erfolgt üblicherweise unter Überschreitung des Kniegelenkes mit Schanz-Schrauben in Femur- und Tibiaschaft[25, 37, 48, 51].

Bestehen größere knöcherne Defektzonen innerhalb der Fraktur, Impressionsfrakturen der femoralen Gelenkflächen oder in der Behandlung von Pseudarthrosen, wird sich der Technik der Spongiosaplastik bedient. Dabei wird spongiöser Knochen aus dem Beckenkamm des Patienten gewonnen und knöcherne Defekte am distalen Femur mit diesem aufgefüllt, um dort osteoinduktiv zu wirken[25, 48, 51].

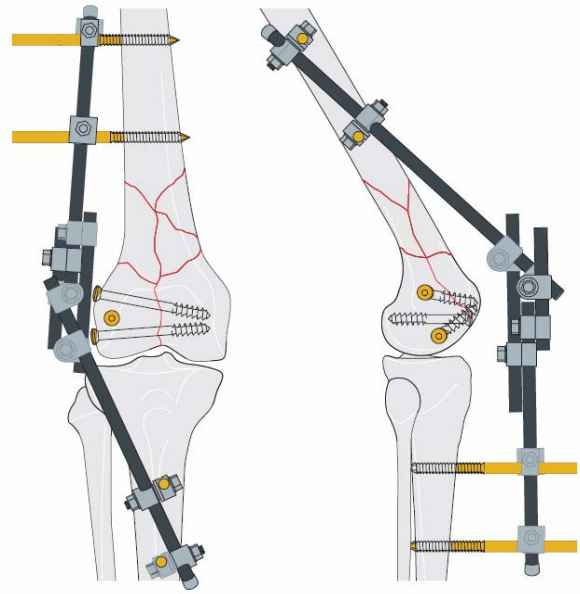

Abb.6 Gelenküberschreitender Fixateur externe (Schema)[48]

1.5 Frakturklassifikation

Die distalen Femurfrakturen lassen sich nach unterschiedlichen Kriterien klassifizieren. Die einfachste Einteilung betrachtet die Lage der Frakturlinie(-n) und die Anzahl der Fragmente, sowie die Frakturform. So kann man eine Unterscheidung zwischen suprakondylären und kondylären Frakturen je nach Höhe der Frakturlinie vornehmen. Bei kondylären Frakturen lässt sich wiederum differenzieren zwischen Frakturen, bei denen ein Kondylus betroffen ist oder solchen, bei denen beide Kondylen verletzt sind. Des Weiteren ist die Betrachtung der Gelenkflächen am distalen Femur sinnvoll. Spalt- oder Stufenbildungen müssen erfasst werden, sowie die Dislokation der Fragmente beschrieben werden.

Die gebräuchlichste Frakturklassifikation am distalen Femur ist die AO-Klassifikation der Frakturen der langen

Röhrenknochen, die im Folgenden vorgestellt werden soll[36].

In dieser Einteilung wird jeder Fraktur ein alphanumerischer Code zugeordnet, der sich aus 2 Ziffern, einem Buchstaben und weiteren 2 Ziffern zusammensetzt. Die erste Ziffer bezeichnet den Köperabschnitt, an dem die Verletzung vorliegt. Dem Oberschenkel wird dabei die Ziffer 3 zugeordnet.

Die zweite Zahl bezeichnet die Lage der Fraktur an dem betrachteten Körperabschnitt. So werden die proximalen Femurfrakturen mit 1, die Schaftfrakturen mit 2 und die distalen Frakturen mit 3 bezeichnet. Die Differenzierung zwischen Schaft- und distalen Oberschenkelbrüchen nimmt man anhand des Heim’schen Quadrates vor. Hierbei wird im ap-Röntgenbild die breiteste Stelle an den Femurkondylen gemessen und diese Strecke vom Gelenkspalt entlang der Schaftachse aufgetragen. Der Endpunkt beschreibt den Übergang zwischen „32-Frakturen“ und „33-Frakturen“. Bei Brüchen, die sowohl innerhalb als auch außerhalb des Quadrates liegen, richtet sich die Klassifikation nach der Lage des Frakturzentrums[13].

Der folgende Buchstabe – A, B oder C – wird anhand der Beziehung der Frakturlinie(-n) zur Gelenkfläche vergeben. Bei den A-Frakturen handelt es sich um extraartikuläre Frakturen. Partiell artikuläre Frakturen, also Verletzungen, bei denen es noch eine Verbindung zwischen Gelenk- und Schaftanteilen gibt, werden mit B bezeichnet.

Bei den Typ-C-Frakturen handelt es sich um komplett artikuläre Frakturen (es beseht keine Kontinuität mehr zwischen Schaft und Gelenkflächen).

Bei der Unterkategorisierung innerhalb der A-Frakturen werden mit 1 einfache Frakturen, mit 2 Brüche mit einem

zusätzlichen (eventuell fragmentierten) Keilfragment und mit 3 komplexe metaphysäre Bruchformen bezeichnet.
Die B-Frakturen werden hinsichtlich des Frakturverlaufs an den Femurkondylen unterteilt. B1-Frakturen sind Frakturen am lateralen Kondylus in der Sagittalebene, B2-Frakturen am medialen Kondylus in der Sagittalebene und B3-Frakturen Brüche in der Frontalebene.
Bei den C-Frakturen erfolgt eine weitere Unterteilung in artikulär einfach und metaphysär einfache Brüche (C1), artikulär einfach und metaphysär mehrfragmentäre Frakturen (C2) und artikulär mehrfragmentäre Brüche, die mit C3 bezeichnet werden.
Für die weitere Unterteilung innerhalb der einzelnen Gruppen stehen nun wiederum die Zahlen 1 bis 3 zur Verfügung, auf diese soll jedoch hier nicht weiter eingegangen werden.[36, 37]

Abb.7 AO – Klassifikation distaler Femurfrakturen

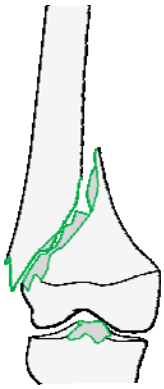

AO 33-A1

AO 33-A2

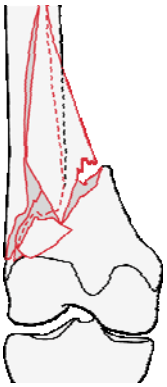

AO 33-A3

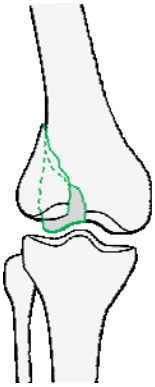

AO 33-B1

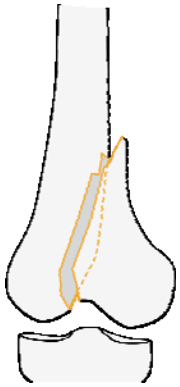

AO 33-B2

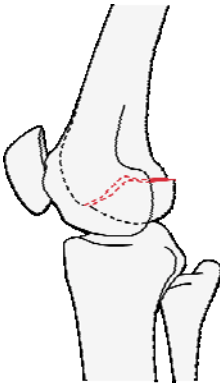

AO 33-B3

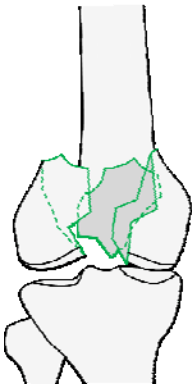

AO 33-C1

AO 33-C2

AO 33-C3

1.6 Fragestellung

Die Einführung neuer Implantate und weniger traumatisierender Operationstechniken in den letzten Jahren haben uns bewogen, die Resultate der operativen Therapie distaler Femurfrakturen mit einem bewährten Implantat an der Klinik für Unfall-, Hand- und Wiederherstellungschirurgie retrospektiv zu analysieren.
Zum einen soll diese Analyse eine Bestandsaufnahme und Qualitätskontrolle darstellen, zum anderen sollen die erhobenen Daten in einer Folgearbeit mit den Resultaten neuerer Implantate verglichen werden können.

2. Methodik

2.1 Kollektiv

Bei der vorliegenden Arbeit handelt es sich um eine retrospektive Beobachtungsstudie.
In den Jahren 1985 bis 1999 wurden in der Klinik für Unfall-, Hand- und Wiederherstellungschirurgie der Universität zu Köln bei 31 Patienten 32 distale Femurfrakturen operativ versorgt. Bei 28 dieser Patienten wurde bei 29 Frakturen eine 95° - Kondylenplatte implantiert. Zwanzig Patienten waren Männer, acht der Verletzten Frauen, von denen eine sowohl das linke als auch das rechte Femur gebrochen hatte. Das mittlere Alter der Patienten bei Unfall war 42 Jahre, der jüngste war 17, der älteste 79 Jahre alt. Das mittlere Unfallalter bei den Frauen war 48,5, bei den Männern 35,5 Jahre. Anhand des

Dokumentationssystems der Klinik konnten diese Daten, sowie Frakturform und benutztes Implantat erhoben werden. Ein Kontakt zu den Patienten wurde in Briefform, sowie fernmündlich hergestellt. Bei Patienten, bei denen die Kontaktaufnahme erfolglos blieb wurde versucht, mit Hilfe des Einwohnermeldeamtes den Verbleib ausfindig zu machen. Bei 12 Patienten war eine Kontaktaufnahme nicht möglich. Von den verbliebenen 16 Patienten hatte einer im Jahre 1995 einen Schlaganfall erlitten und war seitdem dauerhaft bettlägerig, eine Patientin war aus nicht unfallassoziiertem Grund verstorben.

Die restlichen 14 Patienten mit 15 distalen Femurfrakturen wurden zur Nachuntersuchung in die Universitätsklinik Köln einbestellt und im Jahr 2001 dort klinisch und radiologisch untersucht und befragt. Im Mittel wurden so die Patienten 8 Jahre nach Unfall und operativer Versorgung nachuntersucht. Bei einem Nachuntersuchten lag der Unfall 16 Jahre zurück, ein Patient kam 2 Jahre nach Unfall zur Nachuntersuchung.

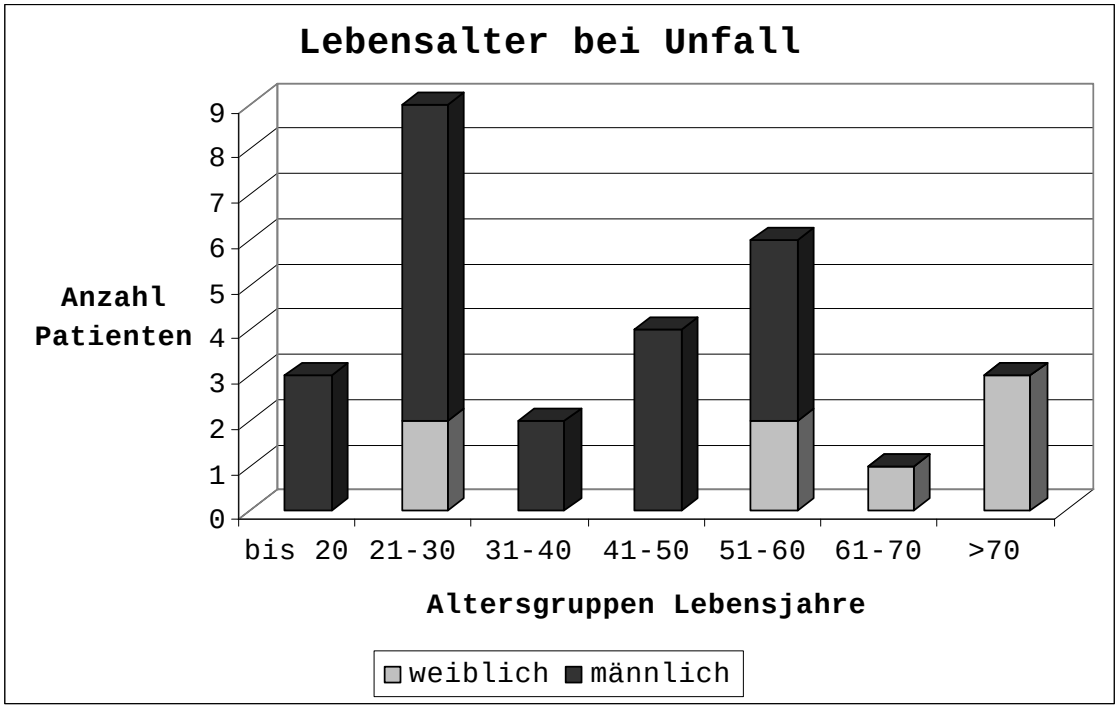

2.2 Befragung

Bei dem Nachuntersuchungstermin wurden den Patienten mehrere offene Fragen gestellt und die Antworten schriftlich erfasst.

Nachdem Name, Vorname, Geburtsdatum, Geschlecht, Körpergröße, Körpergewicht und Unfalltag notiert waren, wurde der Patient gebeten, den genauen Unfallhergang zu schildern. Anschließend wurde der Patient nach Begleitverletzungen und dem Zeitpunkt der ersten operativen Maßnahme nach der Verletzung befragt. Des Weiteren sollte der Patient Zeiträume und Art der Weiterbehandlung nach Entlassung aus der stationären Therapie nennen. Weitere Operationen am Bewegungsapparat vor oder nach der Behandlung der distalen Femurfraktur wurden außerdem erfragt. Zusätzlich wurden die Patienten um Auskunft über

ihre Vorerkrankungen und weitere Operationen in der Eigenanamnese gebeten.

2.3 Fragebogen

Die zur Untersuchung einbestellten Patienten wurden gebeten, einen Fragebogen auszufüllen, auf dem die subjektiven Parameter des Neer-Score (siehe unten) und weitere Informationen abgefragt wurden.
Auf die Auswahlfrage „Haben Sie Schmerzen im operierten Bein?“ konnte per Kreuz eine der folgenden fünf Antwortmöglichkeiten markiert werden:

- Keine Schmerzen
- Selten Schmerzen oder Schmerzen bei Wetteränderung
- Schmerzen nach Belastung
- Bewegungseinschränkende Schmerzen
- Konstante Schmerzen oder Schmerzen nachts

Als zweites wurde der Patient gebeten, auf einer Skala von 1 für keine Schmerzen bis 6 für sehr starke Schmerzen, seine aktuellen Beschwerden quantitativ einzuschätzen.
Die Auswahlfrage „Wie beurteilen Sie die Funktion im operierten Bein?“ konnte beantwortet werden mit:

- Wie vor der Verletzung
- Geringe Einschränkungen
- Eingeschränkte Funktion (Treppensteigen erschwert)
- Benutzung von Gehhilfen (Stock, Gehwagen)
- Auf Gehstützen angewiesen

„Wie kommen Sie auf der Arbeit zurecht?“ hatte folgende Antworten, von denen der Patient die für seine Situation zutreffende markieren sollte:

- Wie vor der Verletzung

- Einschränkungen bei Ausübung der Arbeit im Vergleich
- zur Arbeitsfähigkeit vor der Verletzung
- Arbeitsplatz gewechselt
- Kann nur noch leichte Arbeiten ausführen
- Bin arbeitsunfähig

In der fünften Frage des Fragebogens sollte der Patient seine Zufriedenheit mit dem Operationsergebnis mit einer Schulnote von 1 (sehr gut) bis 6 (ungenügend) bewerten.
Die Frage „Wie weit können Sie am Stück gehen?“ konnte beantwortet werden mit:

- Mehr als 3000 Meter
- 500 bis 3000 Meter
- Weniger als 500 Meter

Die Fragen 7 und 8 waren jeweils entweder mit ja oder mit nein zu beantworten:

- Haben Sie vor der Verletzung Sport getrieben?
- Treiben Sie Sport?

Am Schluss des Fragebogens stand die Frage „Wenn Sie Ihre Sportfähigkeit vor und nach der Verletzung vergleichen, so ist sie jetzt im Vergleich zu vor der Verletzung:

- stark eingeschränkt
- eingeschränkt
- gleich

2.4 Klinische Nachuntersuchung

Die klinische Nachuntersuchung der Patienten sollte vor allem Folgeschäden und Funktionsdefizite an der operativ versorgten Extremität aufzeigen. Zu diesem Zweck wurde als erstes der Aspekt des verletzten Beines beurteilt und wenn möglich mit der unverletzten Gegenseite verglichen. Hierbei wurde besonderes Augenmerk auf Varus- oder

Valgusfehlstellungen am Kniegelenk und Veränderungen des Weichteilmantels gelegt. Größere Rotationsfehlstellungen wurden im Vergleich zur Gegenseite bei entspannt auf dem Rücken liegenden Patienten anhand der Fußstellung erfasst. Danach wurden die Beinlängen und Beinumfänge der Patienten in der im Messblatt für untere Gliedmaßen der Berufsgenossenschaften angegebenen Art und Weise gemessen. Die Beinlänge wurde jeweils von Spina iliaca anterior superior bis Malleolus lateralis mit einem Maßband bestimmt. Der Beinumfang wurde an beiden Beinen an fünf verschiedenen Messpunkten erfasst:

- 20 cm oberhalb des Kniegelenkspaltes
- 10 cm oberhalb des Kniegelenkspaltes
- Auf Kniescheibenmitte
- 15 cm unterhalb des Kniegelenkspaltes
- Kleinster Umfang des Unterschenkels

Anschließend wurde untersucht, ob eine Sensibilitätsstörung im Versorgungsgebiet des Nervus peroneus vorlag, und für die Arteria tibialis posterior und die Arteria dorsalis pedis wurde ein Pulsstatus erhoben.

Die funktionelle Untersuchung der Kniegelenke der Patienten begann mit der Bestimmung des Bewegungsumfanges bei Extension und Flexion nach der Neutral-Null-Methode. Hierbei wird jedem Gelenk eine Neutralstellung zugeschrieben, aus der eine maximale Streckung und maximale Beugung durchgeführt werden kann. Für das Kniegelenk gilt als Neutralstellung ein Winkel von Null Grad zwischen Femurschaftachse und Tibiaschaftachse in der Sagittalebene. Die mit einem Winkelmesser gemessenen Bewegungsausschläge werden im Format „Extension-Null-Flexion“ notiert. Wird die Normalstellung aufgrund einer Beuge- oder Streckhemmung nicht erreicht, so wandert die Null auf den Platz des defizitären Bewegungsausschlages und die zweite Zahl gibt

den Winkel an, der zum Erreichen der Neutralstellung fehlt. Der Bezugspunkt für den dritten Wert bleibt weiterhin die (nicht erreichte) Neutralstellung. So wird zum Beispiel mit 0-20-50 ein Bewegungsumfang von 30° eines Kniegelenkes beschrieben, dessen maximale Streckstellung bei 20° Kniebeugung und maximale Beugestellung bei 50° Flexion liegt.
Die Stabilität der Collateralbänder und der Kreuzbänder der Kniegelenke wurde klinisch getestet (Aufklappbarkeit, Schubladen – Test, Lachman - Test).

2.5 Radiologische Beurteilung

Im Anschreiben und bei der fernmündlichen Terminvergabe wurden die Patienten gebeten, in ihrem Besitz befindliche Röntgenaufnahmen zur Nachuntersuchung in die Klinik mitzubringen. Dieser Bitte kamen die meisten Patienten des Kollektivs nach, so dass es möglich war anhand der Röntgenbilder vom Unfalltag – so vorhanden – die in den Patientenakten dokumentierte AO-Klassifikation der distalen Femurfrakturen zu verifizieren.
Am Untersuchungstag wurden jeweils zwei neue Röntgenbilder des verletzten Femurs mit angrenzendem Kniegelenk durch die Klinik für Radiologische Diagnostik der Universität zu Köln angefertigt. Eins im anterio-posterioren und eins im lateralen Strahlengang. Diese Röntgenbilder wurden wegen der Länge des abzubildenden Körperabschnitts in konventioneller Technik erstellt.
Das erste Kriterium bei der Befundung der Bilder war die knöcherne Durchbauung der Fraktur. Diese wurde mit den vier Kategorien vollständig, geringe Defekte, unvollständig und Pseudarthrose erfasst.

Danach wurde auf das Vorhandensein radiologischer Zeichen einer Gonarthrose (Gelenkspaltverschmälerung, subchondrale Sklerosierung, osteophytäre Anbauten und Geröllzysten) geprüft. Hierbei wurden das mediale und laterale Kniegelenkskompartiment getrennt voneinander betrachtet.
Eine vorhandene Stufenbildung im Sinne einer knöchern verheilten dislocatio ad latus wurde in Bild-Millimetern vermessen.
Abschließend wurden die Winkel zwischen Kondylenebene und Femurschaftachse in der ap- und der lateralen Aufnahme gemessen (Achsenabweichung).

2.6 Neer – Score

Zur Bewertung der Ergebnisse verschiedener Behandlungen haben sich so genannte Scores durchgesetzt. Dabei werden verschiedene objektive und/oder subjektive Parameter erfasst, in Gruppen eingeteilt und diesen Punktwerte zugeordnet. Das aufaddieren dieser Punktwerte – eventuell mit unterschiedlichen Gewichtungen – ergibt dann eine Gesamtpunktzahl, mit der jedes individuelle Behandlungsergebnis dann bewertet wird.
Für distale Femurfrakturen ist das von Neer vorgestellte Bewertungsschema, der Neer – Score, gebräuchlich[32, 39, 50, 57, 64]. Durch seine weite Verbreitung und häufige Anwendung in der Literatur stellt er das wichtigste Werkzeug beim Vergleich der Behandlungsergebnisse unterschiedlicher Studien dar. Andere Scores wie die Tegner-Scale und der Lysholm-Score fokussieren auf die Behandlungsergebnisse nach Kreuzbandverletzungen. Sie sind für die Bewertung von Frakturbehandlungen nicht geeignet.

Der Neer – Score unterteilt sich in zwei Hauptbewertungsbereiche, einen funktionellen und einen anatomischen Teil. Der funktionelle Teil, in dem minimal 0 und maximal 70 Punkte erreicht werden können, gliedert sich in die Untergruppen Schmerz (0 bis 20 Punkte), Funktion (0 bis 20 Punkte), Beweglichkeit (0 bis 20 Punkte) und Arbeit (0 bis 10 Punkte). Im anatomischen Teil werden in 2 Untergruppen minimal 0 und maximal 30 Punkte vergeben. Die erste Untergruppe ist Klinische Anatomie (0 bis 15 Punkte), die zweite Röntgenbild (0 bis 15 Punkte).
Die erreichten Punktwerte der Untergruppen werden addiert, so dass sich ein Gesamtpunktwert von 0 bis 100 Punkten ergibt. Die Bewertung dieses Gesamtpunktwertes wird in vier Kategorien vorgenommen. Mehr als 85 erreichte Punkte werden als exzellent (excellent), 70 bis 84 Punkte als zufrieden stellend (satisfactory), 55 bis 69 Punkte als nicht zufrieden stellend (unsatisfactory) und unter 55 Punkte als schlecht (failure) bewertet.

Die Untergruppe Schmerz wird unterteilt in 5 Kategorien – zugehörige Punktwerte in Klammern:

- kein Schmerz (20)
- selten oder bei Wetteränderung (16)
- nach Belastung (12)
- bewegungseinschränkende Schmerzen (8)
- konstante Schmerzen oder Schmerzen nachts (4-0)

Die Untergruppe Funktion wird unterteilt in 5 Kategorien:

- Wie vor der Verletzung (20)
- Geringe Einschränkungen (16)
- Eingeschränkte Funktion / Treppensteigen erschwert (12)

- Stark eingeschränkte Funktion / Benutzung von Gehstock oder Gehwagen (8)
- Auf Gehstützen angewiesen (4-0)

Die Untergruppe Beweglichkeit wird unterteilt in 6 Kategorien:

- Normal oder 135 Grad (20)
- 100 Grad (16)
- 80 Grad (12)
- 60 Grad (8)
- 40 Grad (4)
- 20 Grad oder weniger (0)

Die Untergruppe Arbeit wird unterteilt in 5 Kategorien:

- wie vor der Verletzung (10)
- Einschränkungen bei der Ausübung der Arbeit (8)
- Arbeitsplatz gewechselt (6)
- Nur leichte Tätigkeit möglich (4)
- Arbeitsunfähig (2-0)

Die Untergruppe Klinische Anatomie wird unterteilt in 6 Kategorien:

- nur Schwellung (15)
- 5 Grad Achsenknick oder 0,5cm Verkürzung (12)
- 10 Grad Achsenknick oder 2,0cm Verkürzung (9)
- 15 Grad Achsenknick oder 3,0cm Verkürzung (6)
- Knöcherne Heilung aber mit größerer Deformität (3)
- Pseudarthrose oder chronischer Infekt (0)

Die Untergruppe Röntgenbild wird unterteilt in 6 Kategorien:

- nahezu normal (15)

- 5 Grad Achsenknick oder 0,5cm Verschiebung (Stufe) (12)
- 10 Grad Achsenknick oder 1,0cm Verschiebung (9)
- 15 Grad Achsenknick oder 2,0cm Verschiebung (6)
- Knöcherne Heilung aber mit größerer Deformität; Kondylenverbreiterung, Arthrose (3)
- Pseudarthrose oder chronischer Infekt (0)

2.7 Statistische Auswertung

Bezüglich der statistischen Auswertung der erhobenen Daten erfolgte eine Beratung durch das Institut für Medizinische Statistik, Informatik und Epidemiologie (IMSIE) der Universität zu Köln.
Aufgrund der geringen Gesamtzahl der Verletzten und der lediglich 14 Patienten, die nachuntersucht werden konnten, ist es nicht möglich signifikante statistisch korrekte Aussagen zu treffen. Die kleine Nachuntersuchungsgruppe war von Alter, Frakturtyp und Gesamtverletzungsschwere inhomogen. Es besteht folglich nur die Möglichkeit, die erhobenen Parameter darzustellen und mit dem restlichen Kollektiv zu vergleichen.
Dies kann jedoch nur beschreibender Natur sein. Ein Rückschluss auf erwartbare Ergebnisse größerer Kollektive lässt sich nicht ableiten.

3. Ergebnisse

3.1 Studienkollektiv

In den Jahren 1985 bis 1999 wurden in der Klinik für Unfall-, Hand und Wiederherstellungschirurgie der Universität zu Köln bei 28 Patienten 29 distale Femurfrakturen operativ mit 95° - Kondylenplatten versorgt. Zwanzig Patienten waren Männer, acht der Verletzten Frauen, von denen eine sowohl das linken als auch das rechte Femur gebrochen hatte. Der Einfachheit halber werden beide Frakturen in dieser Arbeit getrennt voneinander betrachtet. Das mittlere Alter der Patienten bei Unfall war 42 Jahre, der jüngste war 17, der älteste 79 Jahre alt. Das mittlere Unfallalter bei den Frauen war 48,5, bei den Männern 35,5 Jahre. Anhand des Dokumentationssystems der Klinik konnten diese Daten, sowie Frakturform und benutztes Implantat erhoben werden. Ein Kontakt zu den Patienten wurde in Briefform, sowie fernmündlich hergestellt. Bei Patienten, bei denen die Kontaktaufnahme erfolglos blieb wurde versucht, mit Hilfe des Einwohnermeldeamtes den Verbleib ausfindig zu machen. Bei 12 Patienten war eine Kontaktaufnahme nicht möglich. Von den verbliebenen 16 Patienten hatte einer im Jahre 1995 einen Schlaganfall erlitten und war seitdem dauerhaft bettlägerig, eine Patientin war aus nicht unfallassoziiertem Grund verstorben.

Die restlichen 14 Patienten mit 15 distalen Femurfrakturen wurden zur Nachuntersuchung in die Universitätsklinik Köln einbestellt und im Jahr 2001 dort klinisch und radiologisch untersucht und befragt. Im Mittel wurden so die Patienten 8 Jahre nach Unfall und operativer Versorgung nachuntersucht.

Bei einem Nachuntersuchten lag der Unfall 16 Jahre zurück, ein Patient kam 2 Jahre nach Unfall zur Nachuntersuchung.

3.2 Frakturformen

Bei den 29 distalen Femurfrakturen bei 28 Patienten, die in den Jahren 1985 bis 1999 in der Klinik für Unfall-, Hand und Wiederherstellungschirurgie der Universität zu Köln operativ mit 95° - Kondylenplatten versorgt wurden konnten die folgenden Einteilungen nach der AO-Klassifikation anhand von Röntgenbildern beziehungsweise OP-Berichten vorgenommen werden.

Es wurden 6 A-Frakturen, 2 B-Frakturen und 21 C-Frakturen mit Kondylenplatten versorgt. Die A-Frakturen ließen sich in vier A3- und zwei A1-Frakturen differenzieren. Bei den zwei B-Frakturen handelte es sich um B1-Frakturen. Unter den C-Frakturen befanden sich zwei C1-, elf C2- und acht C3-Frakturen.

Die 15 der Nachuntersuchung zugänglichen Frakturen waren eine A1-, eine B1-, sieben C2- und sechs C3-Frakturen.

Fünf der 29 Frakturen waren offene Frakturen, in dem Nachuntersuchungskollektiv fand sich ein primär offener Bruch.

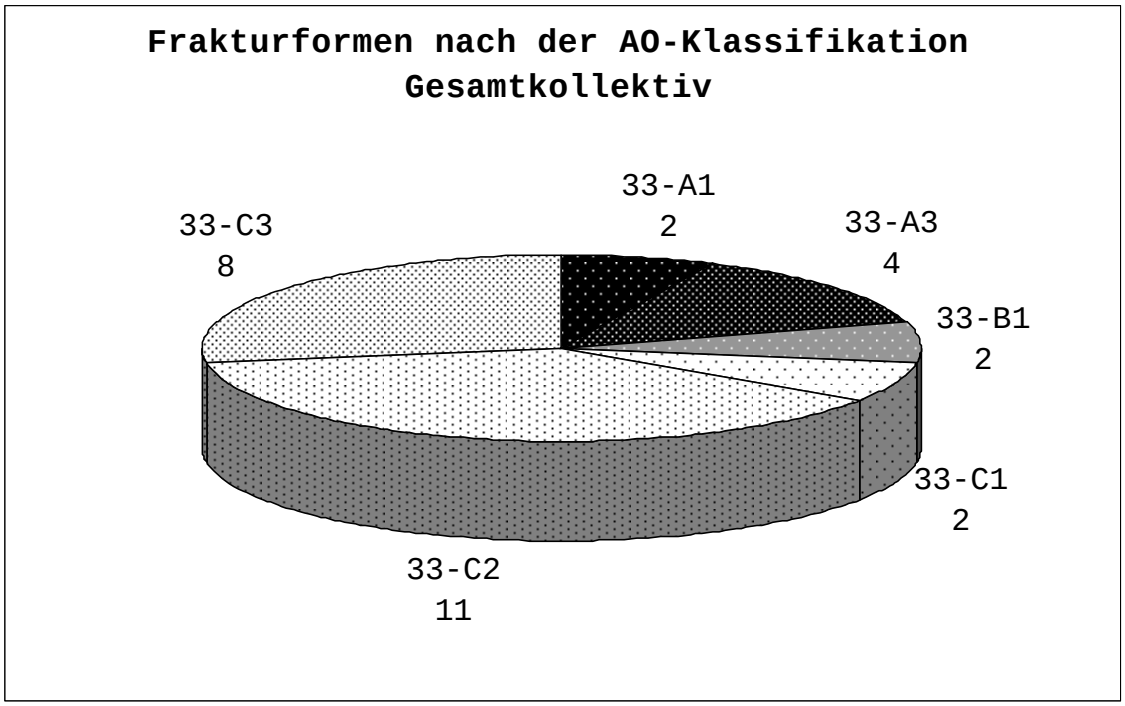
Frakturformen nach der AO-Klassifikation
Gesamtkollektiv
33-A1
2
33-A3
4
33-B1
2
33-C1
2
33-C2
11
33-C3
8

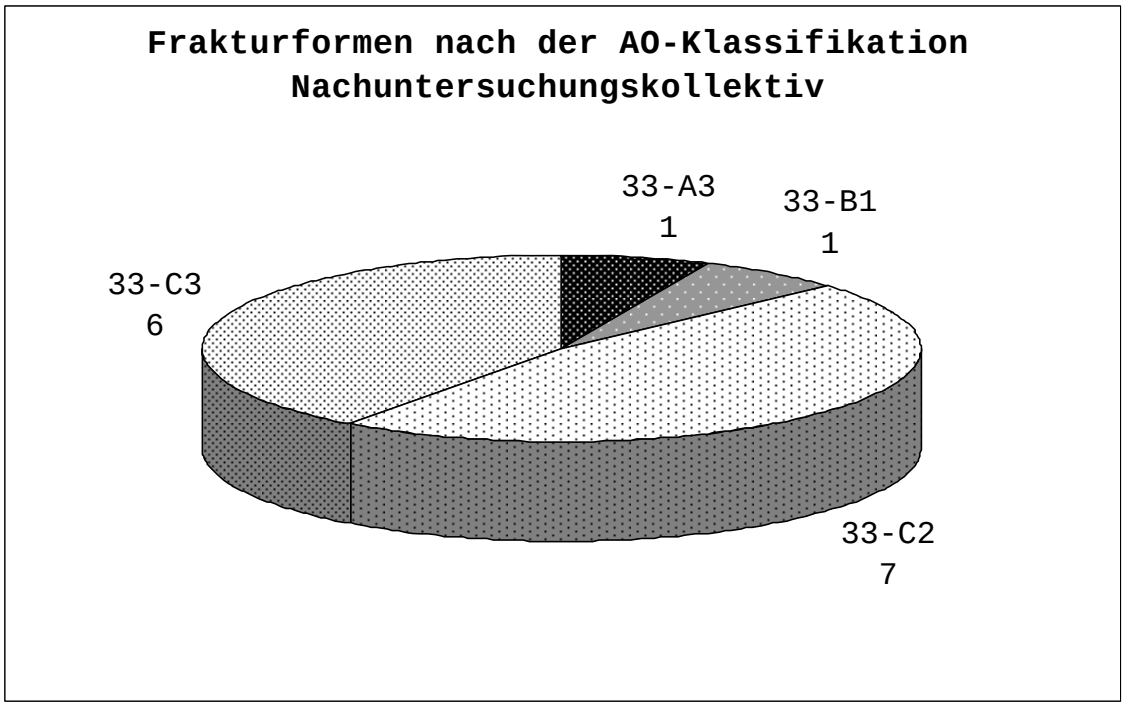
Frakturformen nach der AO-Klassifikation
Nachuntersuchungskollektiv
33-A3
1
33-B1
1
33-C2
7
33-C3
6

3.3 Begleitverletzungen

Bei 5 der 29 Patienten stellte die erlittene distale Femurfraktur eine singuläre Verletzung dar. 6 Patienten hatten durch den Unfall weitere nicht lebensbedrohliche Verletzungen erlitten (Mehrfachverletzungen). 10 Patienten erfüllten die Kriterien eines Polytraumas. Bei 7 Patienten waren Begleitverletzungen anhand der vorliegenden Dokumentation nicht eruierbar.

Die Patienten des Nachuntersuchungskollektivs verteilten sich auf 5 Monotraumata, 4 Mehrfachverletzte und 5 Polytraumata.

Die nachuntersuchten A- und B-Frakturen waren jeweils isolierte Verletzungen.

Bei den Mehrfachverletzten und Polytraumatisierten war in 6 von 9 Fällen mindestens eine weitere Fraktur an derselben Extremität aufgetreten. Dabei handelte es sich in 2 Fällen um ipsilaterale Oberschenkelhalsfrakturen, in weiteren 2 Fällen um Patellafrakturen – einmal kombiniert mit ipsilateraler und einmal mit kontralateraler Unterschenkelschaftfraktur. Bei einem Patienten konnte eine zusätzliche Tibiakopffraktur am verletzten Bein diagnostiziert werden. Ein Patient hatte sich komplexe Brüche an beiden oberen Sprunggelenken zugezogen.

Eine knöcherne Verletzung an der gegenseitigen unteren Extremität bestand bei drei Patienten (vorgenannte beidseitige Sprunggelenksfraktur, vorgenannte kontralaterale Unterschenkelschaftfraktur und eine beidseitige distale Femurfraktur).

Bei 7 Patienten bestanden knöcherne Verletzungen am Schultergürtel und an den oberen Extremitäten wie Claviculafrakturen(2), Schultereckgelenksprengungen(1),

Humeruskopffrakturen(1), Radiusfrakturen(2) und Frakturen am Handskelett(3).
Frakturen am Gesichtsschädel hatten zwei Patienten erlitten.
5 Patienten hatten ein Schädelhirntrauma erlitten.
1 Patient hatte sich bei dem Unfall eine Fraktur des zwölften Brustwirbels mit komplettem Querschnitt zugezogen.
Ein weiterer Patient hatte eine Hirnstammkontusion mit nachfolgender spastischer linksseitiger Hemiparese erlitten.
Ein Patient hatte sich eine Schambeinfraktur zugezogen.
Die Weichteilbegleitverletzungen reichten von Riß-Quetsch-Wunden am Kopf bis hin zu Ausrissen von Arteria und Vena subclavia und Plexus brachialis.
Ein Patient entwickelte ein traumatisches Kompartment-Syndrom am Unterschenkel.

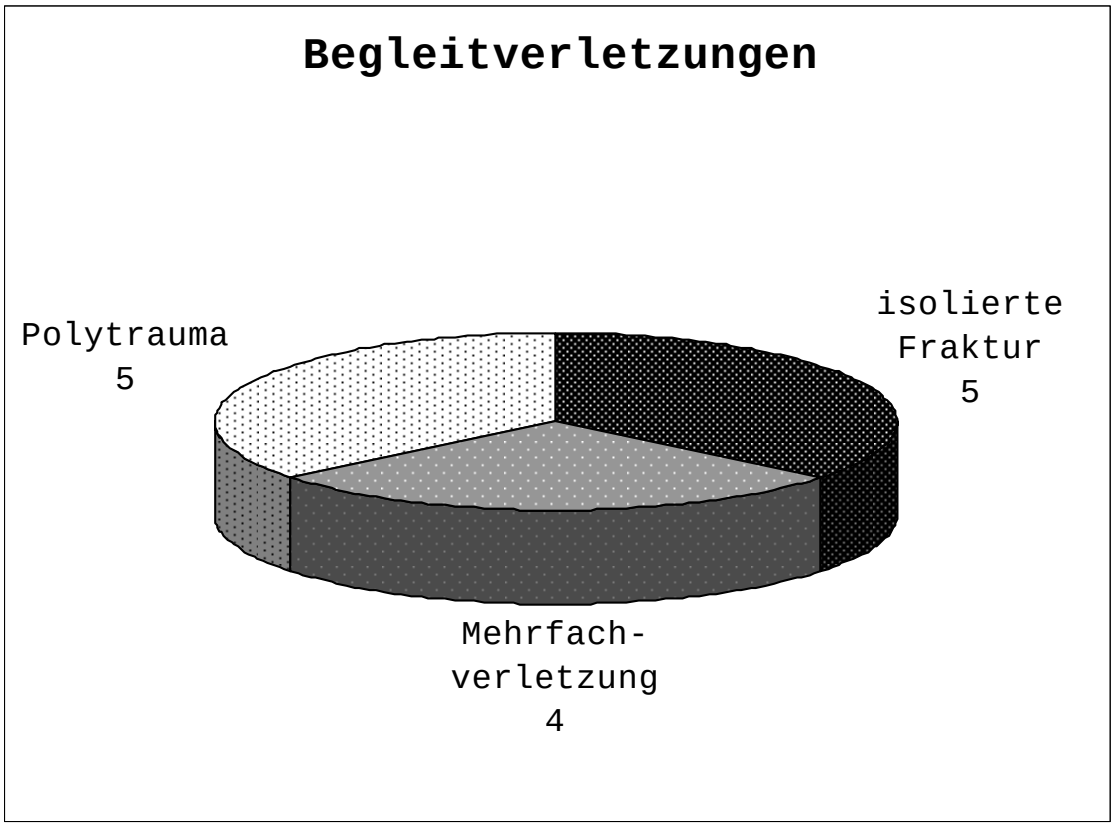

3.4 Unfallhergang

Acht der vierzehn nachuntersuchten Patienten hatten sich die distale Femurfraktur bei einem Unfall zugezogen, an dem sie als Motorradfahrer beteiligt waren.
Ein Patient war als Fahrer eines Personenkraftwagens verunfallt, als er mit diesem frontal gegen einen Baum fuhr. Ein weiterer Patient verunglückte als Lastkraftwagenfahrer. Bei vier Patienten kam es bei einem ebenerdigen Sturz zum kniegelenknahen Oberschenkelbruch.
Diese vier Patienten erlitten allesamt isolierte Verletzungen. Die fünfte isolierte Verletzung zog sich ein Motorradfahrer bei niedriger Geschwindigkeit zu (kleiner 30km/h nach eigener Aussage). Die mehrfachverletzten sowie polytraumatisierten Motorradfahrer gaben auf Befragen Geschwindigkeiten zum Unfallzeitpunkt von 30 bis 90km/h, beziehungsweise Zusammenstöße mit entgegenkommenden Fahrzeugen an.

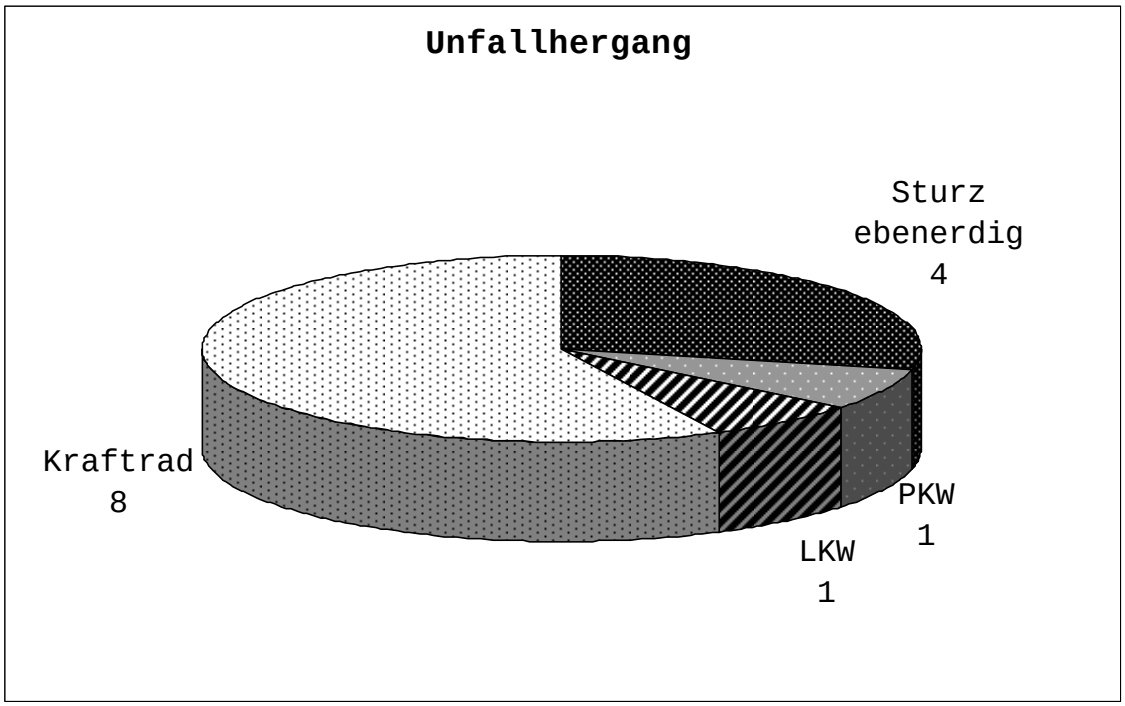

3.5 Operative Versorgung

Bei 12 Patienten wurden innerhalb der ersten sechs Stunden nach Unfall 12 distale Femurfrakturen mit 95°-Kondylenplatten versorgt. Bei einer Patientin aus dieser Gruppe wurde wegen einer Kniegelenksinstabilität zusätzlich ein kniegelenksüberschreitender Fixateur externe angelegt. Bei dieser Patientin bestand eine beidseitige distale Femurfraktur, wovon die linksseitige primär mit einem Fixateur externe versorgt wurde. Die innere Osteosynthese mittels Kondylenplatte wurde 11 Tage später durchgeführt.
Bei einem polytraumatisierten Patienten wurde im Primäreingriff lediglich das Kondylenmassiv reponiert und mit Schrauben fixiert, bevor die Operation wegen Kreislaufinstabilität des Patienten abgebrochen werden musste. In diesem Fall erfolgte die definitive Versorgung 33 Tage später.
Ein weiterer schwerstverletzter Patient mit zweitgradig offener Fraktur wurde primär mit einem Fixateur externe behandelt. Nach Abheilen der Weichteile wurde bei diesem Patienten die Versorgung mit Kondylenplatte am zwanzigsten Tag nach Erstversorgung durchgeführt.
Zum Nachuntersuchungszeitpunkt waren bei 8 Patienten Metallentfernungen bereits durchgeführt worden.
Im Mittel war die Implantatentfernung nach 2,3 Jahren erfolgt.

3.6 Komplikationen

In dem untersuchten Patientenkollektiv wurden weder Infekte noch Pseudarthrosen gesehen.

Ein Patient hatte am dritten postoperativen Tag die operierte Extremität mit vollem Körpergewicht belastet, woraufhin es zu einem Ausbrechen des Implantates und Redislokation der Fraktur kam. Bei diesem Patienten wurde ein Verfahrenswechsel durchgeführt und in einem erneuten operativen Eingriff ein LISS eingebracht. Daraufhin kam es zur Ausheilung der Fraktur.
Bei einem weiteren Patienten heilte die Fraktur unter Verkürzung von 5cm aus. In diesem Fall wurde nach 2 Jahren eine Beinverlängerung in der von Ilizarov beschriebenen Technik durchgeführt.

3.7 Subjektiver Befund

Zusätzlich zu den weiter unten beschriebenen subjektiven Parametern des Neer-Scores wurden bei den Patienten weitere Punkte erfragt.
Diese waren die Schmerzstärke in einem Schulnotensystem von 1 (keine Schmerzen) bis 6 (sehr starke Schmerzen), die Zufriedenheit mit dem Operationsergebnis (1 = sehr gut bis 6 = ungenügend), die Frage, wie weit der Patient am Stück gehen könne (mehr als 3000m, 500m bis 3000m, weniger als 500m) und die Fähigkeit, Sport zu treiben im Vergleich zur Sportfähigkeit vor der Verletzung (stark eingeschränkt, eingeschränkt, gleich).
Die 14 Patienten gaben Schmerzstärken von 1 bis 3 im Schulnotensystem an, bei 4 Patienten bestanden keine Schmerzen, 7 Patienten vergaben die Note 2 und 3 Patienten die Note 3. Der Mittelwert war 1,93.
Für die Zufriedenheit mit dem OP-Ergebnis zeigte sich ein ähnliches Bild. Hier waren 5 Patienten sehr zufrieden, 5

Patienten vergaben die Note 2 und 4 Patienten die Note 3. Der Mittelwert betrug 1,93.
6 Patienten gaben an, mehr als 3000m am Stück gehen zu können. 7 Patienten berichteten von einer Gehstrecke zwischen 500m und 3000m. Bei einer Patienten betrug nach eigener Aussage die Gehstrecke unter 500m, dabei handelte es sich um die älteste Patientin des Kollektivs, die zum Nachuntersuchungszeitpunkt 78 Jahre alt war und bei der schon vor dem Unfall eine gehstreckenlimitierende Gonarthrose bestanden hatte.
Die Frage nach der Sportfähigkeit wurde von 6 Patienten nicht beantwortet. Diese Patienten gaben an, weder vor noch nach dem Unfall sportlich aktiv gewesen zu sein. Von den restlichen 8 Patienten beurteilten 7 ihre Fähigkeit zur Ausübung von Sport im Vergleich zu vor dem Unfallereignis als stark eingeschränkt. Lediglich 1 Patient gab an, seine Sportfähigkeit sei vor und nach dem Unfall gleich.

3.8 Körperlicher Untersuchungsbefund

Eine Beinlängendifferenz von mehr als 2 cm gemessen von Spina iliaca anterior superior bis Malleolus lateralis konnte bei 3 Patienten erhoben werden, wobei bei einem Patienten die Differenz 5 cm betrug. Klinisch war diese Beinverkürzung nicht immanent. Bei einem Patienten war – wie weiter oben bereits beschrieben – zwischen Frakturversorgung und Nachuntersuchung eine Beinverlängerung durchgeführt worden.
Bei den Messungen der Beinumfänge auf jeweils fünf verschiedenen Höhen an den unteren Extremitäten wurden sowohl Muskelverschmächtigungen vor allem der

Oberschenkelmuskulatur auf der operierten Körperseite als auch Schwellungen kniegelenknah festgestellt.
Bei 4 Patienten wurde 20 cm oberhalb des Kniegelenkspaltes auf der verletzten Körperseite ein um mindestens 2 cm geringerer Beinumfang gemessen als auf der Gegenseite. Die maximale Umfangsdifferenz betrug 3 cm.
Auf Höhe der Patellamitte konnten bei 4 Patienten Umfangsvermehrungen von mindestens 2 cm objektiviert werden. Das Maximum lag bei 4 cm. Bei einem Patienten lag an diesem Messpunkt eine Umfangsverminderung von 3 cm auf der operativ versorgten Körperseite vor, die durch eine stattgehabte Patellektomie Erklärung findet.
Umfangdifferenzen von 2 cm oder mehr am Unterschenkel wurden bei nur einem Patienten gesehen. Bei diesem Patienten bestand eine Verminderung des Beinumfangs von 4 cm an der operierten Extremität bei vorliegender Peroneusparese.
Eine Achsenfehlstellung am Kniegelenk wurde klinisch bei einer Patientin gesehen. Hier lag eine beidseitige Valgusfehlstellung mit einem Malleolenabstand von 7 cm vor.
Klinisch auffällige Rotationsfehlstellungen an der operativ versorgten Extremität wurden im Seitenvergleich bei keinem Patienten gesehen.
Neurologische Ausfälle wie Hypästhesien oder Paresen im Versorgungsgebiet des Nervus peroneus auf der operierten Körperseite bestanden bei einem Patienten und zwar sowohl motorisch als auch sensibel. Es handelte sich dabei um einen, durch den erlittenen Motorradunfall verursachten, traumatischen Peroneusschaden.

3.9 Radiologischer Befund

Die am Untersuchungstag durchgeführten Röntgenuntersuchungen in zwei Ebenen erbrachten die folgenden Befunde:

Alle 15 Frakturen waren knöchern durchbaut. Lediglich drei dieser Frakturen zeigten in der Röntgenbildgebung geringe Defekte. Größere Defekte oder Pseudarthrosen wurden nicht beobachtet.
Bei 8 distalen Femura war bereits eine Metallentfernung erfolgt.
Eine mediale Gelenkspaltverschmälerung wurde in 6 Fällen beobachtet, eine laterale in 8 Fällen, wobei eine isolierte mediale Gelenkspaltverschmälerung in keinem Fall vorlag.
Bei 7 Patienten wurde im Röntgenbild keine Gelenkspaltverschmälerung gesehen.
Das radiologische Arthrosezeichen „subchondrale Sklerosierung“ verhielt sich im Untersuchungskollektiv quantitativ analog zur Gelenkspaltverschmälerung. Auch dieses Merkmal wurde 6 Mal im medialen- und lateralen Kniegelenkskompartiment gesehen, 1 Mal isoliert im lateralen und 1 Mal nur im medialen.
Bei 7 Patienten lag keine subchondrale Sklerosierung vor.
Diese Patienten waren die Selben, bei denen auch keine Gelenkspaltverschmälerung nachgewiesen werden konnte.
Osteophytäre Randzacken wurden bei 4 Patienten gesehen, davon bei 3 Patienten beidseitig – bei einem Patienten nur lateral.
Sogenannte Geröllzysten konnten bei 3 Patienten nachgewiesen werden. Bei 2 dieser Patienten beidseitig, bei einem nur lateral.

Insgesamt zeigten 8 Patienten im Röntgenbild Zeichen einer Gonarthrose, bei 7 Patienten war dies nicht der Fall.
Die Messung der Winkel zwischen Kondylenebene und Schaftachse im ap-Röntgenbild zeigte einen mittleren Winkel von 94,7 Grad (Median: 95 Grad). Die größte Valgus-Fehlstellung wurde bei einem Patienten mit 100 Grad-, die größte Varus-Fehlstellung mit 90Grad gemessen.
Im seitlichen Röntgenbild wurden zwischen Kondylenebene und Schaftachse Winkel von 83 Grad (Antekurvationsfehlstellung) bis 95 Grad (Retrokurvationsfehlstellung) gemessen.
Der Mittelwert in dieser Messreihe betrug 89,7 Grad, der Median 90 Grad.
Eine suprakondyläre Stufenbildung im Sinne einer verheilten Dislocatio ad latus wurde am Röntgenbild ausgemessen. Hierbei reichten die Ergebnisse von 0mm in 10 Fällen bis 50mm in einem Fall. Im Mittel wurden 5,3mm gemessen (Median 0mm).

3.10 Neer - Score

Im Bewertungsschema nach Neer erhielten die nachuntersuchten Patienten im Mittel einen Punktwert von 72,13. Der schlechteste Wert war 17, der beste 100 Punkte. Der Median lag bei 74 Punkten.
Entsprechend der Bewertungsskala wurde das Behandlungsergebnis von 3 Patienten (20%) als exzellent bewertet, da ein Punktwert größer 85 vorlag.
7 Patienten (46,7%) erreichten zwischen 70 und 85 Punkten und sind als zufrieden stellende Ergebnisse zu sehen.
Ein nicht zufrieden stellendes Behandlungsergebnis bei einem Punktwert von 55 bis 69 lag bei 3 Patienten (20%) vor.

Als schlecht wurden die Ergebnisse von 2 Patienten (13,3%) bewertet. Hier wurden weniger als 55 Punkte im Neer-Score erreicht.

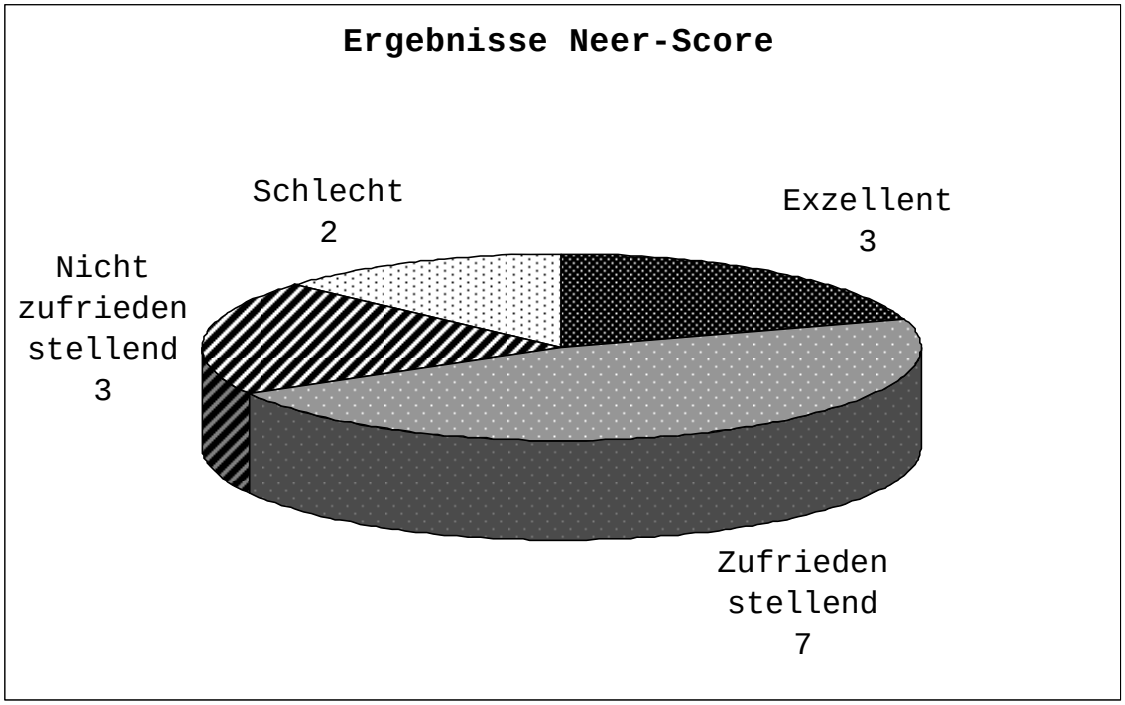

Ein Vergleich der Frakturformen mit den jeweiligen Score-Punkten ist für Typ-A- und Typ-B-Verletzungen nicht möglich, da bei jeweils nur einem Patienten in der Nachuntersuchungsgruppe eine solche Verletzung vorlag (A3-Fraktur: 66 Punkte; B1-Fraktur: 76 Punkte). Den Behandlungsergebnissen der 13 C-Frakturen konnte im Mittel ein Punktwert von 72,3 zugeordnet werden, wobei die 7 C2-Frakturen mit durchschnittlich 79,6 Punkten im Mittel ein besseres Ergebnis zeigten, als die 6 C3-Frakturen (Mittelwert 63,8 Punkte).
Die Ergebnisse der einzelnen Parameter, aus denen sich der Neer-Score zusammensetzt zeigen die folgenden Diagramme:

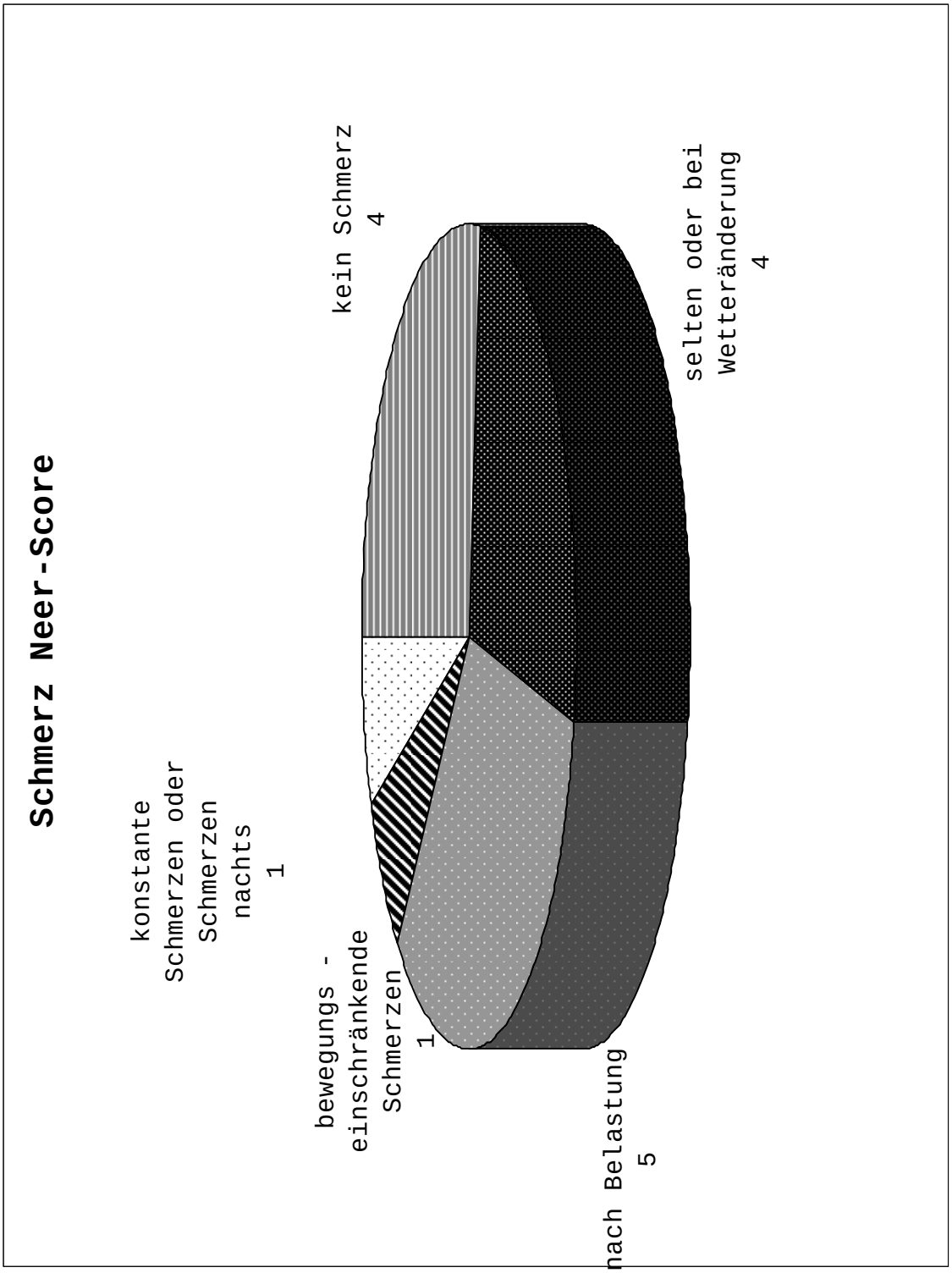
Schmerz Neer-Score
konstante Schmerzen oder Schmerzen nachts
1
bewegungs - einschränkende Schmerzen
1
nach Belastung
5
kein Schmerz
4
selten oder bei Wetteränderung
4

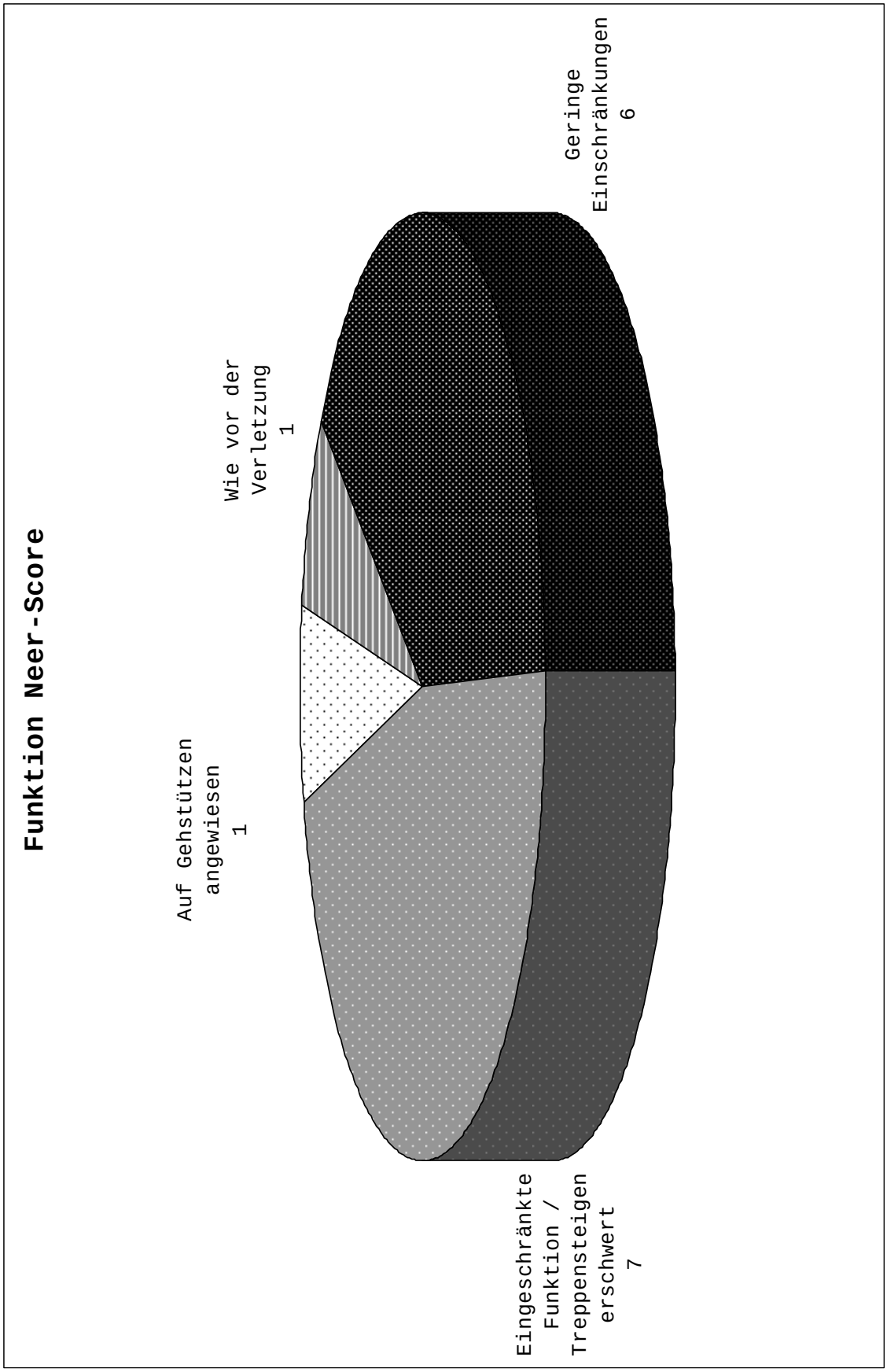
Funktion Neer-Score
Auf Gehstützen angewiesen 1
Wie vor der Verletzung 1
Geringe Einschränkungen 6
Eingeschränkte Funktion / Treppensteigen erschwert 7

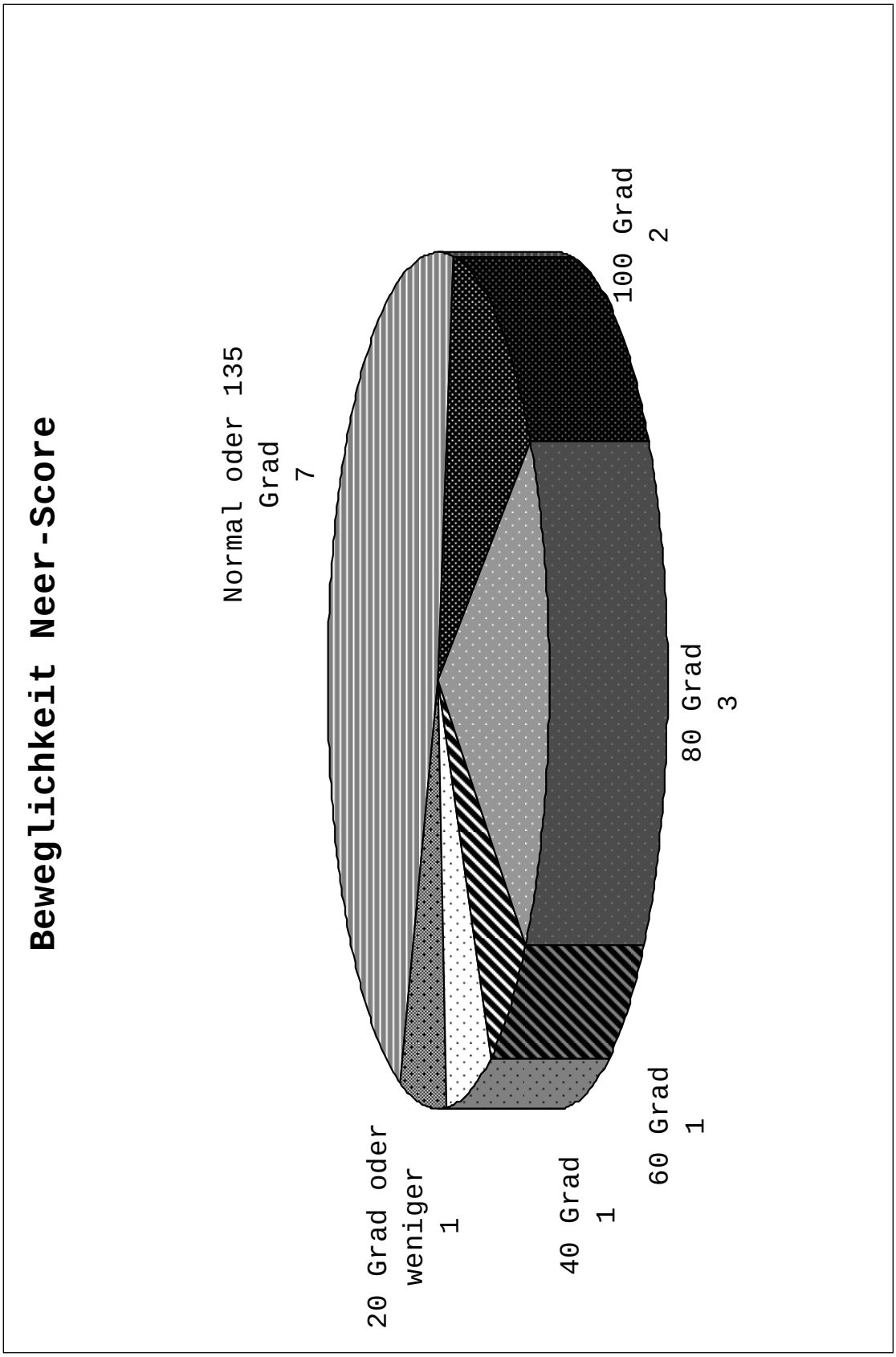
Beweglichkeit Neer-Score
Normal oder 135 Grad
7
100 Grad
2
80 Grad
3
60 Grad
1
40 Grad
1
20 Grad oder weniger
1

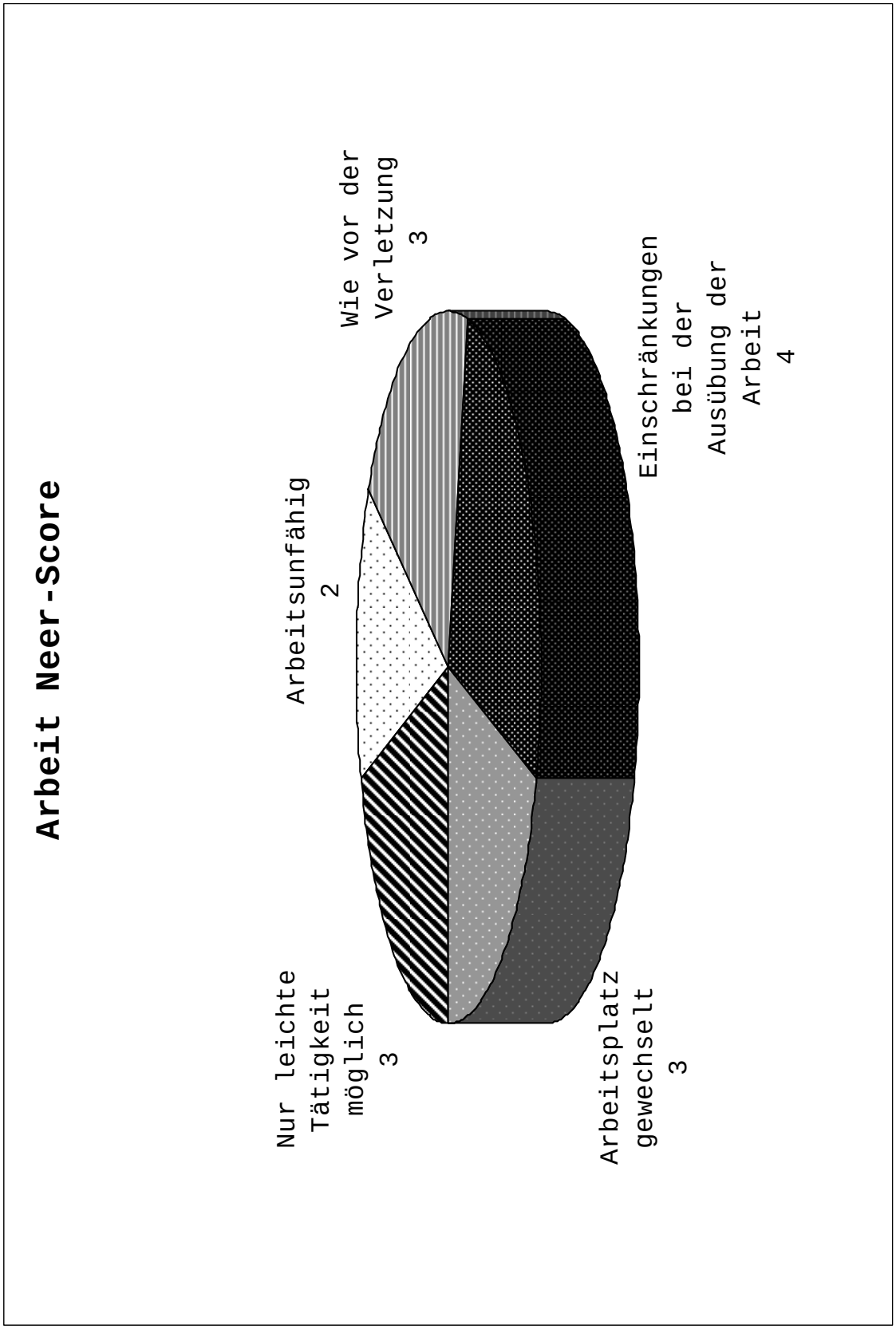
Arbeit Neer-Score
Nur leichte Tätigkeit möglich 3
Arbeitsunfähig 2
Wie vor der Verletzung 3
Arbeitsplatz gewechselt 3
Einschränkungen bei der Ausübung der Arbeit 4

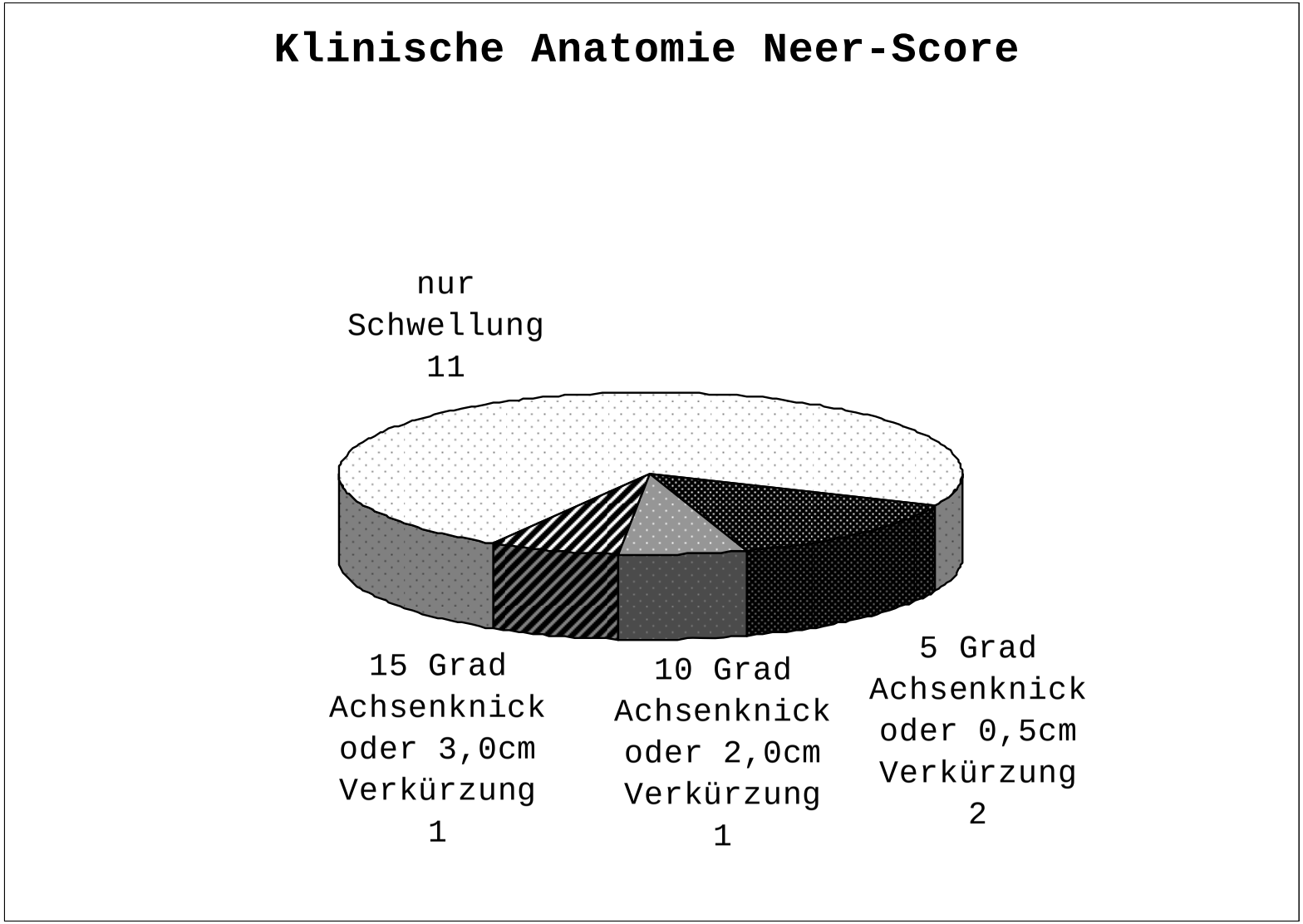
Klinische Anatomie Neer-Score
nur Schwellung 11
15 Grad Achsenknick oder 3,0cm Verkürzung 1
10 Grad Achsenknick oder 2,0cm Verkürzung 1
5 Grad Achsenknick oder 0,5cm Verkürzung 2

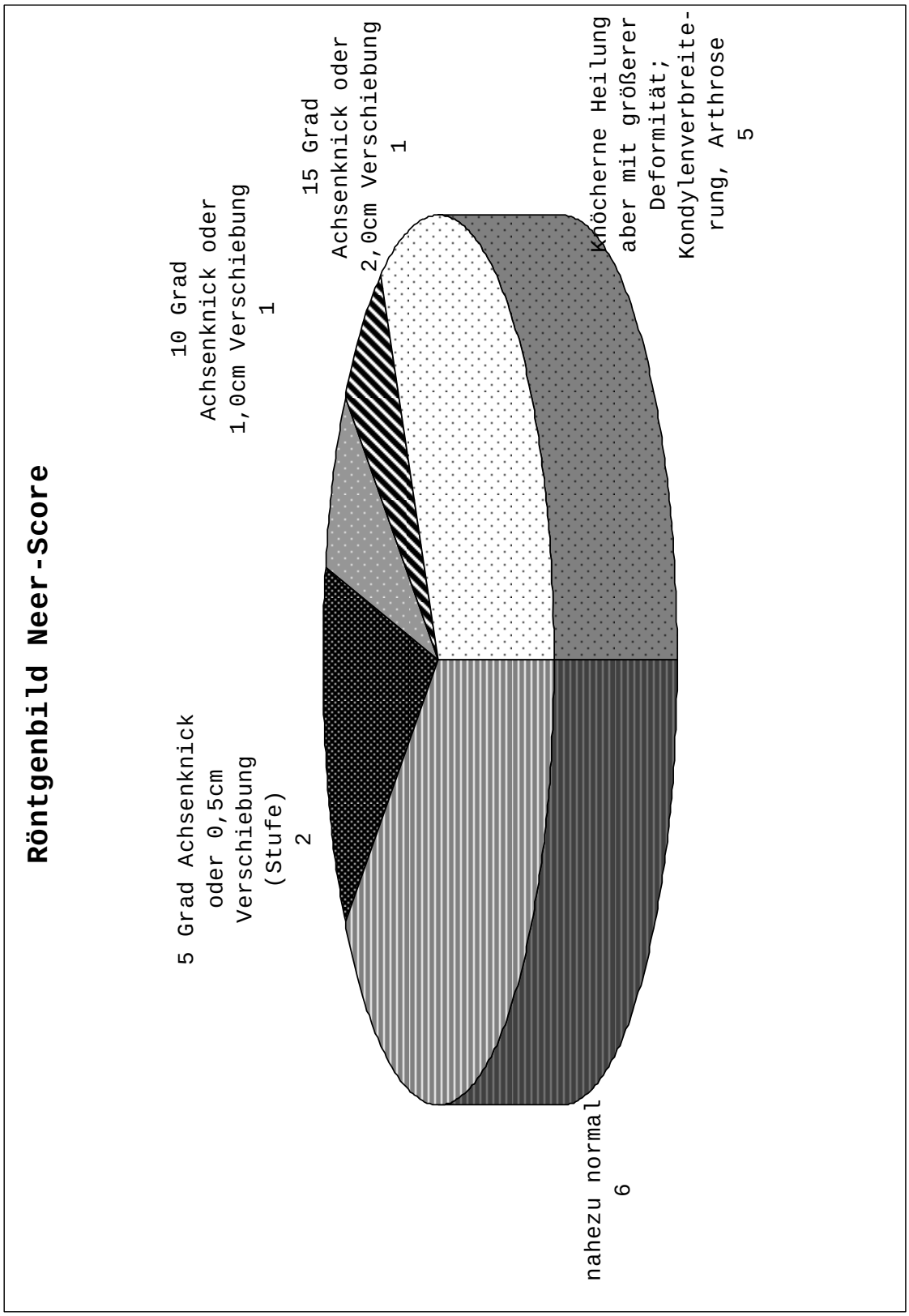
Röntgenbild Neer-Score
10 Grad Achsenknick oder 1,0cm Verschiebung 1
15 Grad Achsenknick oder 2,0cm Verschiebung 1
Knöcherne Heilung aber mit größerer Deformität; Kondylenverbreiterung, Arthrose 5
5 Grad Achsenknick oder 0,5cm Verschiebung (Stufe) 2
nahezu normal 6

4. Diskussion

Die operative Therapie distaler Femurfrakturen ist technisch anspruchsvoll und vor allem bei Beteiligung der Gelenkflächen häufig mit schlechten Ergebnissen bezüglich Patientenzufriedenheit und Kniegelenkbeweglichkeit verbunden[32, 51, 57]. Das häufige Vorliegen distaler Femurfrakturen bei Mehrfachverletzten und die Tatsache, dass in bis zu 30% der Fälle offene Frakturen zu behandeln sind, erschwert nochmals die Therapie[32, 57, 60, 64]. Die zunehmend in den Fokus geratenen biologischen Probleme, wie Pseudarthrosenbildung und Infektionen, welche bei den bewährten Verfahren (Kondylenplatte, Kondylenabstützplatte, DCS) beobachtet wurden, führten zu der Entwicklung weichteilschonenderer Operationsverfahren und winkelstabiler Implantate, die eine minimal-invasive Operation ermöglichen (LISS, LCP)[25, 26].

Seit dem Jahr 2000 finden diese Implantate in der Klinik für Unfallchirurgie der Universität zu Köln Anwendung.

Eine Analyse der eigenen Behandlungsergebnisse distaler Femurfrakturen an der Kölner Uniklinik fehlte bis dato.

Die vorliegende retrospektive Beobachtungsstudie sollte die Qualität der Behandlung distaler Femurfrakturen mit der 95°-Kondylenplatte beschreiben und als Grundlage und Vergleich für eine zukünftige Nachuntersuchung der ab 2000 mit dem LISS versorgten Patienten dienen.

Im Vergleich mit anderen Studien fällt als erstes die niedrige Zahl an nachuntersuchten Individuen auf. Dies liegt zum einen an der mit 32 operativen Versorgungen distaler Femurfrakturen im Untersuchungszeitraum geringen Primärinzidenz, zum anderen an dem mit 46,9% geringen „Follow-Up“[3, 32, 57, 60, 61, 64].

Diese geringe Anzahl an Patienten lässt statistische Auswertungen natürlich nur bedingt zu. Vergleiche mit anderen Studien sind schwer durchführbar. Hinzu kommt die Heterogenität des Patientengutes bezüglich Alter, Geschlecht und Frakturform. Auffällig ist jedoch die große Anzahl an Typ-C-Frakturen, die die „nicht zufrieden stellenden“ und „schlechten“ Scorewerte im Bewertungsschema nach Neer bei einem Drittel der nachuntersuchten Verletzten relativieren.

Vergleich Langzeitergebnisse mit Bewertungsschema nach Neer

Autor / Jahr	operierte Frakturen	nach-untersuchte Frakturen	Follow-Up	Neer-Score >70	Neer-Score 55-70	Neer-Score <55
			%	%	%	%
Siliski 1989	52	52	100,0	81	11,5	7,5
Schmitt-Neuerburg 1989	96	76	79,2	78	12	10
Bühren 1987	157	97	61,8	64	22	14
Burri 1986	823	401	48,7	84,8	8,2	7
Eber 1986	50	35	70,0	80	11,4	8,6
Haas 1986	108	86	79,6	88,1	10,7	1,2
Eigene Ergebnisse	**32**	**15**	**46,9**	**66,7**	**20**	**13,3**

Erfreulich ist, dass es bei allen nachuntersuchten Frakturen im Verlauf zu einer knöchernen Durchbauung gekommen ist – chronische Infekte oder Pseudarthrosen wurden nicht gesehen. Dies ist insbesondere hervorzuheben, macht man sich bewusst, dass distale Femurfrakturen

vorwiegend bei Hochrasanztraumen entstehen und nicht selten von ausgedehnten Weichteilschäden begleitet sind. In der Literatur werden Knocheninfekte mit einer Häufigkeit von 1 bis 10 von Hundert und verzögerte Knochenheilungen mit 1,7 bis 3,1 von Hundert angegeben[32, 44, 57, 60, 64].

Dass in zwei Dritteln der Fälle nach dem Neer-Score ein exzellentes bis zufrieden stellendes Ergebnis vorliegt, lässt die Vermutung zu, dass die Frakturversorgung am distalen Femur mittels 95°-Kondylenplatte ein adäquates Verfahren darstellt, welches technisch an der Unfallchirurgischen Klinik der Universität zu Köln auch beherrscht wird.

Ob das Less Invasive Stabilization System bessere Langzeitergebnisse liefern wird, bleibt abzuwarten und zu untersuchen. Die klinischen Erfahrungen mit diesem Plattenfixateur sind vielversprechend. Nicht außer Acht gelassen werden sollte jedoch der im Vergleich zur Kondylenplatte hohe Implantatepreis für das LISS, der mit durchschnittlich 681 Euro gegenüber 316 Euro für die Komplettmontage mehr als das Doppelte beträgt (Titanimplantate, mittlere Plattenlänge, 10 Schrauben, Preis ohne Mehrwertsteuer)[9].

5. Zusammenfassung

Die Behandlung der distalen Femurfrakturen erfolgt seit den 1970er Jahren überwiegend operativ. Als Standard-Implantat ist die von der AO im Jahre 1959 eingeführte 95° - Kondylenplatte gebräuchlich. Operationstechnische Schwierigkeiten und postoperative Komplikationen haben dazu geführt, dass den Weichteilverletzungen und der Biologie nun mehr Bedeutung bei der Behandlung distaler Femurfrakturen beigemessen wird. Minimalinvasive Operationstechniken und winkelstabile Plattensysteme wurden eingeführt um diesen Überlegungen Rechnung zu tragen. Seit 2000 wird ein solches Plattensystem (LISS) in der Klinik für Unfall-, Hand- und Wiederherstellungschirurgie der Universität zu Köln regelhaft eingesetzt.

Ziel der vorliegenden retrospektiven Beobachtungsstudie war es, die Langzeitergebnisse der operativen Therapie distaler Femurfrakturen mit einem bewährten Implantat zu evaluieren – erstens, da eine solche Analyse für die Universitätsklinik Köln bis dato nicht vorlag, und zweitens um für kommende Untersuchungen der Behandlung mit dem LISS eine Vergleichsgruppe zu schaffen.

Von den 29 in den Jahren 1985 bis 1999 mit Kondylenplatten versorgten Frakturen konnten 15 klinisch und radiologisch nachuntersucht werden. Die Patienten füllten außerdem einen Fragebogen aus, um die subjektive Zufriedenheit mit dem Behandlungsergebnis zu ermitteln. Die subjektiven und objektiven Befunde wurden einem für die untersuchten Frakturen gebräuchlichen Bewertungssystem, dem Neer – Score, zugeführt. In diesem Punktesystem erreichten zwei Drittel der Patienten ein exzellentes (20%) oder zufrieden stellendes (46,7%) Behandlungsergebnis. Ein nicht zufrieden

stellendes Behandlungsergebnis lag bei einem Fünftel der Untersuchten vor, das Therapieresultat von 13,3% der Patienten musste als schlecht bewertet werden.
Ähnliche Ergebnisse finden sich in Nachuntersuchungsstudien anderer Autoren.
Die Ergebnisse der Frakturversorgung mit neuen Implantaten werden an den vorliegenden Resultaten gemessen werden.

6. Literaturverzeichnis

1. Arneson, T.J., Melton, L.J., 3rd, Lewallen, D.G. und O'Fallon, W.M., *Epidemiology of diaphyseal and distal femoral fractures in Rochester, Minnesota, 1965-1984.* Clin Orthop Relat Res, 1988(234): p. 188-94.

2. Bruckner, L., Urbach, A. und Kosytorz, M., *[Treatment results of distal femoral fractures with involvement of the knee joint].* Beitr Orthop Traumatol, 1990. **37**(6): p. 302-10.

3. Bühren, V., Seiler, H., Flory, P.J. und Kayser, M., *[Results of the surgical treatment of distal femoral fractures].* Unfallchirurgie, 1987. **13**(3): p. 152-9.

4. Burri, C., Rüter, A. und Spier, W., *Knochenverletzungen im Kniebereich*. 1975, Berlin ; New York: Springer-Verlag. 149 p.

5. Butt, M.S., Krikler, S.J. und Ali, M.S., *Displaced fractures of the distal femur in elderly patients. Operative versus non-operative treatment.* J Bone Joint Surg Br, 1996. **78**(1): p. 110-4.

6. Danziger, M.B., Caucci, D., Zecher, S.B., Segal, D. und Covall, D.J., *Treatment of intercondylar and supracondylar distal femur fractures using the GSH supracondylar nail.* Am J Orthop (Belle Mead NJ), 1995. **24**(9): p. 684-90.

7. Davison, B.L., *Varus collapse of comminuted distal femur fractures after open reduction and internal*

fixation with a lateral condylar buttress plate. Am J Orthop (Belle Mead NJ), 2003. **32**(1): p. 27-30.

8. Ferris, B.D. und Kinsella, M., *Fatal complications of the surgical treatment of distal fractures of the femur.* Injury, 1984. **16**(3): p. 207-8.

9. Firma_Synthes, *Preisliste Implantate*. 2008: Umkirch.

10. Flint, L.M. und Richardson, J.D., *Arterial injuries with lower extremity fracture.* Surgery, 1983. **93**(1 Pt 1): p. 5-8.

11. Frigg, R., Appenzeller, A., Christensen, R., Frenk, A., Gilbert, S., *The development of the distal femur Less Invasive Stabilization System (LISS).* Injury, 2001. **32 Suppl 3**: p. SC24-31.

12. Hak, D.J., Nguyen, J., Curtiss, S. und Hazelwood, S., *Coronal fractures of the distal femoral condyle: a biomechanical evaluation of four internal fixation constructs.* Injury, 2005. **36**(9): p. 1103-6.

13. Heim, U.F., *[Defining the boundary between diaphysis and metaphysis using quadrant measurement. A contribution to the classification and documentation of fractures of long tubular bones exemplified by the distal tibia].* Unfallchirurg, 1987. **90**(6): p. 274-80.

14. Helferich, H., *Atlas Und Grundriss Der Traumatischen Frakturen Und Luxationen*. 1906.

15. Iannacone, W.M., Bennett, F.S., DeLong, W.G., Jr., Born, C.T. und Dalsey, R.M., *Initial experience with*

the treatment of supracondylar femoral fractures using the supracondylar intramedullary nail: a preliminary report. J Orthop Trauma, 1994. **8**(4): p. 322-7.

16. Iannacone, W.M., Taffet, R., DeLong, W.G., Jr., Born, C.T., Dalsey, R.M., *Early exchange intramedullary nailing of distal femoral fractures with vascular injury initially stabilized with external fixation.* J Trauma, 1994. **37**(3): p. 446-51.

17. Jazrawi, L.M., Kummer, F.J., Simon, J.A., Bai, B., Hunt, S.A., *New technique for treatment of unstable distal femur fractures by locked double-plating: case report and biomechanical evaluation.* J Trauma, 2000. **48**(1): p. 87-92.

18. Johnson, K.D. und Hicken, G., *Distal femoral fractures.* Orthop Clin North Am, 1987. **18**(1): p. 115-32.

19. Karunakar, M.A. und Kellam, J.F., *Avoiding malunion with 95degrees fixed-angle distal femoral implants.* J Orthop Trauma, 2004. **18**(7): p. 443-5.

20. Ketterl, R., Kostler, W., Wittwer, W. und Stubinger, B., *[5-year results of dia-/supracondylar femoral fractures, managed with the dynamic condylar screw].* Zentralbl Chir, 1997. **122**(11): p. 1033-9.

21. Kolmert, L., Egund, N. und Persson, B.M., *Internal fixation of supracondylar and bicondylar femoral fractures using a new semielastic device.* Clin Orthop Relat Res, 1983(181): p. 204-19.

22. Koval, K.J., Hoehl, J.J., Kummer, F.J. und Simon, J.A., *Distal femoral fixation: a biomechanical comparison of the standard condylar buttress plate, a locked buttress plate, and the 95-degree blade plate.* J Orthop Trauma, 1997. **11**(7): p. 521-4.

23. Koval, K.J., Seligson, D., Rosen, H. und Fee, K., *Distal femoral nonunion: treatment with a retrograde inserted locked intramedullary nail.* J Orthop Trauma, 1995. **9**(4): p. 285-91.

24. Krettek, C., Müller, M. und Miclau, T., *Evolution of minimally invasive plate osteosynthesis (MIPO) in the femur.* Injury, 2001. **32 Suppl 3**: p. SC14-23.

25. Krettek, C., Schandelmaier, P., Richter, M. und Tscherne, H., *[Distal femoral fractures].* Swiss Surg, 1998(6): p. 263-78.

26. Krettek, C., Schandelmaier, P. und Tscherne, H., *[Distal femoral fractures. Transarticular reconstruction, percutaneous plate osteosynthesis and retrograde nailing].* Unfallchirurg, 1996. **99**(1): p. 2-10.

27. Kuner, E.H., *[Causes, forms and concomitant injuries of the distal femoral fractures].* Hefte Unfallheilkd, 1975(120): p. 1-8.

28. Leung, K.S., Shen, W.Y., So, W.S., Mui, L.T. und Grosse, A., *Interlocking intramedullary nailing for supracondylar and intercondylar fractures of the*

distal part of the femur. J Bone Joint Surg Am, 1991. **73**(3): p. 332-40.

29. Lucas, S.E., Seligson, D. und Henry, S.L., *Intramedullary supracondylar nailing of femoral fractures. A preliminary report of the GSH supracondylar nail.* Clin Orthop Relat Res, 1993(296): p. 200-6.

30. Martinek, H. und Schmid, L., *[Fractures of the distal end of the femur and their management using condyle plates].* Chirurg, 1978. **49**(6): p. 382-9.

31. Merchan, E.C., Maestu, P.R. und Blanco, R.P., *Blade-plating of closed displaced supracondylar fractures of the distal femur with the AO system.* J Trauma, 1992. **32**(2): p. 174-8.

32. Miclau, T., Holmes, W., Martin, R.E., Krettek, C. und Schandelmaier, P., *Plate osteosynthesis of the distal femur: surgical techniques and results.* J South Orthop Assoc, 1998. **7**(3): p. 161-70.

33. Mize, R.D., *Surgical management of complex fractures of the distal femur.* Clin Orthop Relat Res, 1989(240): p. 77-86.

34. Mooney, V., Nickel, V.L., Harvey, J.P., Jr. und Snelson, R., *Cast-brace treatment for fractures of the distal part of the femur. A prospective controlled study of one hundred and fifty patients.* J Bone Joint Surg Am, 1970. **52**(8): p. 1563-78.

35. Muhr, G., *[Treatment and after care of distal femoral fractures].* Hefte Unfallheilkd, 1975(120): p. 9-14.

36. Müller, M.E., *[Classification and international AO-documentation of femur fractures].* Unfallheilkunde, 1980. **83**(5): p. 251-9.

37. Müller, M.E., Allgöwer, M. und Perren, S.M., *Manual der Osteosynthese : AO-Technik*. 3., erw. u. völl. überarb. Aufl. ed. 1992, Berlin [etc.]: Springer. 751 S.

38. Nasr, A.M., Mc Leod, I., Sabboubeh, A. und Maffulli, N., *Conservative or surgical management of distal femoral fractures. A retrospective study with a minimum five year follow-up.* Acta Orthop Belg, 2000. **66**(5): p. 477-83.

39. Neer, C.S., 2nd, Grantham, S.A. und Shelton, M.L., *Supracondylar fracture of the adult femur. A study of one hundred and ten cases.* J Bone Joint Surg Am, 1967. **49**(4): p. 591-613.

40. Oberhammer, J. und Philadelphy, G., *[Treatment of distal femoral fractures in elder persons].* Z Allgemeinmed, 1974. **50**(8): p. 370-2.

41. Olerud, S., *Operative treatment of supracondylar--condylar fractures of the femur. Technique and results in fifteen cases.* J Bone Joint Surg Am, 1972. **54**(5): p. 1015-32.

42. Paccola, C.A., *Supracondylar fracture of the femur. A method of avoiding the malalignment of the distal*

femur during internal fixation. Unfallchirurg, 1989. **92**(8): p. 379-80.

43. Pemberton, D.J., Evans, P.D., Grant, A. und McKibbin, B., *Fractures of the distal femur in the elderly treated with a carbon fibre supracondylar plate.* Injury, 1994. **25**(5): p. 317-21.

44. Radford, P.J. und Howell, C.J., *The AO dynamic condylar screw for fractures of the femur.* Injury, 1992. **23**(2): p. 89-93.

45. Rau, H. und Knobloch, H., *[Therapy and therapeutic results in distal femoral fractures].* Bruns Beitr Klin Chir, 1973. **220**(5): p. 529-37.

46. Regazzoni, P., Leutenegger, A., Ruedi, T. und Staehelin, F., *[Initial experiences with the dynamic condylar screw in distal femoral fractures].* Helv Chir Acta, 1986. **53**(1-2): p. 61-4.

47. Rizzo, E., Ghisellini, F., Cordey, J., Wahl, D., Perren, S., *Biomechanical behaviour at the distal third of the femur: possible use of a medial metaphyseal plate.* Injury, 1998. **29**(6): p. 451-6.

48. Rüedi, T.P. und Murphy, W.M., *AO principles of fracture management*. 2000, Stuttgart ; New York; Davos Platz, [Switzerland]; Thieme ; AO Pub. 864 p.

49. Rüter, A. und Burri, C., *[Distal femoral fractures. Discussion and recommendations].* Hefte Unfallheilkd, 1975(120): p. 39-44.

50. Rüter, A. und Kotter, A., *[Fractures of the distal femur].* Unfallchirurg, 1996. **99**(7): p. 510-9.

51. Rüter, A., Trentz, O., Wagner, M. und Brutscher, R., *Unfallchirurgie*. 1995, München [etc.]: Urban und Schwarzenberg. 1008 S.

52. Sanders, R., Regazzoni, P. und Ruedi, T.P., *Treatment of supracondylar-intracondylar fractures of the femur using the dynamic condylar screw.* J Orthop Trauma, 1989. **3**(3): p. 214-22.

53. Schandelmaier, P., Partenheimer, A., Koenemann, B., Grun, O.A. und Krettek, C., *Distal femoral fractures and LISS stabilization.* Injury, 2001. **32 Suppl 3**: p. SC55-63.

54. Schatzker, J., *Fractures of the distal femur revisited.* Clin Orthop Relat Res, 1998(347): p. 43-56.

55. Schatzker, J., Mahomed, N., Schiffman, K. und Kellam, J., *Dynamic condylar screw: a new device. A preliminary report.* J Orthop Trauma, 1989. **3**(2): p. 124-32.

56. Scheerlinck, T., Krallis, P., Descamps, P.Y., Hardy, D. und Delince, P., *The femoral supracondylar nail: preliminary experience.* Acta Orthop Belg, 1998. **64**(4): p. 385-92.

57. Schmit-Neuerburg, K.P., Hanke, J. und Assenmacher, S., *[Osteosynthesis of distal femoral fractures].* Chirurg, 1989. **60**(11): p. 711-22.

58. Seifert, J., Stengel, D., Matthes, G., Hinz, P., Ekkernkamp, A., *Retrograde fixation of distal femoral fractures: results using a new nail system.* J Orthop Trauma, 2003. **17**(7): p. 488-95.

59. Seinsheimer, F., 3rd, *Fractures of the distal femur.* Clin Orthop Relat Res, 1980(153): p. 169-79.

60. Shewring, D.J. und Meggitt, B.F., *Fractures of the distal femur treated with the AO dynamic condylar screw.* J Bone Joint Surg Br, 1992. **74**(1): p. 122-5.

61. Siliski, J.M., Mahring, M. und Hofer, H.P., *Supracondylar-intercondylar fractures of the femur. Treatment by internal fixation.* J Bone Joint Surg Am, 1989. **71**(1): p. 95-104.

62. Staheli, L.T. und Fry, L.R., *Late popliteal false aneurysm complicating distal femoral fracture.* J Trauma, 1967. **7**(2): p. 322-6.

63. Stewart MJ, S.T., Wallace SL, *Fractures of the distal third of the Femur.* J Bone Joint Surg Am, 1966(48): p. 784-807.

64. Stocker, R., Heinz, T. und Vecsei, V., *[Results of surgical management of distal femur fractures with joint involvement].* Unfallchirurg, 1995. **98**(7): p. 392-7.

65. Tscherne, H., Oestern, H. und Trentz, O., *[Long term results of the distal femoral fracture and its special problems (author's transl)].* Zentralbl Chir, 1977. **102**(15): p. 897-904.

66. Tscherne, H. und Schandelmaier, P., *[Distal fractures of the femur].* Unfallchirurg, 2000. **103**(6): p. 427.

67. Vecsei, V. und Heinz, T., *[Interlocking nailing of distal femoral fractures. Technique and results].* Unfallchirurg, 1990. **93**(11): p. 523-7.

68. Walling, A.K., Seradge, H. und Spiegel, P.G., *Injuries to the knee ligaments with fractures of the femur.* J Bone Joint Surg Am, 1982. **64**(9): p. 1324-7.

69. Welz, K., *[Special aspects of operative treatment for distal femoral condylar fractures].* Zentralbl Chir, 1989. **114**(15): p. 973-82.

70. Wu, C.C. und Shih, C.H., *Treatment of femoral supracondylar unstable comminuted fractures. Comparisons between plating and Grosse-Kempf interlocking nailing techniques.* Arch Orthop Trauma Surg, 1992. **111**(4): p. 232-6.

71. Zehntner, M.K., Marchesi, D.G., Burch, H. und Ganz, R., *Alignment of supracondylar/intercondylar fractures of the femur after internal fixation by AO/ASIF technique.* J Orthop Trauma, 1992. **6**(3): p. 318-26.

72. Zickel, R.E., Fietti, V.G., Jr., Lawsing, J.F. und Cochran, G.V., *A new intramedullary fixation device for the distal third of the femur.* Clin Orthop Relat Res, 1977(125): p. 185-91.

7. Anhang

Röntgenbilderserie einer 52-jährigen Patientin nach PKW-Unfall

Abb.8 Röntgenbilder vom Unfalltag; Frakturklassifikation: AO 33-C2

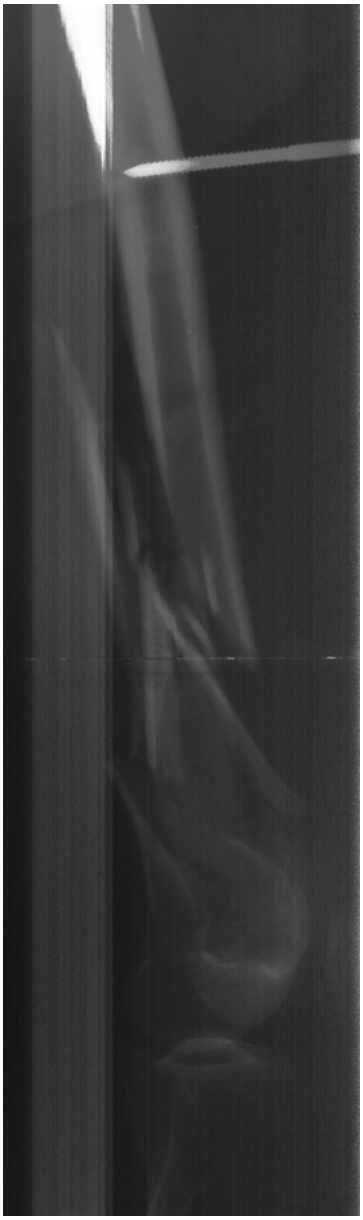

Abb.9 Erstversorgung am Unfalltag mittels Fixateur externe

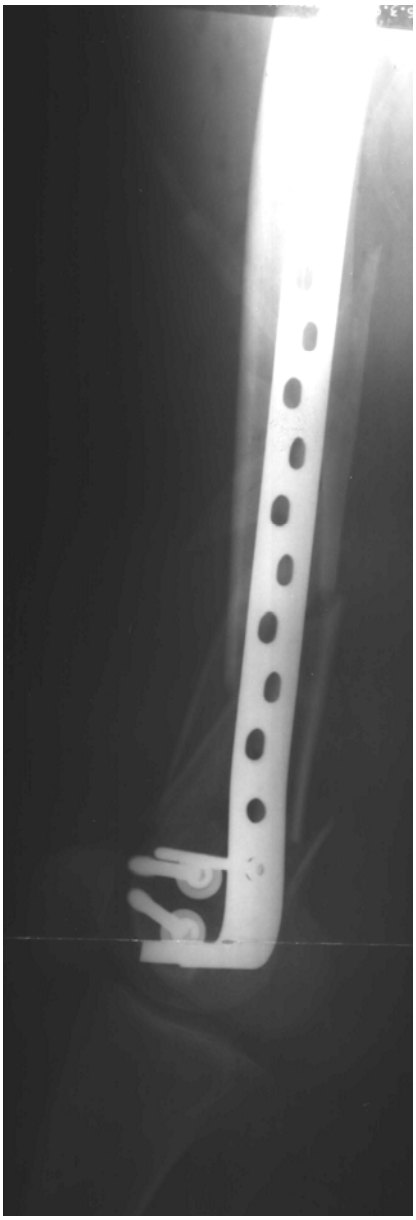

Abb.10 Sekundärversorgung mittels 95°-Kondylenplatte
11 Tage nach Unfall

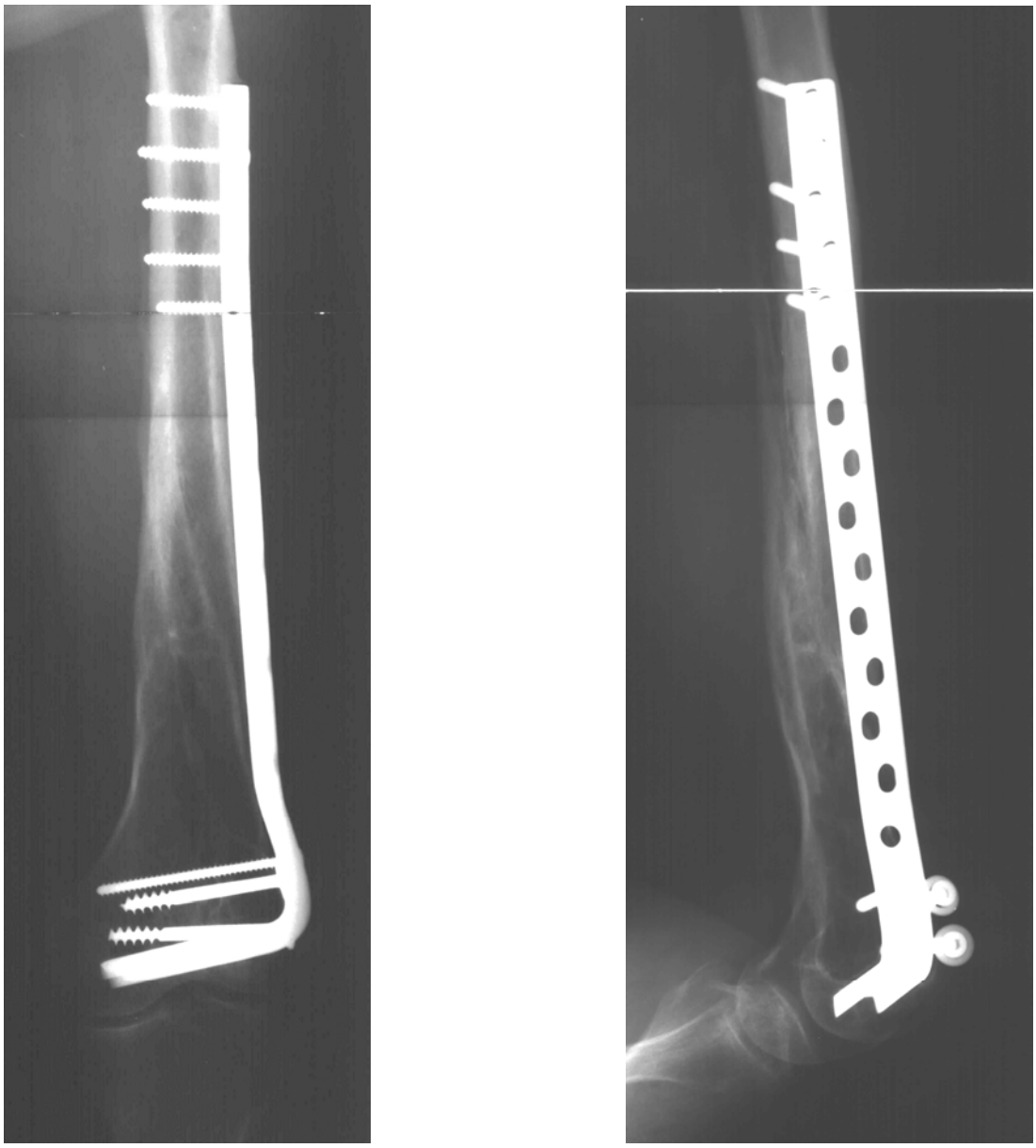

Abb.11 Ausheilungszustand 2 Jahre und 9 Monate nach Unfall

Röntgenbilderserie eines 20-jährigen Patienten nach Motorrad-Unfall

Abb.12 Röntgenbilder vom Unfalltag; Frakturklassifikation: AO 33-C2

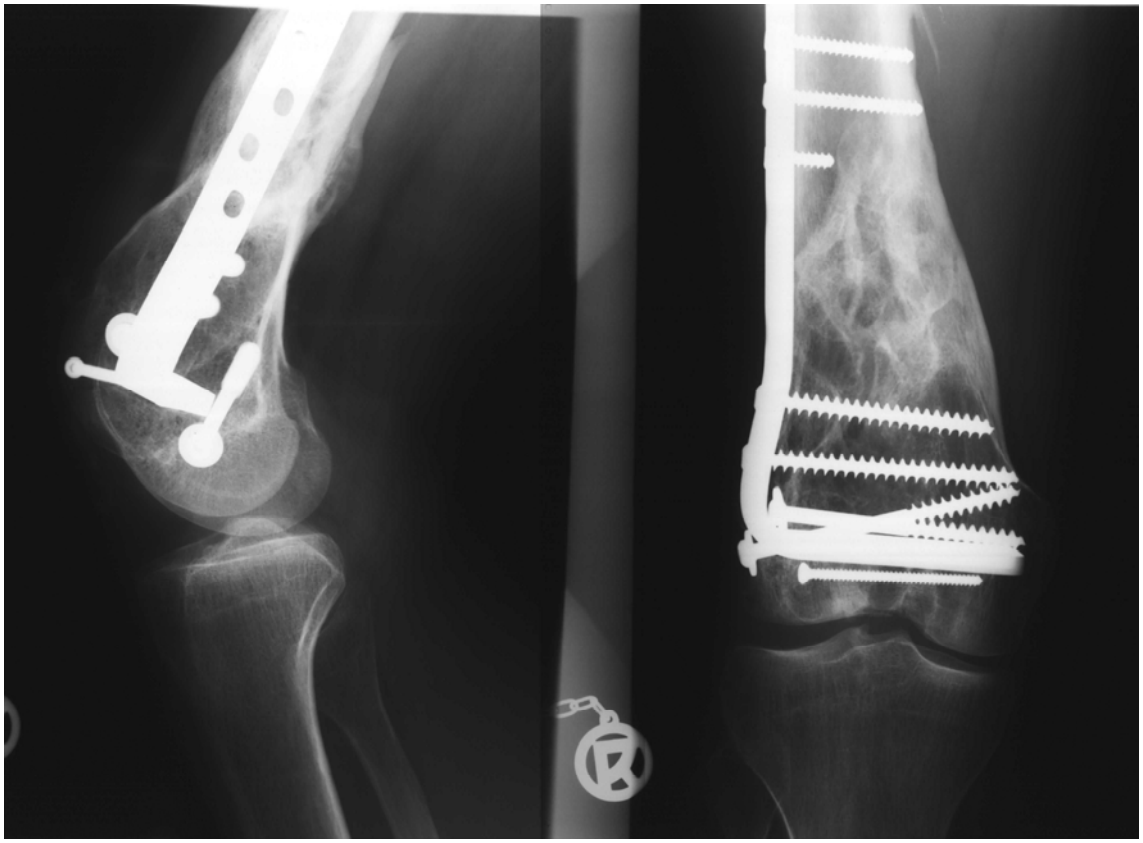

Abb.13 Ausheilungszustand 2 Jahre und 8 Monate nach Unfall

Abb.14 Ausheilungszustand nach Entfernung der Platte
(2 Jahre und 9 Monate nach Unfall)

Klinisches Ergebnis eines 21-jährigen Patienten 15 Monate nach Motorrad-Unfall (AO 33-C2)

8. Lebenslauf

Nils Rasmus Bergmann
geboren am 11. März 1976 in Pinneberg

Eltern:	Karin Sabine Bergmann und Dipl.-Volksw. Dirk Bergmann
Familienstand:	ledig
Staatsangehörigkeit:	deutsch

Schullaufbahn:

1982 – 1986	Grundschule Pinneberg - Thesdorf
1986 – 1995	Theodor – Heuss - Schule Pinneberg (Gymnasium)
1995	Abitur

Zivildienst:

09/1995 – 09/1996	OP-Abteilung Kreiskrankenhaus Pinneberg

Studium:

04/1997 – 04/2003	Studium der Humanmedizin an der Universität zu Köln
04/1999	Ärztliche Vorprüfung (Physikum)
08/2000	Erstes Staatsexamen
04/2002	Zweites Staatsexamen
06/2003	Drittes Staatsexamen

Famulaturen:

08/1999 – 09/1999	Medizinische Klinik III der Universität zu Köln (Kardiologie)
03/2000 – 04/2000	Orthopädische Klinik der Freien Universität Berlin „Oskar-Helene-Heim“

08/2001 – 09/2001	Klinik für Unfall-, Hand- und Wiederherstellungschirurgie der Universität zu Köln

Praktisches Jahr:

04/2002 – 03/2003	Kliniken der Universität zu Köln – Wahlfach Orthopädie

Berufliche Tätigkeit:

05/1999 – 03/2003	Studentische Aushilfe in OP und Chirurgischer Ambulanz des Sana Krankenhauses Hürth
08/2003 – 09/2004	Arzt im Praktikum der Klinik für Unfall-, Hand- und Wiederherstellungschirurgie der Universität zu Köln Direktor: Univ.-Prof. Dr. med. K. E. Rehm
10/2004 – 10/2005	Assistenzarzt der Klinik für Unfall-, Hand- und Wiederherstellungschirurgie der Universität zu Köln Direktor: Univ.-Prof. Dr. med. K. E. Rehm
11/2005 – 04/2006	Rotationsassistent der Zentralen Intensiv- und Notfallmedizin der Universität zu Köln Leiter: Univ.-Prof. Dr. med. U. Börner
05/2006 – 08/2007	Assistenzarzt der Klinik für Unfall-, Hand- und Wiederherstellungschirurgie der Universität zu Köln Direktor: Univ.-Prof. Dr. med. K. E. Rehm

09/2007 – 09/2008	Assistenzarzt der Klinik für Orthopädie der Universität zu Köln Direktor: Univ.-Prof. Dr. med. P. Eysel
Seit 10/2008	Assistenzarzt der Klinik für Orthopädie und Unfallchirurgie der Universität zu Köln Direktor: Univ.-Prof. Dr. med. P. Eysel
11/2009	Erlangen der Gebietsbezeichnung Orthopädie und Unfallchirurgie

Köln, den 1.9.2010 Rasmus Bergmann