Aus der Klinik und Poliklinik für Orthopädie und Unfallchirurgie
der Universität zu Köln
Direktor: Universitätsprofessor Dr. med. P. Eysel

Mechanik des Hüftgelenkes im Hinblick auf das Krankheitsbild „Femoroacetabuläres Impingement“ – ein interaktives dreidimensionales Computermodell

Inaugural-Dissertation zur Erlangung der Doktorwürde
der Hohen Medizinischen Fakultät
der Universität zu Köln

vorgelegt von
Andrea Martini
aus Bonn

promoviert am 23. August 2017

Gedruckt mit Genehmigung der Medizinischen Fakultät der Universität zu Köln, 2017.

Dekan: Universitätsprofessor Dr. med. Dr. h. c. Th. Krieg

1. Berichterstatter: Privatdozent Dr. med. J. Dargel
2. Berichterstatter: Universitätsprofessor Dr. rer. nat. M. Scaal

Erklärung

Ich erkläre hiermit, dass ich die vorliegende Dissertationsschrift ohne unzulässige Hilfe Dritter und ohne Benutzung anderer als der angegebenen Hilfsmittel angefertigt habe; die aus fremden Quellen direkt oder indirekt übernommenen Gedanken sind als solche kenntlich gemacht.

Bei der Auswahl und Auswertung des Materials sowie bei der Herstellung des Manuskriptes habe ich Unterstützungsleistungen von folgenden Personen erhalten: Dr. rer. nat. Volker Martini.

Weitere Personen waren an der geistigen Herstellung der vorliegenden Arbeit nicht beteiligt. Insbesondere habe ich nicht die Hilfe einer Promotionsberaterin/eines Promotionsberaters in Anspruch genommen. Dritte haben von mir weder unmittelbar noch mittelbar geldwerte Leistungen für Arbeiten erhalten, die im Zusammenhang mit dem Inhalt der vorgelegten Dissertationsschrift stehen.

Die Dissertationsschrift wurde von mir bisher weder im Inland noch im Ausland in gleicher oder ähnlicher Form einer anderen Prüfungsbehörde vorgelegt.

Erklärung zur guten wissenschaftlichen Praxis:

Ich erkläre hiermit, dass ich die Ordnung zur Sicherung guter wissenschaftlicher Praxis und zum Umgang mit wissenschaftlichem Fehlverhalten (http://typo3-8169.rrz.uni-koeln.de/fileadmin/templates/uni/PDF/Ordnung_gute_wiss_Praxis.pdf) der Universität zu Köln gelesen habe und verpflichte mich hiermit, die dort genannten Vorgaben bei allen wissenschaftlichen Tätigkeiten zu beachten und umzusetzen.

Köln, den 03.02.2017

(Andrea Martini)

Die dieser Arbeit zugrunde liegenden MRT-Untersuchungen wurden ohne meine Mitarbeit in der Praxis Radiologie 360° (früher: Radiologisches Netzwerk Rheinland „RNR“) in Köln-Rodenkirchen durchgeführt.

Ich danke meiner Familie und meinen Freunden für ihre Unterstützung und Ermutigung.

Inhaltsverzeichnis

1 Einleitung ... 1

1.1 Vorstellung des Krankheitsbildes Femoroacetabuläres Impingement ... 1

1.2 Anamnese und klinische Untersuchung ... 4

1.3 Bildgebende Verfahren ... 5

1.4 Messverfahren und ihre Relevanz in Hinblick auf FAI ... 7

1.5 Ziel der Arbeit ... 10

2 Methodik ... 12

2.1 Allgemeines ... 12

2.2 Ausgangsmaterial ... 15

2.3 Ermittlung von Radius und Mittelpunkt der Pfannenkugel und Kopfkugel ... 16

2.4 Ermittlung der Messpunkte vom Pfannenrand ... 18

2.5 Ermittlung der Messpunkte vom Halsansatz ... 21

2.6 Umrechnung der ermittelten Messpunkte in 3D-Koordinaten ... 23

2.7 Darstellung des Hüftgelenks in Kugelkoordinaten ... 24

2.8 Darstellung des Hüftgelenks in kartesischen Koordinaten ... 28

2.9 Ermittlung der Lage der radialen Drehachse im Raum ... 30

2.10 Drehung des Computermodells in die korrekte räumliche Lage ... 35

2.11 Auswertung des Computermodells und seine interaktive Anwendung ... 41

2.11.1 Bewegungsanalyse ... 41

2.11.2 Pfannenöffnungswinkel ... 47

2.11.3 Ausrichtung der Pfannenöffnung ... 48

3 Ergebnisse ... 50

3.1 Interaktives dreidimensionales Computermodell ... 50

3.2 Beispielfälle ... 54

4 Diskussion ... 58

4.1 Einschränkungen des Modells ... 58

4.2 Andere Computersimulationsmodelle / Studienlage 60

4.3 Vergleich anderer Computermodelle mit dem hier vorgestellten Modell 61

4.4 Definitionsschwierigkeiten des FAI und die Notwendigkeit neuer Messsysteme für dieses Krankheitsbild 63

4.5 Die Hüftgelenksmechanik beeinflussende anatomische Strukturen 65

4.6 Aussicht 67

5 Zusammenfassung 68

6 Literaturverzeichnis 70

7 Lebenslauf 74

Abkürzungsverzeichnis:

CT	Computertomographie
CCD-Winkel	Caput-Collum-Diaphysen-Winkel
FAI	Femoroacetabuläres Impingement
li	links
max.	maximal
min.	minimal
mm	Millimeter
MRT	Magnetresonanztomographie
MR	Magnetresonanz
MTA	Medizinisch technischer Assistent (m/w)
MVZ	Medizinisches Versorgungszentrum
OP	Operation
re	rechts
ROM	Range of Motion
2D	zweidimensional
3D	dreidimensional

1 Einleitung

1.1 Vorstellung des Krankheitsbildes Femoroacetabuläres Impingement

Das femoroacetabuläre Impingement (FAI) ist ein Krankheitsbild des Hüftgelenks, welches in den letzten Jahren zunehmend Beachtung gefunden hat [11]. Es handelt sich hierbei um eine bei Bewegung auftretende Einklemmung des Labrum acetabulare und teilweise des angrenzenden Gelenkknorpels zwischen dem Femur und dem knöchernen Acetabulumrand. Eine der ersten Beschreibungen erfolgte 1936 durch Smith-Petersen [34]. Prädisponierend für eine solche Einklemmung sind anatomische anlagebedingte oder auch erworbene Varianten/Anomalien der beteiligten knöchernen Strukturen. Ziel dieser Arbeit war es, ein Verfahren zu entwickeln, mithilfe dessen die individuellen anatomischen Faktoren und die daraus resultierende Gelenkmechanik und –dynamik eines Hüftgelenkes in Hinblick auf das Krankheitsbild FAI genauer analysiert werden können.

Man unterscheidet beim FAI im Allgemeinen zwei Formen, das Cam-Impingement und das Pincer-Impingement. Beim Cam-Impingement liegt die knöcherne Anomalie auf Seiten des Femurs. Normalerweise geht die artikulierende kugelförmige Gelenkfläche des Femurkopfes harmonisch gebogen-tailliert in den relativ schlanken Femurhals über. Im Falle eines Cam-Impingements ist dieser Kopf-Hals-Übergang gestört, statt eines harmonischen Übergangs findet sich hier ein Buckel, ein sogenannter Bump. Der Begriff Cam kommt aus dem Englischen und wird ins Deutsche mit dem Wort „Nocke“ übersetzt, wie sie z.B. in einer Nockenwelle Verwendung finden kann. Alternativ wird auch der Begriff „pistol-grip-deformity“ verwendet, weil die Kontur des Kopf-Hals-Übergangs an einen Pistolengriff erinnert [10].

Beim Pincer-Impingement hingegen liegt die knöcherne Anomalie auf Seiten des Acetabulums. Normalerweise entspricht das Acetabulum von der Form her etwa einer halben Hohlkugel. Liegt ein Pincer-Impingement vor, so bedeutet dies, dass die Gelenkpfanne den Femurkopf weiter als normal umschließt, der englische Begriff pincer beschreibt hierbei das Bild einer Kneifzange [10].

Neben dem isolierten Cam- und Pincer-Impingement treten auch häufig Mischformen dieser beiden Impingement-Typen auf [38, 8] (Abb. 1).

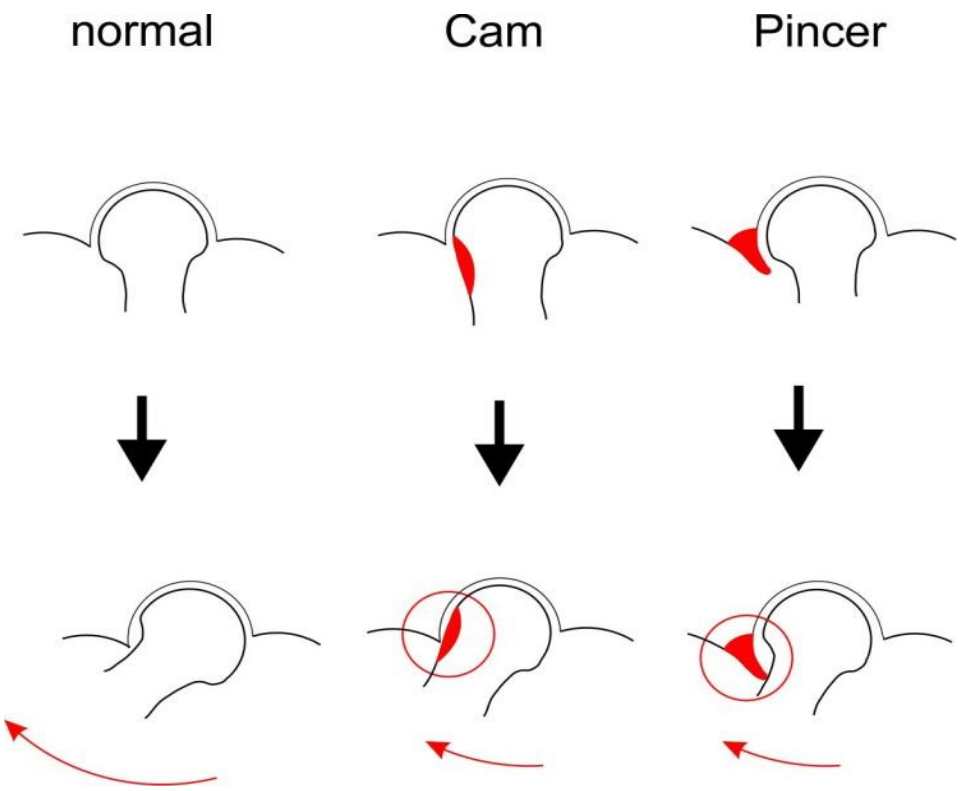

Abbildung 1: Darstellung der anatomischen Ursachen für die Bewegungseinschränkung beim FAI [38]

Beide knöchernen Anomalien haben zur Folge, dass bei Bewegung im Gelenk der Halsansatz des Femurs frühzeitig in Kontakt mit dem Acetabulumrand tritt und das Labrum acetabulare und im Falle des Cam-Impingements auch der angrenzende acetabuläre Gelenkknorpel mechanisch belastet werden. Das Labrum acetabulare besteht aus Faserknorpel, wobei die Kollagenfasern hauptsächlich parallel zum Acetabulumrand angeordnet sind [36]. Caudal geht das Labrum acetabulare durchgehend in das Ligamentum transversum acetabuli über, wobei es sich histologisch um dieselbe Substanz handelt, so dass ein durchgehender Ring um das Acetabulum vorliegt [33]. Das Labrum ist mit nozizeptiven und propriozeptiven Fasern innerviert, die Blutversorgung erfolgt hauptsächlich aus der Gelenkkapsel,

was dazu führt, dass die äußeren Anteile besser durchblutet sind als die inneren [33, 36]. Das Labrum stellt ca. 22 % der artikulierenden Oberfläche und erhöht das Volumen des Acetabulums um ca. 33 %. Die funktionelle Bedeutung des Labrums ist noch nicht abschließend geklärt, diskutiert werden neben mechanischen Funktionen [16, 43] auch eine Abdichtungsfunktion, welche die Gelenkflüssigkeit im Gelenkspalt hält [9]. Durch die repetetive mechanische Belastung des Labrums im Falle eines FAI´s kann dieses geschädigt werden, Risse können entstehen, im Falle eines Cam-Impingements ist der angrenzende acetabuläre Gelenkknorpel häufig mitgeschädigt [11]. Als klinische Symptomatik folgt daraus typischerweise ein reproduzierbarer Leistenschmerz, welcher primär bei kombinierter Flexion, Innenrotation und Adduktion auftritt, zunächst nur nach vermehrter Belastung oder auch nach längerem Sitzen [22]. Vom Pincer-Impingement sind überwiegend Frauen im mittleren Alter betroffen, das Cam-Impingement betrifft überwiegend junge, häufig sportlich aktive Männer ab 20 Jahren [26, 36, 22].

Die akute schmerzhafte klinische Symptomatik im Falle eines FAI ist für die Patienten (im Folgenden wird die Bezeichnung Patient sowohl für Männer als auch für Frauen verwendet) problematisch. Neben der akuten Symptomatik wird heutzutage jedoch das FAI auch als pathomechanisches Konzept für die Coxarthroseentstehung betrachtet. Da oft junge Patienten betroffen sind, ist dieser Pathomechanismus von besonderer Relevanz. Therapeutisch kann ein konservativer Behandlungsversuch mit medikamentösen, physikalischen und physiotherapeutischen Maßnahmen zur Symptomlinderung durchgeführt werden [22]. Letztlich wird dadurch jedoch das zugrundeliegende mechanische Grundproblem nicht gelöst, so dass die frühzeitige operative Therapie in den Vordergrund rückt. Wesentliches Ziel des operativen Vorgehens ist nach Möglichkeit eine Reparatur bereits entstandener Schäden, z.B. Naht eines Labrumrisses oder Refixierung eines abgerissenen Labrums, und ggf. Herstellung einer freien Gelenkbeweglichkeit, also Vergrößerung der sogenannten „Range of Motion“ (ROM). Um Letzteres zu erreichen, müssen knöcherne Strukturen, welche den Bewegungsumfang des Gelenkes pathologisch einschränken, abgetragen werden. Dies bedeutet z.B. die Abtragung eines Bumps am Kopf-Hals-Übergang oder eine Pfannenrandtrimmung mit Refixation des Labrums. Neben dem offenen

chirurgischen Zugangsweg werden auch mini-open und arthroskopische Operationstechniken durchgeführt [22, 40].

1.2 Anamnese und klinische Untersuchung

Kommt bei klinischen Hüftgelenksbeschwerden ein FAI als Ursache in Betracht, so beginnt die Diagnostik in aller Regel mit der Anamneseerhebung und einer klinischen Untersuchung. Bei der Anamnese sind zunächst das Alter, die Hauptbeschwerden und eine eventuelle Trauma- oder Be-/Überlastungsanamnese von Interesse. Bei den Symptomen sollte auf das Ausmaß der Beschwerden, funktionelle Einschränkungen, die Lokalisation, die Qualität, den Beginn, die Dauer, den zeitlichen Verlauf und Ausstrahlung eingegangen werden. Bereits vom Patienten selbst oder von anderen Ärzten durchgeführte Behandlungsversuche sollten erfragt werden, einschließlich medikamentöser Behandlung, Injektionen, Physiotherapie und Operationen. Die allgemeine körperliche und sportliche Aktivität sowie aktuelle Belastungsereignisse sind von Bedeutung. Vorangegangene Hüftprobleme, z.B. in der Kindheit, und Voroperationen sollten dokumentiert werden, eine eventuelle Tumoranamnese ist in Hinblick auf eine ossäre Metastasierung relevant. Auch die Familienanamnese in Hinblick auf Hüftprobleme und rheumatologische Erkrankungen sind von Interesse [42].

Besteht der Verdacht auf ein FAI, so sind bei der klinischen Untersuchung neben einer allgemeinen Untersuchung der vordere und hintere Impingement-Test von Bedeutung. Da beim FAI der Schmerz durch eine Einklemmung des Labrums zwischen Femur und Acetabulum entsteht, kann er bei der klinischen Untersuchung durch entsprechende Manöver provoziert werden. Beim vorderen Impingement-Test liegt der Patient auf dem Rücken, das Hüftgelenk befindet sich in 90° Flexion und es wird bei gebeugtem Knie eine forcierte Innennrotation und Adduktion durchgeführt. Beim hinteren Impingement-Test liegt der Patient ebenfalls auf dem Rücken, das Hüftgelenk befindet sich jedoch in Extension und es wird eine kombinierte Außenrotation und Abduktion durchgeführt [36].

1.3 Bildgebende Verfahren

Ergibt sich bei Anamnese und klinischer Untersuchung der Verdacht auf ein FAI, werden zur weiteren Abklärung bildgebende Verfahren eingesetzt. Die bildgebende Diagnostik bei Verdacht auf FAI beruht im Allgemeinen auf konventioneller Röntgendiagnostik und einer MR-Arthrographie des Hüftgelenks. Sollten Kontraindikationen gegen eine MRT-Untersuchung bestehen, z.B. ein Herzschrittmacher, so kann statt der MRT- auch eine CT-Untersuchung des Hüftgelenks in Betracht gezogen werden. Bei der Röntgendiagnostik wird ein Bild des Beckens in anterior-posterior-Projektion angefertigt, zusätzlich sollte ein weiteres Bild des betroffenen Hüftgelenkes in einer zweiten Ebene, z.B. cross-table-Aufnahme, Dunn-Rippstein-Aufnahme oder Lauenstein-Aufnahme angefertigt werden. Der Gelenkknorpel und das Labrum selber sind aufgrund ihrer knorpeligen Konsistenz zwar im Röntgenbild nicht abgrenzbar, jedoch können eine Gelenkspaltverschmälerung als indirektes Zeichen eines Knorpelschwundes und andere assoziierte Pathologien nachweisbar sein. Dies ist z.B. bei einer Hüftgelenksdysplasie, einer Arthrose, einem Morbus Perthes, einer Epiphyiolysis capitis femoris oder auch einer Ossifizierung des Labrums möglich. Die Magnetresonanztomographie hat den Vorteil, neben den knöchernen Strukturen auch die Weichteile differenziert abzubilden und eine Schädigung des Knorpels mit zu erfassen. In Bezug auf das FAI ist es neben der allgemeinen Arthrosediagnostik insbesondere von Bedeutung, eine ausreichende Beurteilbarkeit des Labrums zu gewährleisten, um eventuell vorhandene Risse oder andere Schäden zu erkennen. Um eine ausreichende diagnostische Aussagekraft zu erreichen, ist es notwendig, die MRT-Untersuchung als MR-Arthrographie mit intraartikulärer Injektion von gadoliniumhaltigem Kontrastmittel durchzuführen und eine radiale Bildserie (Abb.2) durch das Hüftgelenk anzufertigen [28, 11, 5].

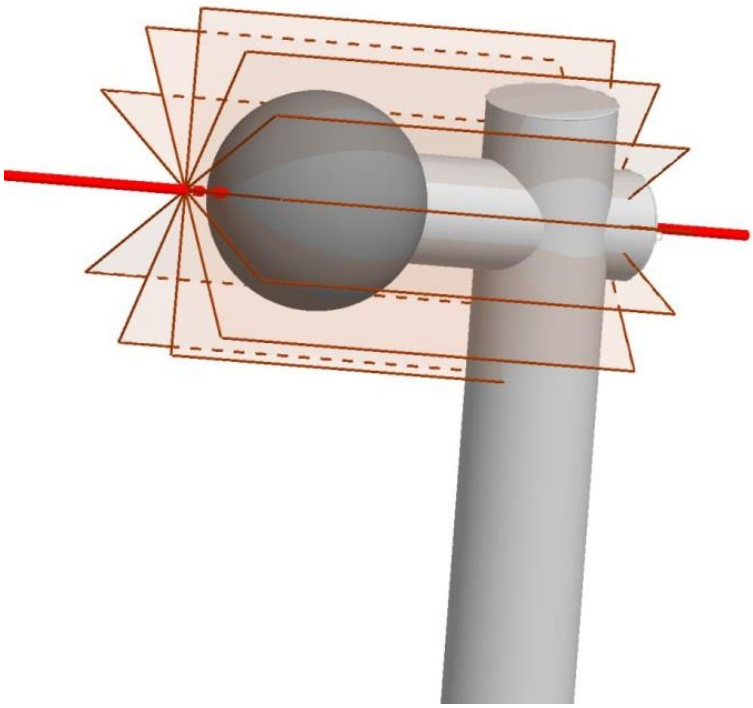

Abb. 2: Schematische Darstellung des proximalen Femurs (grau) mit Lage der Bildebenen bei einer radialen MRT-Serie

Mithilfe der radialen Bildserie ist das Labrum auf der gesamten Zirkumferenz im Querschnitt getroffen und in Bezug auf Rissbildungen am besten beurteilbar. Unterstützt wird dies noch durch das intraartikuläre Kontrastmittel, welches die einzelnen anatomischen Strukturen umspült und in eventuell vorhandene Labrumrisse eindringen kann, so dass diese deutlicher im Bild hervortreten. Des Weiteren ist in der radialen Bildserie auch der Kopf-Hals-Übergang in der gesamten Zirkumferenz beurteilbar, was diese Bildserie gegenüber den üblichen parallel angeordneten Bildserien, sei es coronar, axial oder sagittal (Abb. 3), auszeichnet.

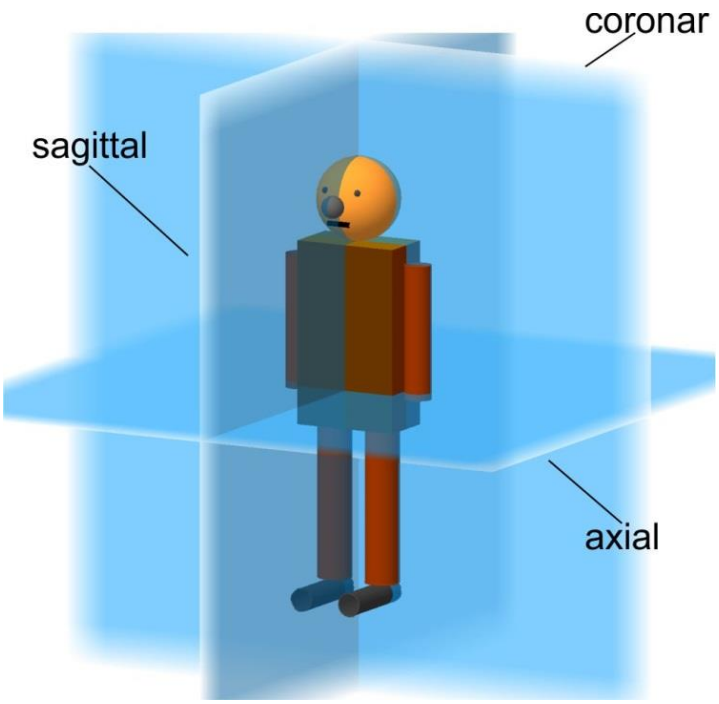

Abb. 3: Bezeichnung der verschiedenen Schnittebenen für parallele Bildserien im MRT und CT

Ziel der bildgebenden Diagnostik ist es, neben einer Statuserhebung therapierbare Ursachen für die klinische Beschwerdesymptomatik auszumachen. In Hinblick auf das FAI ist es hierbei unter anderem von Bedeutung, das Ausmaß einer mechanisch bedingten Bewegungseinschränkung des Gelenks durch die vorliegenden anatomischen Verhältnisse, z.B. das Vorhandensein eines Bumps oder Pincer, abzuschätzen.

1.4 Messverfahren und ihre Relevanz in Hinblick auf FAI

In der bildgebenden Diagnostik allgemein und insbesondere in der muskuloskelettalen Radiologie finden zahlreiche Messverfahren und Klassifikationen Anwendung. Hierbei werden üblicherweise anhand der erstellten Bilder z.B. Winkel, Abstände oder Flächen bestimmter anatomischer Strukturen, z.B. Knochen, gemessen und mit aus der Literatur bekannten Normwerten verglichen. Die Anwendung von einheitlichen Messverfahren bringt in der

Orthopädie/(Unfall-)Chirurgie verschiedene Vorteile mit sich. Der behandelnde Arzt gewinnt hierdurch einen schnellen Überblick über die anatomische Situation und kann das Ausmaß pathologischer Veränderungen besser einschätzen. Dem Radiologen ist es möglich, mithilfe von Messungen Bildbefunde nicht nur beschreibend, sondern auch quantitativ zu dokumentieren. Liegen Messwerte vor, so bedeutet dies auch, dass weitere Therapieentscheidungen, z.B. eine OP-Indikation, auf einer objektiveren, nachvollziehbareren Basis stehen. Dies ist wiederum u.a. im Hinblick auf forensische Aspekte relevant. Und nicht zuletzt sind reproduzierbare, objektive Messdaten, welche sich vergleichen und statistisch auswerten lassen, die Voraussetzung und Grundlage für weitere Forschung und medizinischen Fortschritt.

Bezüglich des Hüftgelenks existieren schon seit Beginn der bildgebenden Diagnostik zahlreiche Messverfahren [39], welche in Hinblick auf verschiedene Pathologien, z.B. zur Beurteilung einer Hüftgelenksdysplasie, entwickelt wurden. Das FAI als pathomechanisches Konzept findet erst in jüngerer Zeit vermehrt Beachtung. Für dieses Krankheitsbild existieren zwei spezifische Messwerte: Der α-Winkel und das Kopf-Hals-Offset, beide Werte beziehen sich auf den Kopf-Hals-Übergang des proximalen Femurs (Abb. 4 und Abb. 5) [25].

Um den α-Winkel zu ermitteln, passt man im Schnittbild oder Röntgenbild einen Kreis an die gelenkbildende Außenkontur des Hüftkopfes an, der Mittelpunkt des Kreises ist der Mittelpunkt des Hüftkopfes. Die erste Winkellinie des α-Winkels verläuft vom Hüftkopfmittelpunkt aus durch den Punkt A, wo die Kontur des Hüftkopfes die Kreislinie nach außen hin überschreitet. Die zweite Winkellinie ist die Schenkelhalsachse. Um diese zu konstruieren, wird ein Punkt an der stärksten Taillierung des Schenkelhalses markiert. Dann wird ein weiterer Kreisbogen durch diesen Punkt mit dem Hüftkopfmittelpunkt als Zentrum konstruiert. Die Schnittpunkte B und C dieses Kreises mit der Schenkelhalsaußenkontur werden verbunden. Die Senkrechte auf diese Gerade durch den Hüftkopfmittelpunkt stellt die Schenkelhalsachse dar. Der von der Schenkelhalsachse und der oben beschriebenen ersten Winkellinie eingeschlossene Winkel ist der α-Winkel, als normal werden üblicherweise α-Winkel $< 55°$ betrachtet [25, 26, 39].

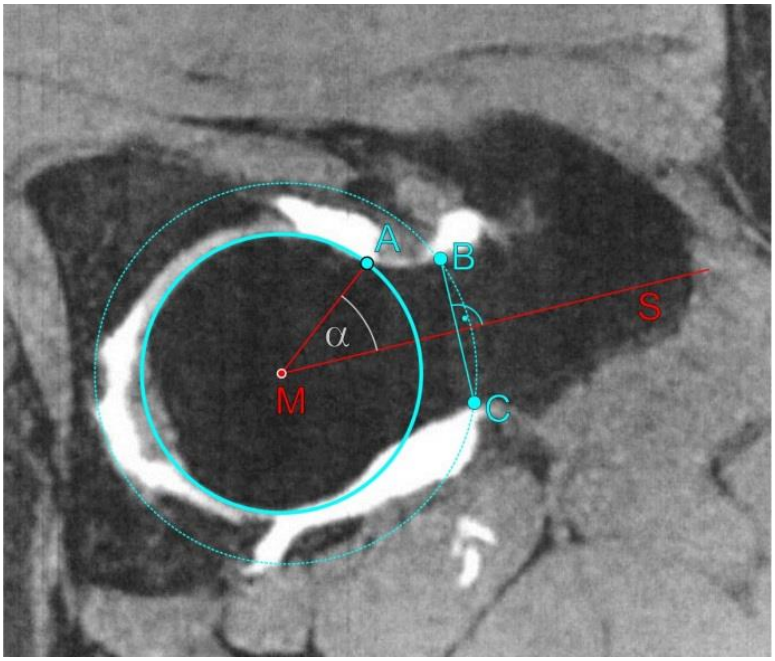

Abb. 4: Konstruktion des α-Winkels im MRT-Bild: M=Hüftkopfmittelpunkt; A=Punkt, an dem die Hüftkopfkontur die Kreisform überschreitet; B=Punkt an der stärksten Taillierung des Schenkelhalses; C=gegenüberliegender Punkt am Schenkelhals auf zweitem Kreisbogen; S=Schenkelhalsachse (Senkrechte zur Strecke B-C durch M) [25,39]

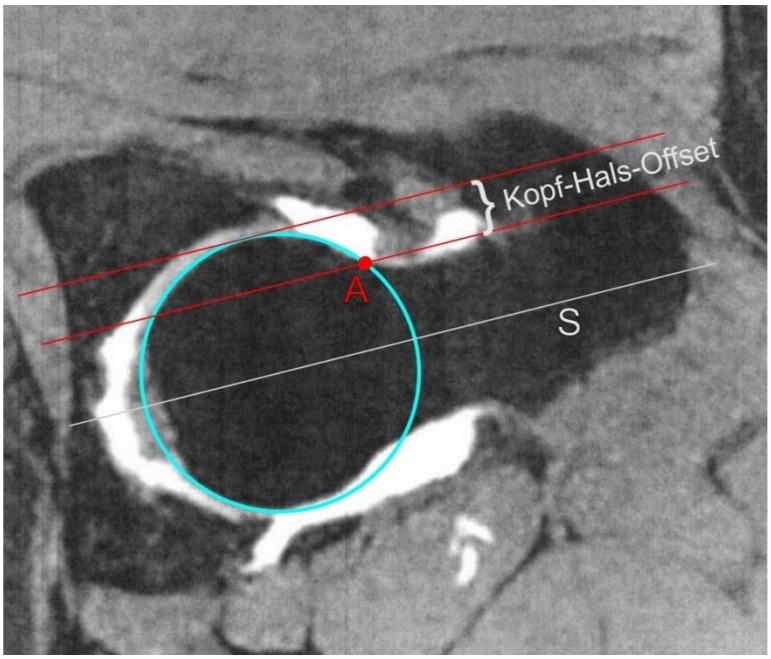

Abb. 5: Konstruktion des Kopf-Hals-Offsets: A=Punkt, an dem die Hüftkopfkontur die Kreisform überschreitet; S=Schenkelhalsachse [25,39]

Als Kopf-Hals-Offset wird der Abstand zwischen der Hüftkopfkontur und dem Ansatz des Schenkelhalses an den Hüftkopf bezeichnet. Um diesen Abstand zu messen, wird zunächst, wie auch bei der Messung des α-Winkels, die Schenkelhalsachse ermittelt (s.o.). Anschließend konstruiert man zwei Parallelen zur Schenkelhalsachse, die eine verläuft als Tangente entlang der vorderen Kopfkontur, die andere verläuft durch den Punkt, wo die Außenkontur des Hüftkopfes die Kreisform nach außen hin überschreitet. Der Abstand zwischen diesen Parallelen ist das Kopf-Hals-Offset, als Hinweis auf ein FAI betrachtet man Werte von < 10 mm. Ergänzend kann noch, um unterschiedliche Körper- bzw. Knochengröße zu berücksichtigen, die Offset-Ratio bestimmt werden. Hierbei handelt es sich um das Verhältnis zwischen anteriorem Kopf-Hals-Offset und dem Hüftkopfdurchmesser (Normwert für die Offset-Ratio: 0,21 ± 0,03) [25, 26, 39].

All den vorbeschriebenen Messverfahren ist gemeinsam, dass sie jeweils nur Einzelaspekte der für die Gelenkmechanik relevanten anatomischen Verhältnisse widerspiegeln. Die jeweiligen Einzelaspekte können sich aber in ihrer mechanischen Wirkung gegenseitig verstärken oder abschwächen. So kann beispielsweise die mechanische Wirkung eines anterior gelegenen Bumps durch eine vermehrte Anteversion des Acetabulums oder eine Dysplasie der Gelenkpfanne verringert werden. Eine zusammenfassende Beurteilung der mechanischen Gesamtsituation des Gelenks anhand etablierter Messverfahren ist daher schwierig und ungenau. Ein weiterer Aspekt ist, dass alle bisher routinemäßig eingesetzten Messverfahren zweidimensionale Messungen sind, welche entweder an Röntgenbildern oder aber an Einzelbildern von Schnittbildserien (MRT oder CT) durchgeführt werden. Dadurch werden Informationen über die dreidimensionale Gelenksituation, welche dank Schnittbilddiagnostik theoretisch vorliegen, verschenkt.

1.5 Ziel der Arbeit

Das Grundproblem beim FAI ist nicht statisch, sondern bewegungsabhängig, knöcherne anatomische Besonderheiten (Cam/Pincer) führen zu einem eingeschränkten Bewegungsumfang des Hüftgelenks. Aufgrund der anatomischen Verhältnisse stößt der Halsansatz des Femurs bereits bei „normalen“ Bewegungen

an den Pfannenrand an, sodass das dazwischenliegende Labrum eingeklemmt wird. Zu einer Impingementproblematik kann es darüber hinaus auch bei normaler Anatomie kommen, wenn regelmäßig Extrembewegungen, beispielsweise Spagat bei Balletttänzern, durchgeführt werden [11, 15]. Die charakteristische Kenngröße für das FAI ist daher der Bewegungsumfang des Gelenks: Wie weit kann das Gelenk bewegt werden, bis es zum Kontakt zwischen Halsansatz und Pfannenrand kommt? Diese Kenngröße, die ROM, ist von entscheidender Bedeutung, da sie der Hauptansatzpunkt für eine kausale operative Therapie im Sinne einer Bump-/ Pincerreduktion ist.

Ziel dieser Arbeit war es daher, ein Verfahren zu entwickeln, mit dem anhand von MRT-Bildern die ROM eines Hüftgelenks ermittelt werden kann. Auch sollten weitere, für die Gelenkmechanik relevante Faktoren herausgearbeitet werden, um die vorhandenen dreidimensionalen Informationen des MRT-Datensatzes möglichst vollständig auszuwerten und im Falle einer Einschränkung der ROM die Ursache hierfür benennen zu können. Hierdurch sollten die Voraussetzungen geschaffen werden, um in Zukunft wichtige Fragestellungen bzgl. FAI beantworten zu können und Grundlage für weitere Forschung zu legen.

2 Methodik

2.1 Allgemeines

Das Hüftgelenk ist, mechanisch betrachtet, ein Kugelgelenk, zusammengesetzt aus einem Gelenkkopf und einer Gelenkpfanne. Die artikulierende Fläche des Gelenkkopfes hat eine Kugelform. Die Gelenkpfanne kann man sich als aufgeschnittene Hohlkugel vorstellen, welche den Kopf umschließt. Die beiden Kugeln, Kopf und Pfanne, sind unterschiedlich groß, das heißt, sie haben einen unterschiedlichen Radius. Was die beiden Kugeln gemeinsam haben, ist der Mittelpunkt, welcher gleichzeitig auch der zentrale Drehpunkt des Gelenks ist, durch den alle Drehachsen laufen, um die sich das Gelenk bewegen kann. Der Gelenkkopf kann sich in der Pfanne in jede beliebige Richtung bewegen. Zur besseren Handhabbarkeit bei der weiteren Betrachtung der Biomechanik des Gelenks werden zunächst Bewegungen um die 3 Hauptachsen des Gelenks betrachtet, welche senkrecht aufeinander stehen und sich im Gelenkmittelpunkt schneiden (Abb. 6) [32].

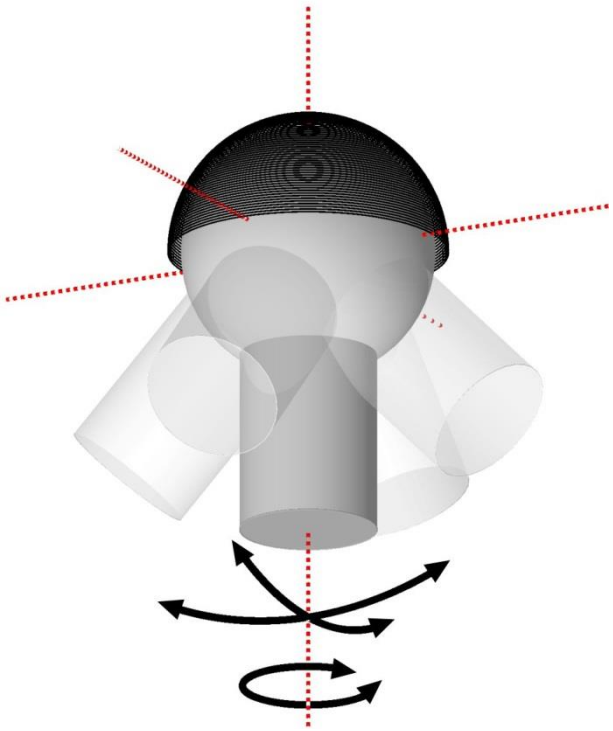

Abb. 6: Mögliche Drehbewegungen bei einem Kugelgelenk, wenn man sich auf die Hauptbewegungsachsen beschränkt [32]

Beim Hüftgelenk setzt am Gelenkkopf der Femurhals an, der Gelenkkopf kann sich in jede beliebige Richtung drehen, jedoch nur soweit, bis der Halsansatz an den Rand der Gelenkpfanne anstößt. Für die maximale Bewegung im Hüftgelenk sind also zwei Stellen von Bedeutung: Die Stelle des Pfannenrandes, auf die der Halsansatz trifft, und die Kontaktstelle auf dem Halsansatz selbst. Die hier dargestellte Methode zielt darauf ab, diese, für die Biomechanik des Hüftgelenkes charakteristischen Punkte, auf den Bildern einer MR-Hüftgelenksarthrographie bzgl. ihrer Lage im Raum zu vermessen und in einem dreidimensionalen Koordinatensystem als interaktives Computermodell darzustellen (Abb. 7a und b).

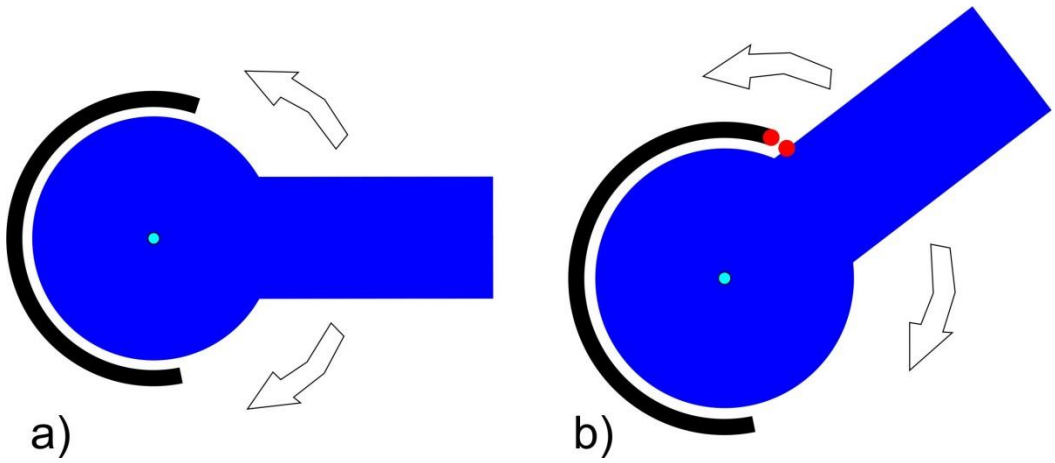

Abb. 7a und b: Schematische Darstellung des Hüftgelenks in Ruhestellung (a) und nach maximaler Drehbewegung (b) mit Kennzeichnung der Kontaktstellen an Schenkelhals und Pfannenrand

Anschließend können die Messpunkte im 3D-Modell weiter verarbeitet und ausgewertet werden. Mit der hier vorgestellten Methode kann die Bewegung des Hüftgelenkes simuliert werden, indem die vermessenen Punkte des Halsansatzes im rekonstruierten graphischen Modell interaktiv um den Gelenkmittelpunkt gedreht werden. Wenn bei dieser virtuellen Bewegung der Halsansatz in Kontakt mit dem Pfannenrand kommt, ist der maximale Bewegungsumfang in die jeweilige Richtung erreicht und kann in Grad angegeben werden. Des Weiteren wird ermittelt, wie weit die Pfanne den Kopf umschließt, in der Literatur als sogenannte

Pincer-Komponente bezeichnet. Als Maß hierfür wird der durchschnittliche Öffnungswinkel der Pfannenhohlkugel genommen, wie in Abb.8 dargestellt.

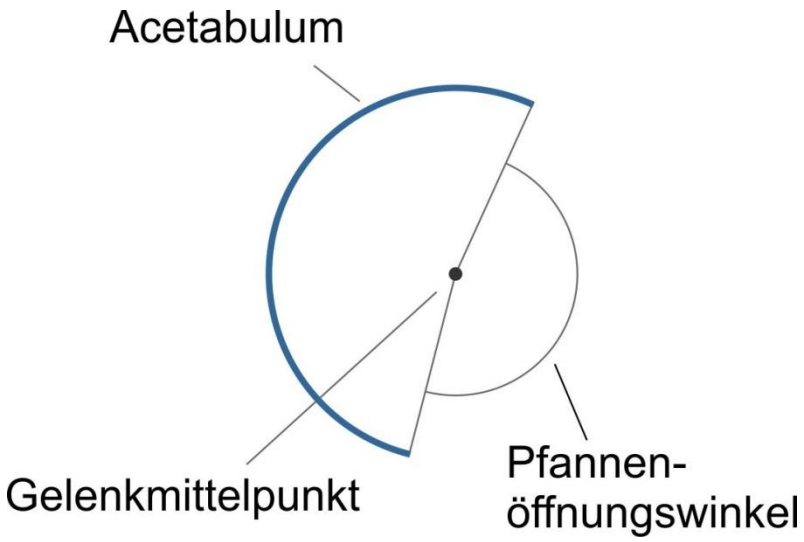

Abb. 8: Öffnungswinkel der kugelförmigen Gelenkpfanne als Maß für die Umschließung des Femurkopfes durch das Acetabulum im Sinne eines FAI vom Pincer-Typ

Außerdem wird ermittelt, in welche Richtung im Raum (cranial/caudal; ventral/dorsal) die Pfannenöffnung hin zeigt und die Ausrichtung in Grad angegeben (Abb. 9).

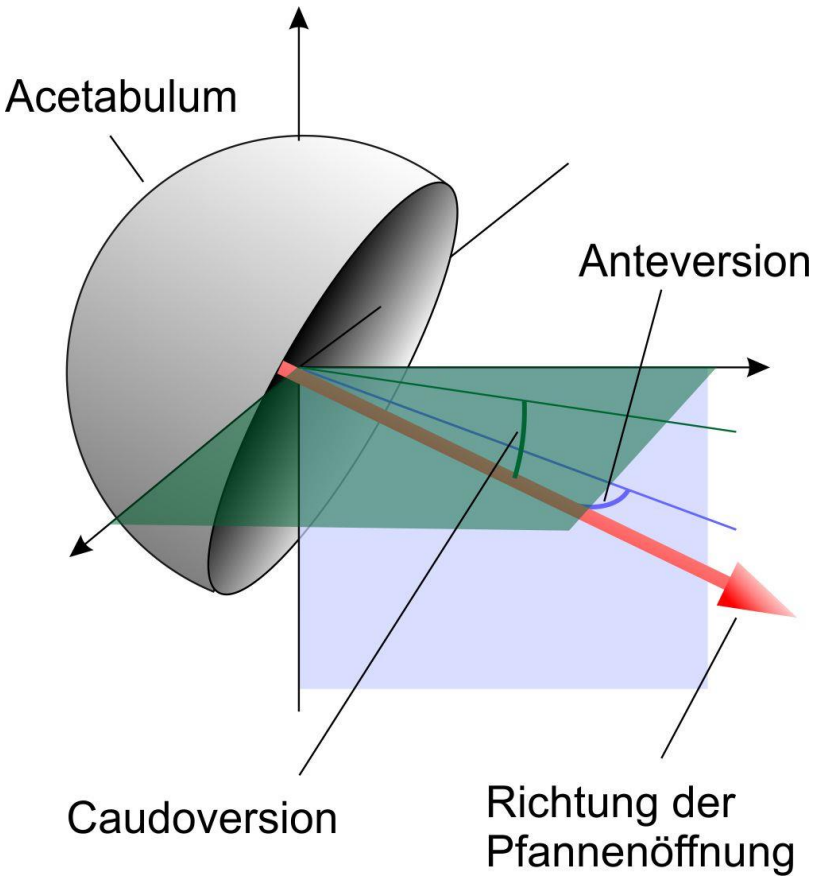

Abb. 9: Ausrichtung der Pfannenöffnung (roter Pfeil)

a) gegenüber der axialen (hier grünen) Ebene (Caudoversion) und

b) gegenüber der coronaren (hier blauen) Ebene (Ante-/ Retroversion)

2.2 Ausgangsmaterial

Das hier vorgestellte Verfahren wurde beispielhaft retrospektiv an MRT-Bildern von Patienten entwickelt, welche in der Routinediagnostik der Praxis Radiologie 360° (früher: Radiologisches Netzwerk Rheinland –„RNR“) in Köln-Rodenkirchen untersucht wurden. Die Indikation zur Untersuchung wurde von den zuweisenden niedergelassenen Ärzten gestellt, bei den Patienten bestanden Hüftgelenksbeschwerden und teilweise Verdacht auf Labrumriss. Zur Diagnostik wurde bei diesen Patienten eine direkte MR-Arthrographie durchgeführt. Für die MR-Arthrographie wurde das Hüftgelenk zunächst nach sorgfältiger

Hautdesinfektion und unter sterilen Kautelen unter Röntgendurchleuchtung punktiert. Nach Kontrolle der Nadellage erfolgte eine Injektion von 2 ml jodhaltigem Kontrastmittel (Hexabrix®320) und 2 ml Lokalanästhetikum (Scandicain® 1%). Nach Kontrolle der regelrechten intraartikulären Injektion und Anfertigung von Zielaufnahmen wurden danach 10 – 20 ml gadoliniumhaltiges Kontrastmittel (Magnevist® 2mmol/l Injektionslösung) injiziert. Unmittelbar im Anschluss erfolgte die MRT-Untersuchung (PHILIPS-Ingenia 1,5T, System Typ 781396). Bei allen Untersuchungen wurde unter anderem eine Bildserie in axialer und coronarer Orientierung (Abb. 3) angefertigt, wobei sich beide Serien an den Körperachsen und diese an den beiden Hüftgelenken orientierten. Außerdem wurde bei allen Untersuchungen eine radiale Bildserie angefertigt (Abb. 2). Für diese Bildserie wurde von der/dem MTA bei der Planung der Serie anhand der bereits angefertigten Planungsbilder eine Achse durch das zu untersuchende Hüftgelenk gelegt, die etwa der Achse des Schenkelhalses entspricht und durch den Mittelpunkt des Hüftkopfes verläuft. Anschließend wurden radiale Bilder angefertigt, deren Bildebenen alle durch diese vorher geplante Achse verlaufen und die jeweils um eine vorher bestimmte Gradzahl (6° bzw. 12°) gegenüber der vorherigen Bildebene gedreht sind.

2.3 Ermittlung von Radius und Mittelpunkt der Pfannenkugel und Kopfkugel

In dem hier vorgestellten Modell wurden sowohl Hüftpfanne als auch Hüftkopf als Kugel bzw. Hohlkugel betrachtet. In der ersten Messung ging es darum, den Radius dieser Kugeln und die Lage des jeweiligen Mittelpunktes zu bestimmen. Da der Hüftkopf bei der MR-Arthrographie durch das intraartikulär injizierte Kontrastmittel aus der Pfanne herausgedrückt werden konnte, war es notwendig, die Mittelpunkte beider Kugeln zunächst getrennt zu bestimmen. Im weiteren Verlauf wurde diese iatrogene Subluxation durch das ins Gelenk injizierte Kontrastmittel mathematisch korrigiert, indem die Mittelpunkte der beiden Kugeln später gleichgesetzt wurden und die regelrechte Gelenkkongruenz dadurch im rekonstruierten Computermodell wieder hergestellt wurde (s.u.). Für die nun im

Folgenden beschriebene Bearbeitung der Bilder der radialen MRT-Serie wurden diese zunächst als Papierbilder ausgedruckt, eingescannt und digital zugeschnitten (verwendetes Programm: „Adobe Photoshop Elements“, Version 13.0 (13.1(20150130.m.66724)) x64, ©Adobe Systems Incorporated). Es wurde dabei darauf geachtet, dass alle zugeschnittenen Einzelbilder dieselbe Rahmengröße hatten und dieser Rahmen auch der äußeren Kontur der Einzelbilder entsprach. Diese zugeschnittenen Einzelbilder wurden in das Graphik-Programm „CorelDRAW Home&Student 2014“ (Version 16.4.0.1280, © 2013 Corel Corporation) geladen und alle weiteren Hilfskonstruktionen von Kreisen und Messungen hier durchgeführt. Für die Messung von Koordinaten wurde ein vorläufiges zweidimensionales kartesisches Koordinatensystem mit x- und y-Achse an jedes Bild angelegt (im Folgenden x_{2D} und y_{2D} genannt), der Ursprung dieses vorläufigen Koordinatensystems liegt an der unteren linken Ecke des Bildes. An einem radialen Bild wurde zunächst ein Kreis bzgl. Durchmesser und Lage an die Hüftpfanne angepasst, der Radius und die Koordinaten des Mittelpunktes wurden notiert. Anschließend wurde ein Kreis an die Außenkonturen des Femurkopfes angepasst und auch hier der Radius und die Koordinaten des Mittelpunktes notiert (Abb. 10).

Dieser Vorgang wurde für jedes dritte Bild der Serie wiederholt und die Ergebnisse gemittelt, um Messungenauigkeiten zu reduzieren. Anhand der gemessenen Werte wurden so die Radien der Hüftpfanne und des Femurkopfes ermittelt. Ebenso wurde die durchschnittliche x_{2D} -Koordinate des Mittelpunktes ermittelt. Die y_{2D}-Koordinate des Mittelpunktes spielte bei den weiteren Berechnungen zunächst keine Rolle, fand jedoch Beachtung bei der Abschätzung der Messungenauigkeit (s. Diskussion) und wurde daher mitermittelt.

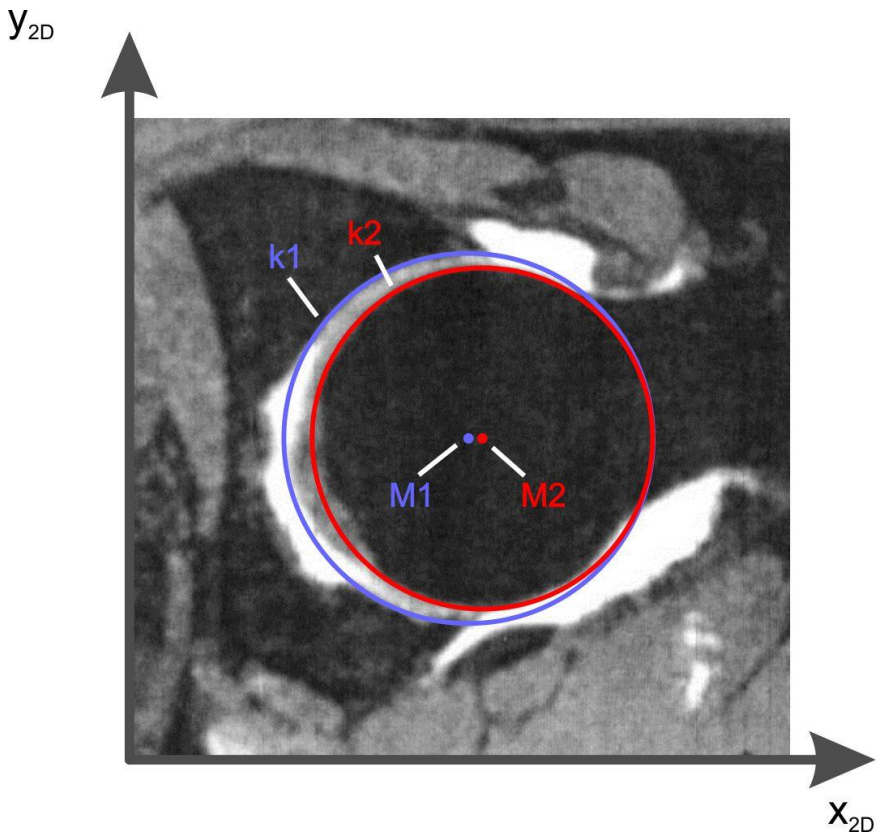

Abb. 10: An die Konturen von Hüftpfanne und Femurkopf angepasste Kreislinien k1 und k2 mit den Mittelpunkten M1 und M2

2.4 Ermittlung der Messpunkte vom Pfannenrand

Nach dieser Vorbereitung wurde nun jedes Bild der radialen Serie einzeln vermessen. Zunächst wurden die Messpunkte des Pfannenrandes bestimmt. Hierfür wurde ein Kreis mit dem zuvor ermittelten Durchschnittsradius der Pfanne auf das Bild gelegt. Als x_{2D} –Koordinate des Mittelpunktes wurde der zuvor ermittelte Durchschnittswert eingestellt. Die y_{2D}-Koordinate des Mittelpunktes wurde bestimmt, indem der Kreis so lange nach oben und unten verschoben wurde, bis er mit der Pfanne zur Deckung kam (Abb. 11).

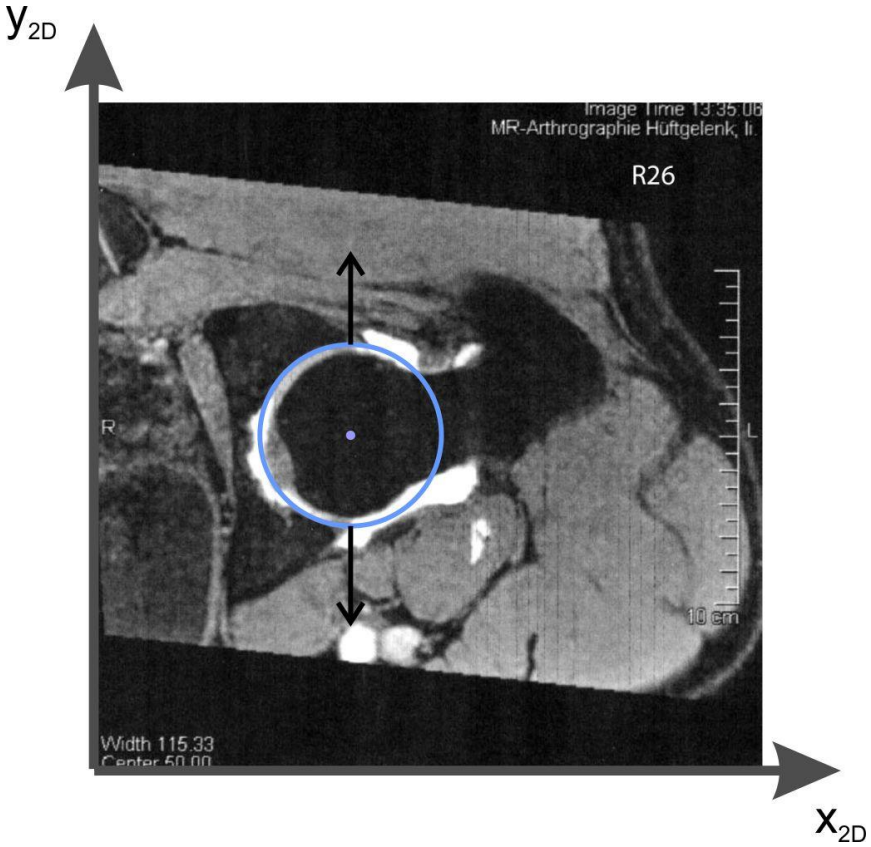

Abb. 11: Verschiebung des Kreises in y-Richtung auf den Einzelbildern der radialen Serie zur Anpassung an den Femurkopf bzw. das Acetabulum vor Vermessung der Pfannenrand- und Halsansatzpunkte

Dies war notwendig, da die Achse der radialen Bildserie den Mittelpunkt des Kopfes und der Pfanne nie exakt traf. Das führte dazu, dass sich die an Hüftkopf und -pfanne angepassten Kreise im Laufe der radialen Serie in y_{2D}-Richtung verschoben, in x_{2D}-Richtung jedoch konstant blieben. Um diesen Fehler auszugleichen und die geplanten Punkte möglichst exakt zu vermessen, wurden die Kreise in y_{2D}-Richtung verschoben. Wenn der Kreis mit der Hüftpfanne zur Deckung gebracht wurde, wurden dann die Punkte auf der Kreislinie ermittelt, wo die Pfanne endet.

Der erste mechanische Konflikt tritt auf, wenn der Halsansatz in Kontakt mit der Labrumspitze kommt, daher wurde die Labrumspitze als Messpunkt gewählt. Da aber das knorpelige Labrum beweglich und auch komprimierbar ist und auch an einigen Stellen des Pfannenrandes kein Labrum vorhanden bzw. auf den MRT-Bildern nicht abgrenzbar war, wurde als zweiter Messpunkt der knöcherne Pfannenrand gewählt. Im Bereich der Incisura acetabuli wurde der laterale Rand des Ligamentum transversum acetabuli als Messpunkt gewählt. Die x_{2D}- und y_{2D}-Koordinaten dieser Punkte wurden notiert (Abb. 12). Dieser Vorgang wurde für jedes einzelne Bild der radialen Serie wiederholt.

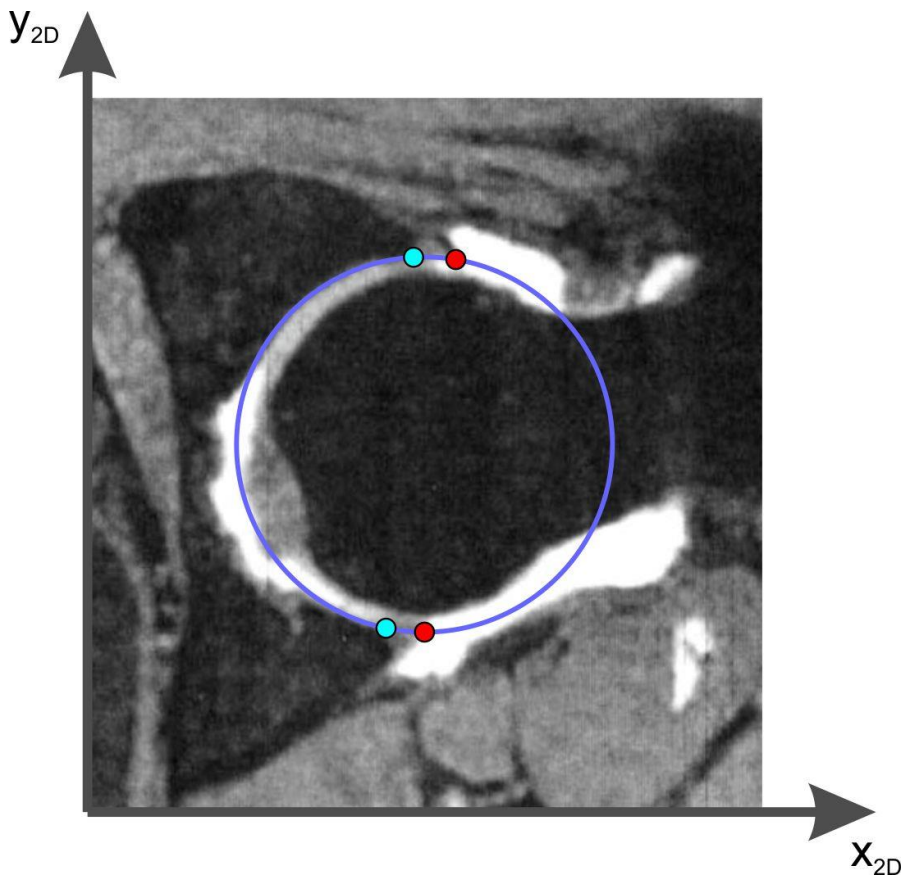

Abb. 12: Zu vermessende Punkte des Acetabulums: Punkte auf dem Rand der Pfanne, an denen bei einer Drehung des Femurkopfes der Halsansatz auf das Labrum (rot) bzw. auf den knöchernen Rand (cyan) trifft

2.5 Ermittlung der Messpunkte vom Halsansatz

Bei der Vermessung des Halsansatzes stellte sich die Frage, welcher Punkt des Halsansatzes bei maximaler Bewegung in Kontakt mit dem Pfannenrand tritt und die weitere Bewegung be- bzw. verhindert. Der Gelenkkopf ist eine Kugel, die in der Hohlkugel der Pfanne drehend gleitet, zwischen diesen beiden knöchernen Kugeln liegt noch der die Gelenkflächen überziehende Knorpel und etwas Synovialflüssigkeit. Wenn am Halsansatz die Kugelform des Kopfes überschritten wird und der Kopf-Hals-Übergang in diese Richtung bis auf Höhe des Pfannenrandes an das Labrum heranbewegt wird, so wird die weitere Bewegung in diese Richtung durch das Labrum, das dem Femurkopf aufliegt, behindert. Ist die Überschreitung der Kugelform des Kopfes bei schrägem, nicht radial verlaufendem, Halsansatz jedoch zunächst gering, ist es möglich, dass sich mit etwas Kraftaufwand der Halsansatz noch ein kurzes Stück in den Gelenkspalt hineindrücken lässt, indem das Labrum seitlich weggedrückt und der die Gelenkflächen überziehende hyaline Knorpel komprimiert wird. Die Grenze der maximalen Bewegung kann also durch die Elastizität des Labrums und Gelenkknorpels, je nach Form des Halsansatzes und Krafteinsatz bei der Bewegung, variieren (Abb. 13a und b).

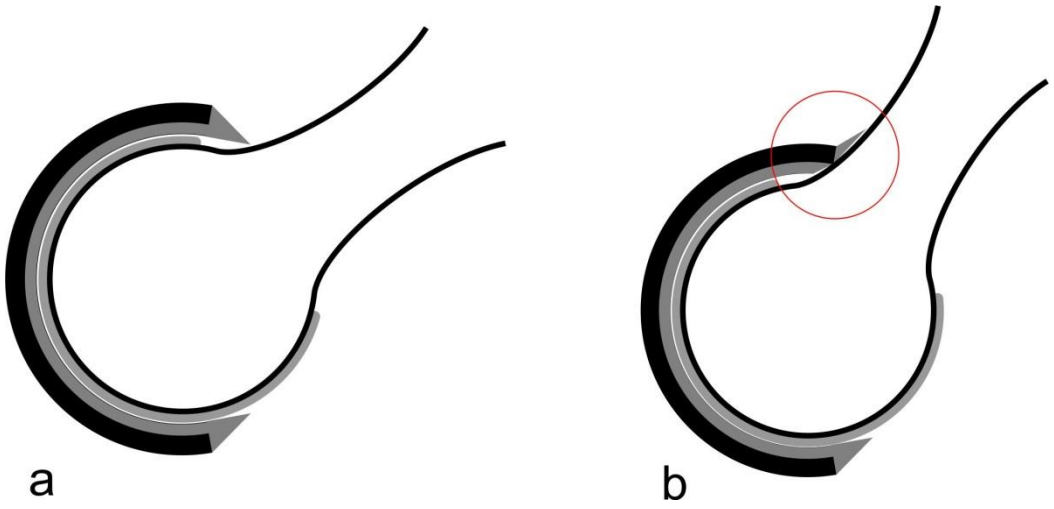

Abb. 13a und b: Grenze der Drehbewegung des Femurkopfes ohne (a) und mit (b) Verformung des elastischen Labrums

Daher wurden bei dem hier vorgestellten Modell am Halsansatz immer zwei nah beieinander liegende Punkte vermessen. Zunächst wurde ein Kreis an den Hüftkopf angepasst. Für den Radius des Kreises und für die x_{2D}-Koordinate seines Mittelpunktes wurden die zuvor bestimmten Durchschnittswerte eingestellt. Der Kreis wurde dann in y_{2D}-Richtung verschoben, bis er mit den Außenkonturen des Hüftkopfes zur Deckung kam. Die Stellen, an denen die Kreiskontur des Hüftkopfes durch den Halsansatz nach außen hin überschritten wurde, wurden markiert und ihre Koordinaten ermittelt. Anschließend wurde ein weiterer Kreis über den Hüftkopf gelegt, der denselben Mittelpunkt wie der erste hatte. Als Radius wurde jedoch diesmal der zuvor bestimmte durchschnittliche Pfannenradius eingestellt. Dann wurden wieder die Punkte markiert, an denen die Halskontur diesen Kreis nach außen hin überschritt, und ihre Koordinaten notiert (Abb. 14a und b).

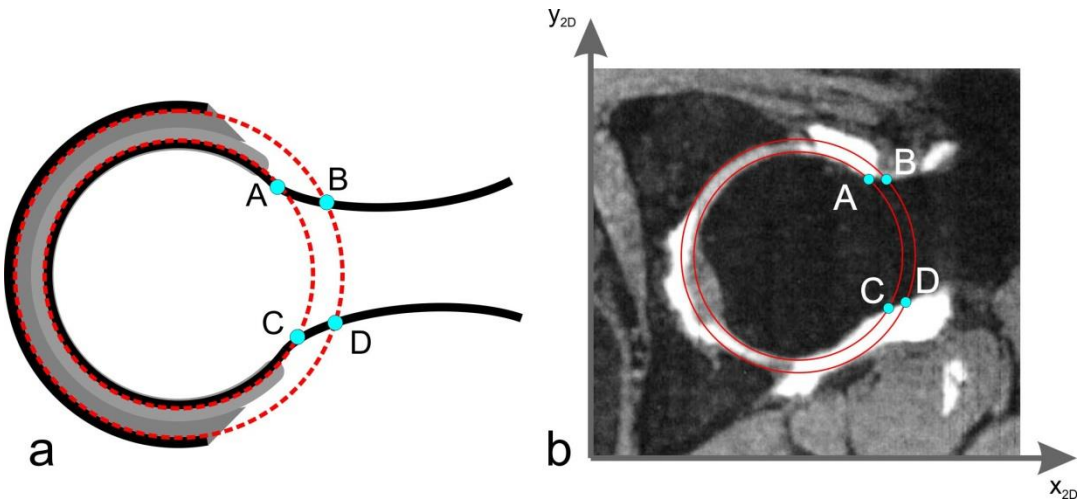

Abb. 14a und b: Punkte des Halsansatzes, die bei der Drehung des Femurs auf den Pfannenrand treffen – Punkt A trifft auf die Spitze des Labrums und Punkt B auf den knöchernen Rand der Pfanne nach Abscherung und Kompression des Labrums. Die Punkte C und D sind die entsprechenden Punkte auf der gegenüber liegenden Seite, die bei einer Drehung in die entgegengesetzte Richtung die Kontaktpunkte darstellen.

2.6 Umrechnung der ermittelten Messpunkte in 3D-Koordinaten

Um die ermittelten Messunkte von Pfannenrand und Halsansatz in einem dreidimensionalen Koordinatensystem darstellen zu können, wurden nun die ermittelten Messwerte in 3D-Koordinaten umgerechnet. Es gibt verschiedene Koordinatensysteme, um die Lage eines Punktes im Raum zu beschreiben. Bei dem hier vorgestellten Verfahren wurden zur Erstellung des Modells zunächst Kugelkoordinaten (räumliche Polarkoordinaten) verwendet, die später in kartesische Koordinaten umgerechnet wurden. Kugelkoordinaten entsprechen dem Koordinatensystem, welches auch in der Geographie zur Lagebeschreibung von Orten (Städten etc.) auf der Erde verwendet wird, und deren Position mithilfe von Längen- und Breitengraden angibt. Verwendet man Kugelkoordinaten in der Geometrie, ist zur vollständigen Ortsbeschreibung eines Punktes neben dem Längengrad (=Meridian) und Breitengrad auch noch der Radius der Kugel erforderlich (Abb. 15).

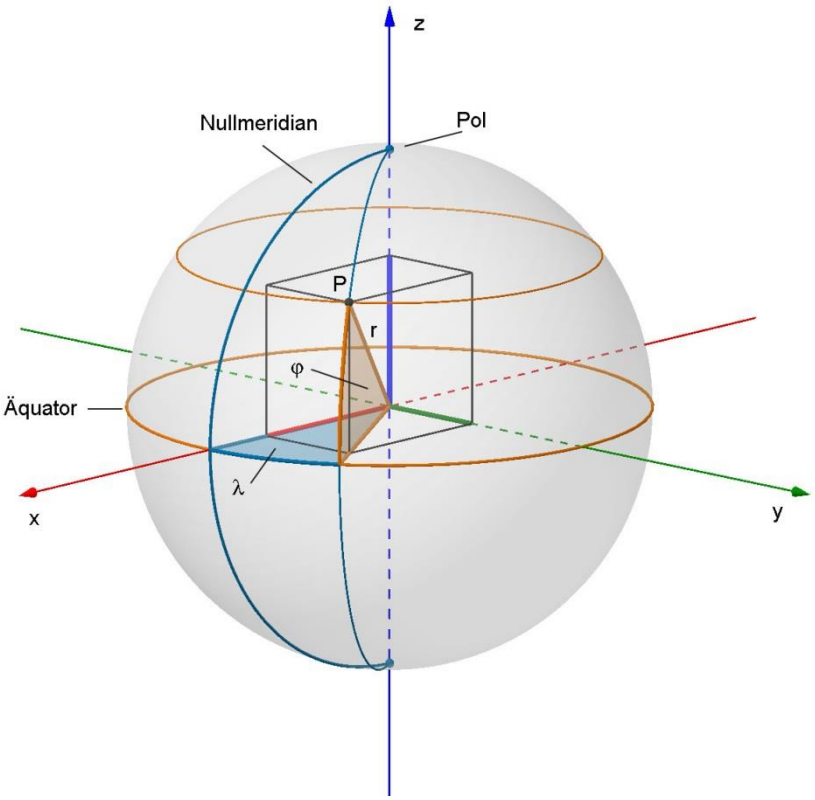

Abb. 15: Darstellung des Punktes P mit kartesischen Koordinaten (x-, y- und z-Koordinate) und Kugelkoordinaten (Längengrad λ, Breitengrad φ und Radius r)

Das kartesische Koordinatensystem hingegen besteht aus drei, aufeinander senkrecht stehenden Achsen, die sich in einem Ursprung schneiden. Die Lage eines Punktes in diesem System wird durch drei Werte, die x-, y- und z-Koordinate, angegeben (Abb. 15). Die Kugelkoordinaten eines Punktes lassen sich in kartesische Koordinaten umrechnen, den Vorgang nennt man Koordinaten-transformation.

2.7 Darstellung des Hüftgelenks in Kugelkoordinaten

Zur dreidimensionalen Darstellung der Messpunkte des Pfannenrandes und des Halsansatzes wurden zunächst die Kugelkoordinaten der Punkte ermittelt. Hierbei war die Polachse des Kugelkoordinatensystems gleich der Drehachse der radialen MRT-Bildserie. Der erste Parameter der Kugelkoordinaten, der Radius, war bereits aus den durchgeführten Messungen bekannt (s.o.). Er entsprach je nach Messpunkt dem ermittelten Radius der Pfanne oder dem des Femurkopfes (s.o.). Die radialen MRT-Bildebenen (Radialebenen) bildeten in dem verwendeten Kugelkoordinatensystem die Meridian(Längengrad-)ebenen. Für die Beschreibung des Hüftgelenks mithilfe von Kugelkoordinaten war es notwendig, den Nullmeridian zu definieren. Es wurde daher vereinbart, dass die Nullmeridianebene diejenige Ebene sei, die durch die Drehachse der Radialserie und die x-Achse aufgespannt wurde. Die x-Achse war Teil des rechtwinkligen Koordinatensystems, das an die Körperachsen angepasst war, und zeigte nach ventral, die y-Achse zeigte nach links lateral und die z-Achse zeigte nach cranial. Der Ursprung des Koordinatensystems war der Mittelpunkt des untersuchten Hüftgelenks (Abb. 16).

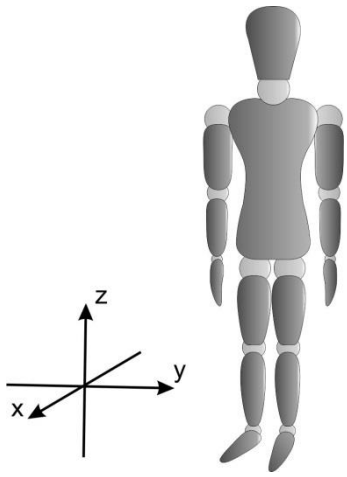

Abb. 16: Ein an den Körperachsen ausgerichtetes kartesisches Koordinatensystem

Der Richtungsvektor $\vec{d}$ der Drehachse und der Richtungsvektor $\vec{x}$ der x-Achse spannten die Nullmeridianebene mit dem Normalenvektor $\vec{n}_M$ auf (Abb. 17).

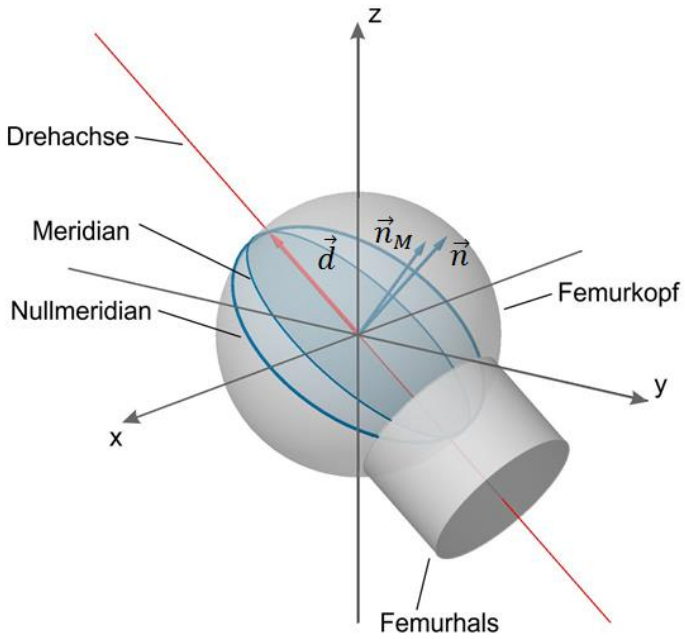

Abb. 17: Schematische Darstellung von Femurkopf/-hals (grau) mit Darstellung der radialen MRT-Bildebenen (blau), welche sich um die Drehachse $\vec{d}$ (rot) drehen. An die Körperachsen angepasstes kartesisches Koordinatensystem (x-, y- und z-Achse) mit Ursprung im Mittelpunkt des Hüftkopfes. Zur Erfassung von Punkten auf der Hüftkopfoberfläche können Kugelkoordinaten verwendet werden, die Polachse entspricht der Drehachse $\vec{d}$ (rot), die Meridiane (=Längengrade) ergeben sich aus den radialen Bildebenen (blau), der Nullmeridian verläuft per Definition durch die positive x-Achse des kartesischen Koordinatensystems. Senkrecht auf jeder Meridianebene steht der zugehörige Normalenvekor $\vec{n}$, der Normalenvektor der Nullmeridianebene wird mit $\vec{n}_M$ bezeichnet. Die Drehachse $\vec{d}$ steht senkrecht auf $\vec{n}$ und $\vec{n}_M$.

Dieser Normalenvektor $\vec{n}_M$ errechnete sich mithilfe des Kreuzproduktes dieser beiden Vektoren $\vec{d}$ und $\vec{x}$.

$$\vec{n}_M = \vec{d} \times \vec{x} = \begin{pmatrix} d_x \\ d_y \\ d_z \end{pmatrix} \times \begin{pmatrix} 1 \\ 0 \\ 0 \end{pmatrix}$$

$$\vec{n}_M = \begin{pmatrix} 0 \\ d_z \\ -d_y \end{pmatrix}$$

Der Winkel zwischen dem Normalenvektor $\vec{n}$ der radialen Ebene und dem Normalenvektor $\vec{n}_M$ der Nullmeridianebene war gleich dem Längengrad der radialen Ebene (Abb. 17).

Verwendete man für beide Vektoren die Einheitsvektoren $\vec{n}_0$ und $\vec{n}_{M0}$ mit der Länge 1, so ließ sich der Längengrad λ der radialen MRT-Bildebene folgendermaßen berechnen:

$$\cos\lambda = \vec{n}_{M0} \cdot \vec{n}_0 = \begin{pmatrix} 0 \\ n_{M0y} \\ n_{M0z} \end{pmatrix} \cdot \begin{pmatrix} n_{0x} \\ n_{0y} \\ n_{0z} \end{pmatrix}$$

$$\lambda = \arccos\,(\,0 + n_{M0y}n_{0y} + n_{M0z}n_{0z}\,)$$

Breitengrade können Werte zwischen -90° und +90° annehmen. Die Berechnung des Breitengrades des Messpunktes erfolgte nun nach folgender Formel (Abb. 18a und b):

$$\Delta x_{2D} = x_{P(2D)} - x_{M(2D)}$$

$$Breitengrad: \quad \varphi_P = arc\sin\left(\frac{\Delta x_{P(2D)}}{r}\right)$$

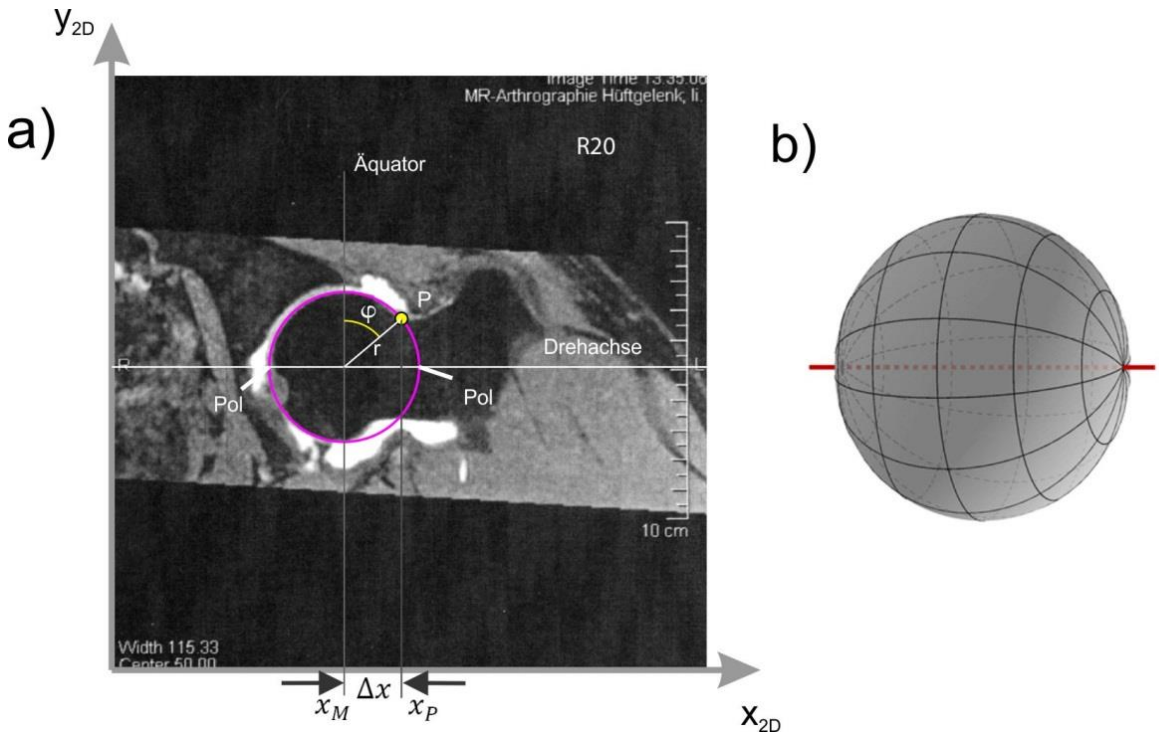

Abb. 18a und b: a) Ermittlung des Breitengrades φ eines Messpunktes P im Kugelkoordinatensystem: Der Breitengrad lässt sich mit Hilfe der Differenz der x-Koordinaten von Messpunkt P und dem Hüftkopfmittelpunkt, durch den die Äquatorlinie verläuft, sowie dem Radius r des Femurkopfes berechnen.
b) Entsprechende schematische Darstellung eines Kugelkoordinatensystems mit Polachse (rot) sowie Längen- und Breitengraden.

Randbemerkung: Die in der Abbildung verwendeten vorläufigen x_{2D}- und y_{2D}-Achsen dienten nur der Messung im zweidimensionalen MRT-Bild und entsprachen nicht der x- und y-Achse im Sinne der Körperachsen.

Für jeden Messpunkt des Pfannenrandes und des Halsansatzes konnte nun die Lage im Raum in Form von Kugelkoordinaten, also mit Radius, Längen- und Breitengrad, angegeben werden.

2.8 Darstellung des Hüftgelenks in kartesischen Koordinaten

Zur Erstellung des Computermodells war es notwendig, die ermittelten Kugelkoordinaten in kartesische Koordinaten umzurechnen. Es wurde ein Koordinatensystem gewählt, bei dem die z-Achse zunächst zugleich Drehachse der radialen MRT-Bildebene war (Abb. 15). Bei der späteren Bearbeitung wurden kartesische Koordinaten wie üblich mit senkrecht stehender Polachse bzw. z-Achse dargestellt. Die Umrechnung geschah nach folgender Formel:

$$x = r \cdot \cos\varphi \cdot \cos\lambda$$

$$y = r \cdot \cos\varphi \cdot \sin\lambda$$

$$z = r \cdot \sin\varphi$$

Bei dieser Umrechnung war zu beachten, dass die Polachse der Kugel zunächst zur z-Achse im kartesischen Koordinatensystem wurde. Punkte mit positiven Breitegraden bekamen positive z-Werte zugewiesen und umgekehrt. Es wurde, würde man das Modell auf die Erdkugel übertragen, die Lage des Nordpols festgelegt. Des Weiteren wurde die Lage des nullten Längengrades, der sogenannte Nullmeridian, festgelegt, dieser verlief von Pol zu Pol und durch die positive x-Achse. Von diesem nullten Längengrad ausgehend wurden die Längengrade, von positiver z-Richtung her betrachtet (bei Übertragung des Modells auf die Erdkugel

vom Nordpol her betrachtet), gegen den Uhrzeigersinn gezählt. Die ersten Längengrade verliefen also zwischen der positiven x-Achse und der positiven y-Achse.

Die so ermittelten Punkte konnten mithilfe des Algebra- und Geometrieprogramms „Geogebra“ (Version 5.0.266.0-3D, International Geogebra Institute, Linz, Austria, www.geogebra.org) in einem kartesischen Koordinatensystem angezeigt werden. Hierbei stand das Modell zunächst noch senkrecht, d.h. die Drehachse der radialen Serie, welche auch der Polachse bzgl. der Kugelkoordinaten entsprach, war identisch mit der z-Achse des kartesischen Koordinatensystem (Abb. 19, Skelettmodell aus [41]).

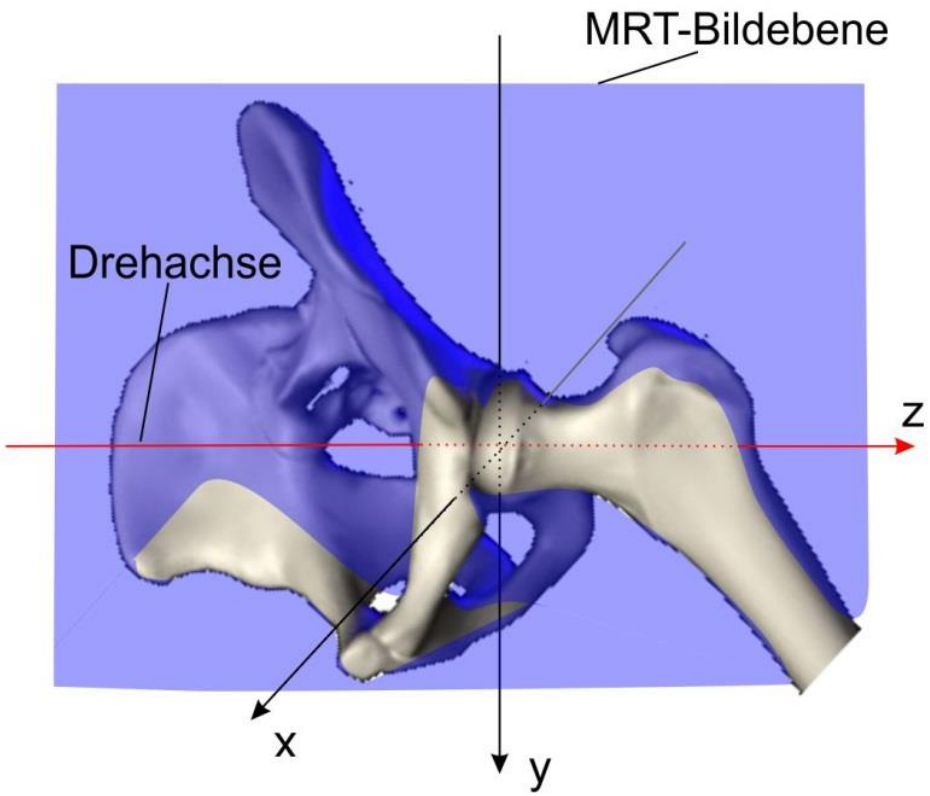

Abb. 19: Lage des Hüftgelenks in einem kartesischen Koordinatensystem, das so gewählt ist, dass sein Ursprung im Mittelpunkt des Femurkopfes liegt und die z-Achse zugleich die Drehachse der radialen MRT-Bildserie ist.

2.9 Ermittlung der Lage der radialen Drehachse im Raum

Ziel des Modells war es, alle ermittelten Messpunkte in einem kartesischen Koordinatensystem darzustellen, dessen Achsen mit denen der Körperachsen übereinstimmen, so dass die Lage des Modells der tatsächlichen Lage des Hüftgelenks bei aufrechter Körperhaltung entsprach. Der Schnittpunkt der Achsen des Koordinatensystems war der Mittelpunkt des vermessenen Hüftgelenks. Per Definition wurde für das hier vorgestellte Computermodell die Lage der Achsen wie folgt gewählt: Die x-Achse verlief in ventro-dorsaler Richtung (ventral=positiv, dorsal=negativ), die y-Achse verlief in lateral-lateraler Richtung (links-lateral=positiv, rechts-lateral=negativ), die z-Achse verlief in cranio-caudaler Richtung (cranial=positiv, caudal=negativ) (Abb. 16). Für die korrekte Ausrichtung des Modells war es notwendig, zunächst die genaue Lage der Drehachse der radialen Serie im Raum zu ermitteln. Die Bilder der coronaren und der axialen MRT-Bildserien orientierten sich an den beiden Hüftgelenken und der Körperlängsachse (Abb. 3) und wurden für die Lage der radialen Drehachse im Raum als Bezugsebenen genommen.

Zunächst wurde die Lage eines beliebigen Einzelbildes der radialen Serie im Raum bestimmt. Betrachtete man ein solches Einzelbild als Ebene im Raum, so konnte diese Ebene durch zwei Vektoren beschrieben werden, die diese Ebene aufspannten. Um zwei Vektoren zu bestimmen, die die Ebene des gewählten radialen Einzelbildes aufspannten, rief man in dem Bildbetrachtungsprogramm das gewählte radiale Bild sowie eine coronare und eine axiale Bildserie nebeneinander auf (welches Bild des Stapels verwendet wurde, war bei der coronaren und axialen Serie nicht von Bedeutung, da die Bildebenen parallel liegen). Dann ließ man sich im coronaren und axialen Bild die sog. Cut-line der radialen Bildebene anzeigen. Hierbei handelte es sich um eine Funktion, die die meisten gängigen radiologischen Bildbetrachtungsprogramme beinhalten, es wurde die Linie angezeigt, in der die radiale Bildebene die betrachtete Bildebene schneidet (Abb. 20a - c).

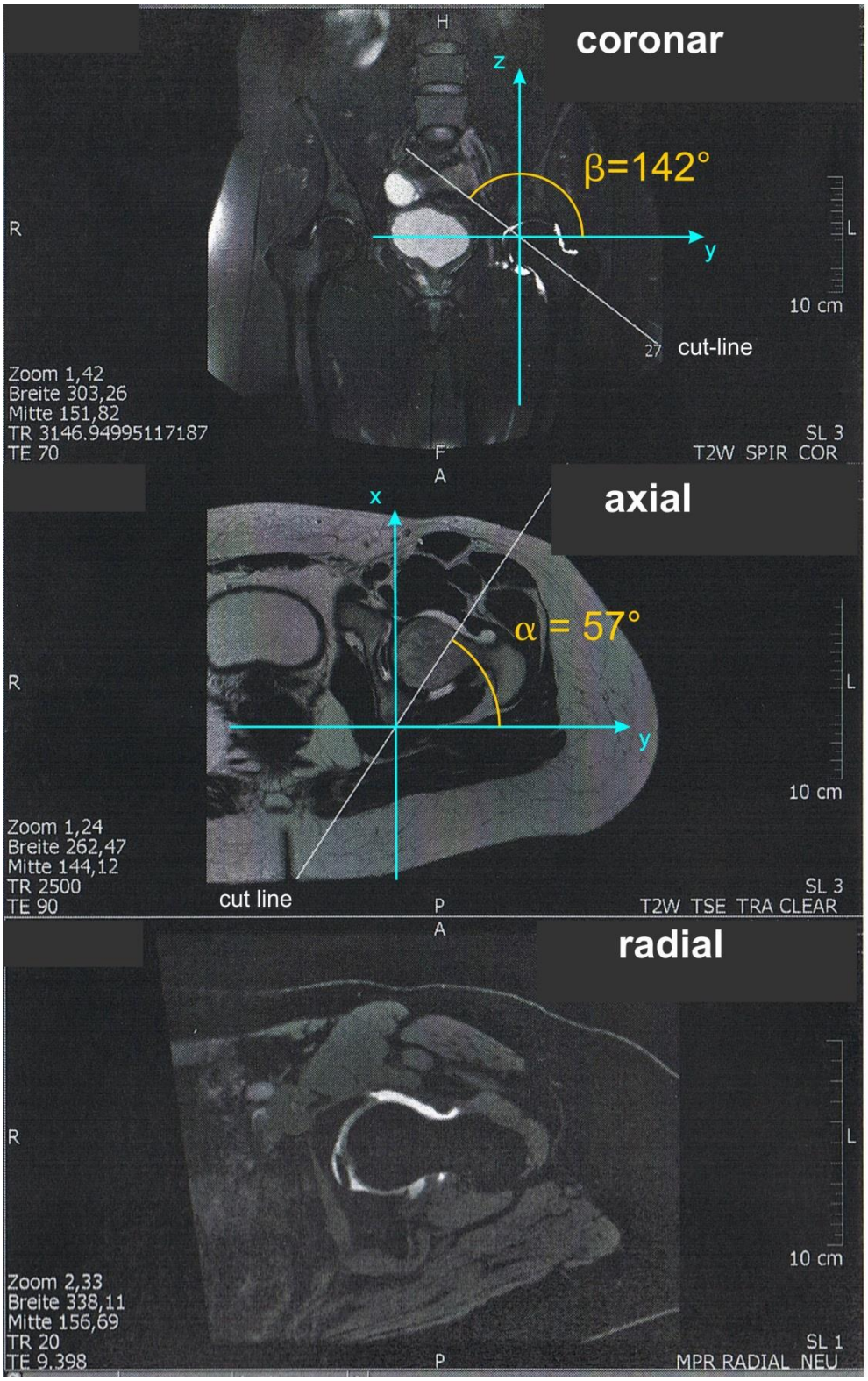

Abb. 20a: Parallele Darstellung der Schnittlinien (cut lines) der radialen Ebene in einem coronaren und einem axialen MRT-Bild; Messung des β-Winkels zwischen cut-line und y-Achse im coronaren Bild sowie Messung des α-Winkels zwischen cut-line und y-Achse im axialen Bild.

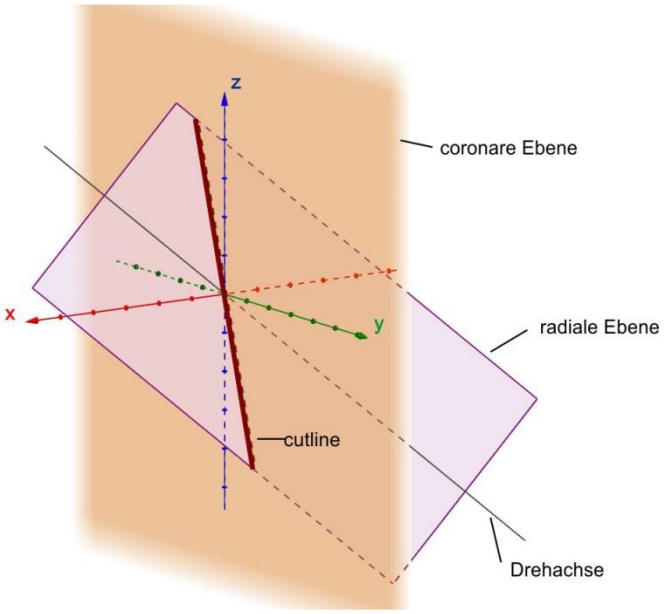

Abb. 20b: Schematische Darstellung einer cut-line (=Schnittgeraden) einer coronaren MRT-Bildebene mit einer radialen MRT-Bildebene

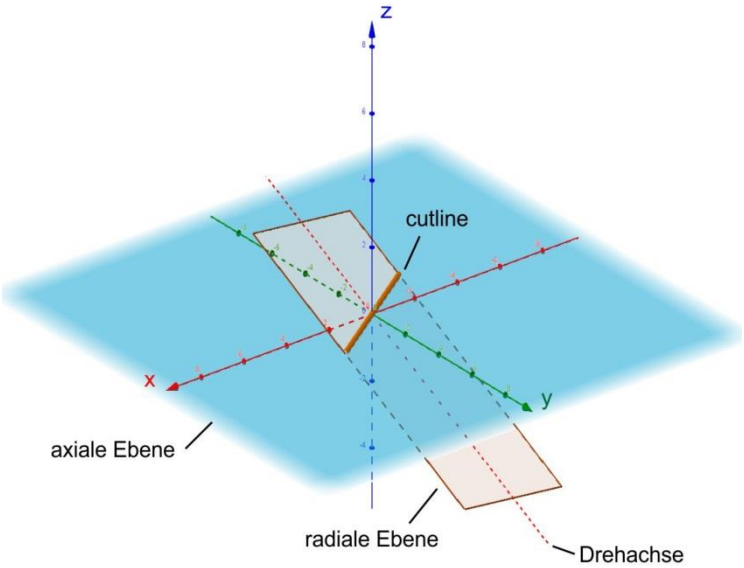

Abb. 20c: Schematische Darstellung einer cut-line (=Schnittgeraden) einer axialen MRT-Bildebene mit einer radialen MRT-Bildebene

Anschließend wurde im coronaren Bild der Winkel β vermessen, den die cut-line mit der positiven y-Achse einschloss, im axialen Bild wurde der Winkel α vermessen, den die cut-line mit der positiven y-Achse einschloss. Aus den ermittelten Winkeln ließen sich die Richtungsvektoren der Schnittgeraden wie folgt berechnen (Abb. 21):

$$\vec{g}_a = \begin{pmatrix} \sin\alpha \\ \cos\alpha \\ 0 \end{pmatrix}$$

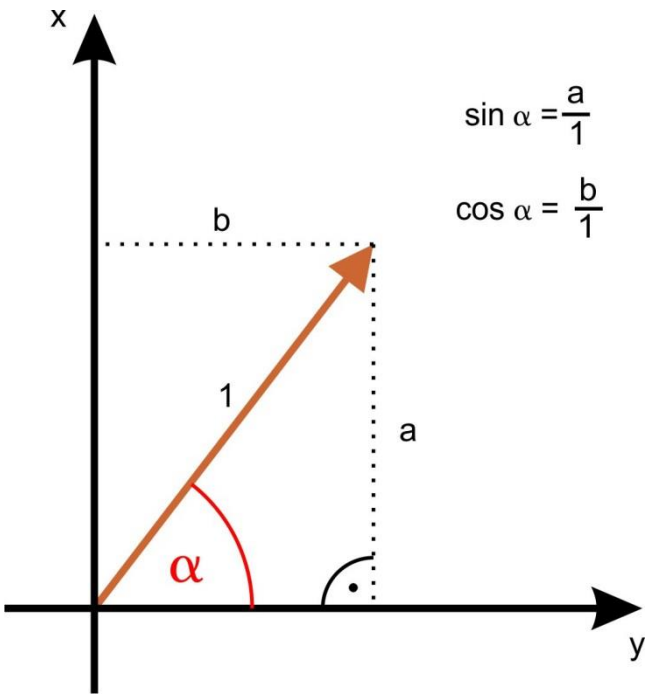

Abb. 21: Berechnung des Richtungsvektors der Schnittgeraden (braun) in der axialen Ebene mithilfe des zuvor ermittelten α-Winkels

Richtungsvektor der Schnittgeraden in der coronaren Ebene:

$$\vec{g}_c = \begin{pmatrix} 0 \\ \cos\beta \\ \sin\beta \end{pmatrix}$$

Die beiden Richtungsvektoren $\vec{g}_a$ und $\vec{g}_c$ spannten die radiale MRT-Bildebene auf. Im Computerprogramm „Geogebra“ wurden diese beiden Vektoren und die Bildebene, die sie aufspannten, dargestellt. Mithilfe dieser beiden Vektoren konnte eine Ebene konstruiert werden, die der Lage des vermessenen radialen MRT-Bildes entsprach. Diesen Vorgang führte man für ein weiteres MRT-Bild durch und ließ sich diese Ebene ebenfalls anzeigen. Das Programm konnte einem dann die Schnittgerade der beiden Ebenen anzeigen, welche der Drehachse der radialen MRT-Bildserie entspricht, durch die alle Bilder dieser Serie verlaufen (Abb. 22).

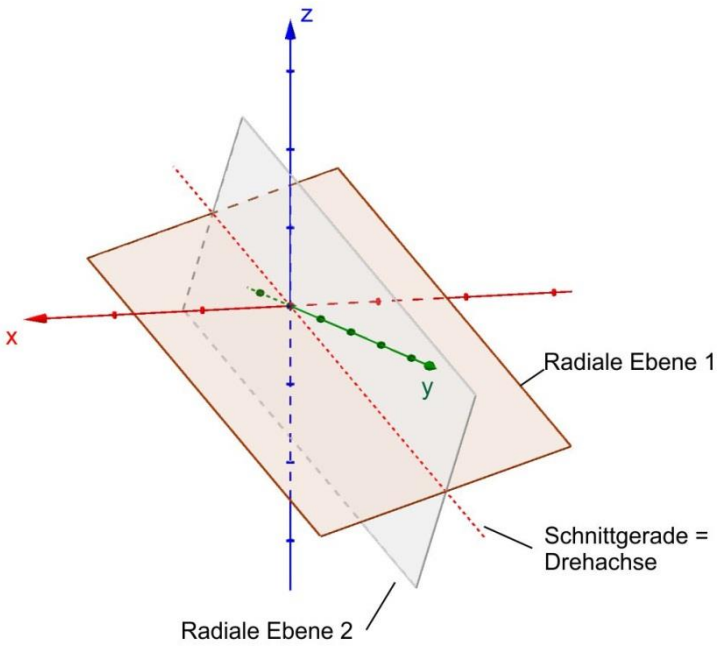

Abb. 22: Die Drehachse der radialen MRT-Bildserie entspricht der Schnittgeraden zwischen zwei radialen Bildebenen.

2.10 Drehung des Computermodells in die korrekte räumliche Lage

Aktuell stand das Computermodell noch senkrecht im kartesischen Koordinatensystem, die radiale Drehachse war gleich der z-Achse. Nun sollte das gesamte Modell so gedreht werden, dass es der korrekten Ausrichtung des Hüftgelenks im Körper entsprach (Abb. 23).

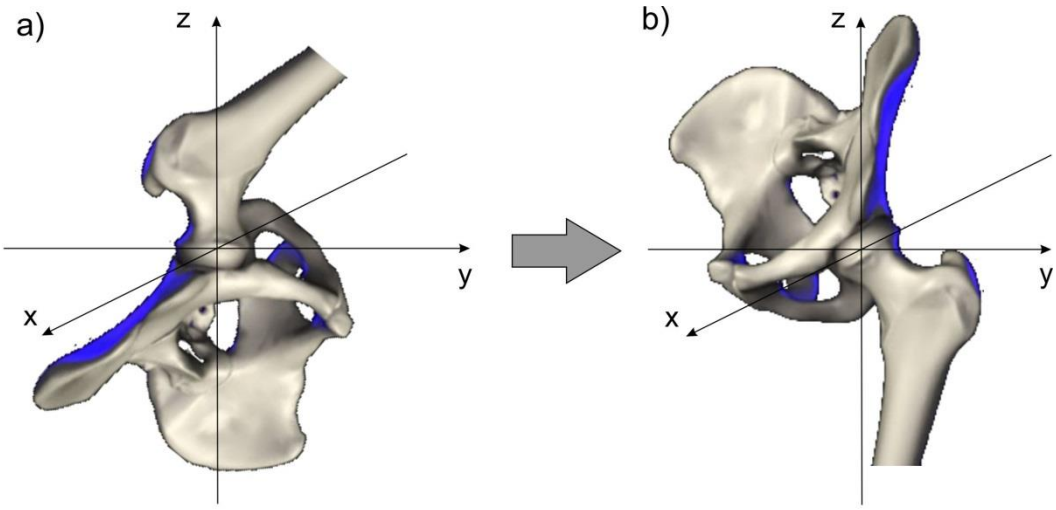

Abb. 23: Hüftgelenk in der Messposition (a), in der die radiale Drehachse gleich der z-Achse des Koordinatensystems ist, und in der gedrehten Position (b), in der die Körperachse in Richtung der z-Achse verläuft. [41]

Für die Berechnung benötigte man den Normaleneinheitsvektor der Nullmeridianebene. Die Nullmeridianebene wurde aufgespannt durch die radiale Drehachse und die x-Achse. In der Ausgangsposition des Modells, in der die Polachse (radiale Drehachse) noch senkrecht stand, also identisch mit der z-Achse war, lag der Normaleneinheitsvektor der Nullmeridianebene $\vec{n}_{MA0}$ noch auf der y-Achse:

$$\vec{n}_{MA0} = \begin{pmatrix} 0 \\ 1 \\ 0 \end{pmatrix}$$

Der entsprechende Normalenvektor in der korrekten räumlichen Position wurde bereits oben berechnet (Punkt 2.7, Darstellung des Hüftgelenks in Kugelkoordinaten), zur Erinnerung:

$$\vec{n}_M = \begin{pmatrix} 0 \\ d_z \\ -d_y \end{pmatrix}$$

Der Normaleneinheitsvektor (also Normalenvektor mit der Länge 1) der Meridianebene $\vec{n}_{M0}$ in der korrekten räumlichen Position berechnete sich nach der Formel:

$$|\vec{a}| = \left| \begin{pmatrix} a_1 \\ a_2 \\ a_3 \end{pmatrix} \right| = \sqrt{\vec{a}^2} = \sqrt{{a_1}^2 + {a_2}^2 + {a_3}^2} \qquad \text{(Betrag eines Vektors)}$$

$\vec{a}_0 = \frac{\vec{a}}{|\vec{a}|}$ Einheitsvektor von $\vec{a}$ mit der Länge (= Betrag) 1.

$$\vec{n}_{M0} = \begin{pmatrix} 0 \\ d_{0z} \Big/ \sqrt{{d_{0z}}^2 + {d_{0y}}^2} \\ -d_{0y} \Big/ \sqrt{{d_{0z}}^2 + {d_{0y}}^2} \end{pmatrix}$$

Ausgehend von der Anfangsposition (Abb. 24a) erfolgte nun die Ausrichtung des Computermodells in zwei Schritten.

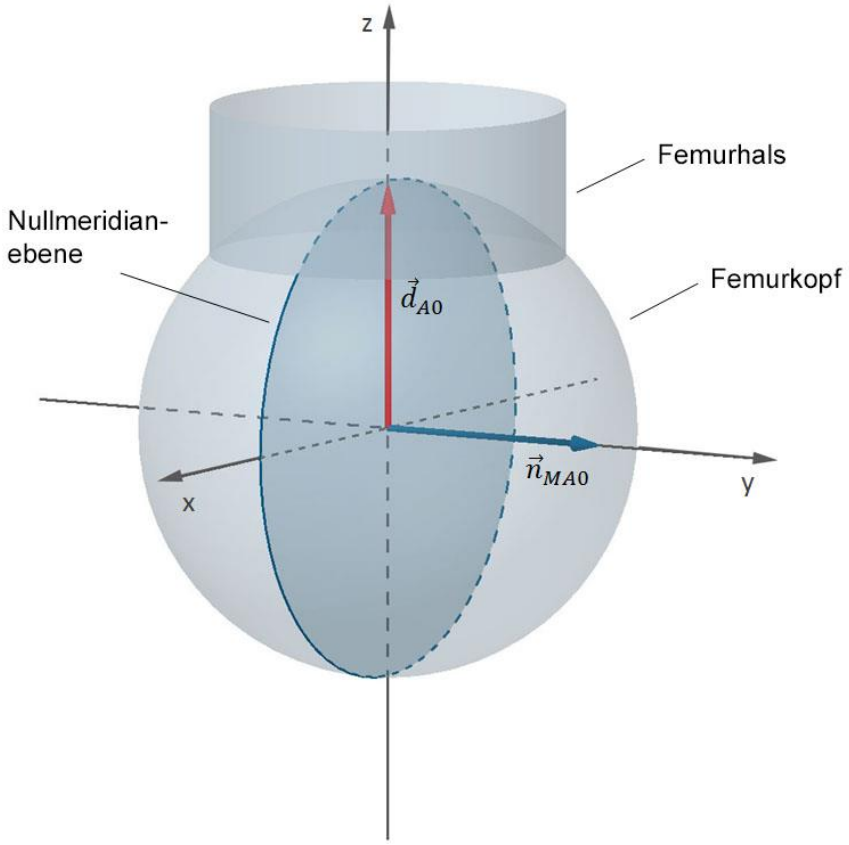

Abb. 24a: Position 1 - Computermodell in der ursprünglichen Messposition mit dem Richtungsvektor $\vec{d}_{A0}$ der Drehachse und mit der Nullmeridianebene und ihrem Normalenvektor $\vec{n}_{MA0}$

Schritt 1:

Im ersten Schritt wurde das Computermodell um die x-Achse gedreht. Der Normaleneinheitsvektor $\vec{n}_{MA0}$ der Nullmeridianebene in der Ausgangsposition wurde dabei in den zuvor ermittelten Normaleneinheitsvektor $\vec{n}_{M0}$ der Nullmeridianebene in der korrekten räumlichen Position überführt (Abb. 24b).

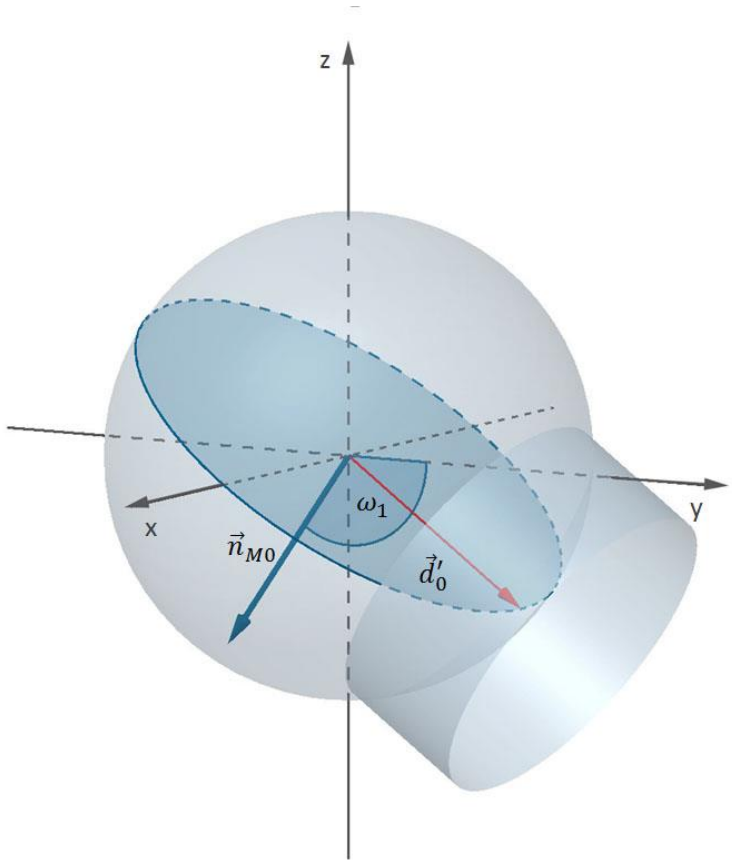

Abb. 24b: Position 2 - Computermodell nach einer Drehung aus der Position 1 heraus um die x-Achse um den Drehwinkel ω_1 zusammen mit den gedrehten Vektoren $\vec{d'}_0$ und $\vec{n}_{M0}$

Der Drehwinkel ω_1 war gleich dem Winkel zwischen diesen beiden Vektoren. Er ergab sich aus deren Skalarprodukt (s.o.).

$$\cos\omega_1 = \vec{n}_{MA0} \cdot \vec{n}_{M0}$$

$$\cos\omega_1 = \begin{pmatrix} 0 \\ 1 \\ 0 \end{pmatrix} \cdot \begin{pmatrix} 0 \\ d_{0z}/\sqrt{{d_{0z}}^2 + {d_{0y}}^2} \\ d_{0z}/\sqrt{{d_{0z}}^2 + {d_{0y}}^2} \end{pmatrix}$$

$$\omega_1 = \arccos\left(d_{0z} / \sqrt{{d_{0z}}^2 + {d_{0y}}^2} \right)$$

Bei dieser Drehung ging der anfängliche Richtungseinheitsvektor $\vec{d}_{A0}$ der radialen Drehachse in den Hilfseinheitsvektor $\vec{d'}_0$ über. (Abb. 24c)

$$\vec{d}_{A0} = \begin{pmatrix} 0 \\ 0 \\ 1 \end{pmatrix} \quad ; \quad \vec{d}'_0 = \begin{pmatrix} 0 \\ d'_{0y} \\ d'_{0z} \end{pmatrix} \quad ; \quad \vec{d}'_0 = \begin{pmatrix} 0 \\ \sin\omega_1 \\ \cos\omega_1 \end{pmatrix}$$

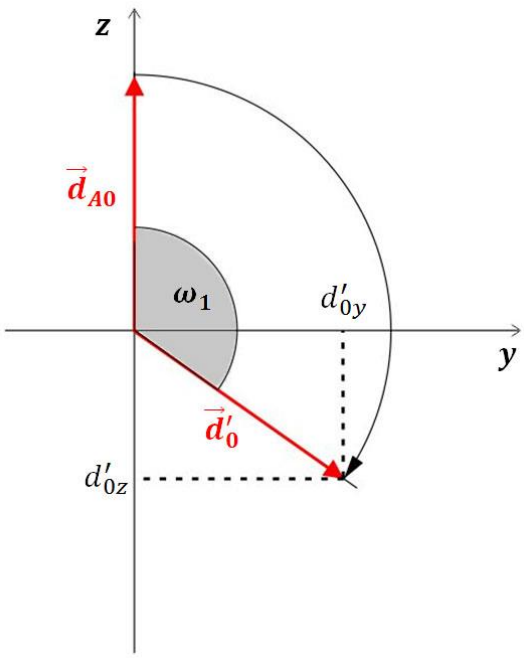

Abb. 24c: Drehung des Computermodells in die korrekte räumliche Lage: Im ersten Schritt wird der Richtungsvektor der Drehachse der radialen MRT-Bildserie von seiner Ausgangsposition $\vec{d}_{A0}$ um die x-Achse um den Winkel ω_1 gedreht und geht in den Hilfsvektor $\vec{d'}_0$ über.

Schritt 2:

Im zweiten Schritt wurde das Computermodell um den Normaleneinheitsvektor der Nullmeridianebene $\vec{n}_{M0}$ gedreht (Abb. 24d).

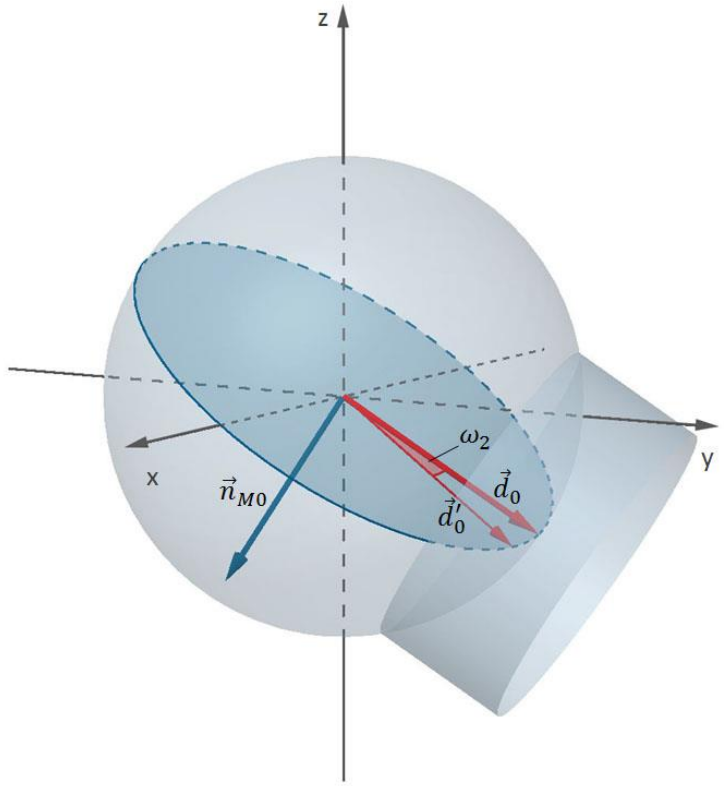

Abb. 24d: Position 3 - Computermodell nach einer Drehung aus der Position 2 heraus um eine Nullpunktsgerade mit dem Richtungsvektor $\vec{n}_{M0}$ um den Drehwinkel ω_2 zusammen mit dem Richtungsvektor $\vec{d}_0$ der Drehachse und dem Vektor $\vec{n}_{M0}$ der Nullmeridianebene in ihren Endpositionen

Der Hilfseinheitsvektor d'_0 ging hierbei in den Richtungseinheitsvektor $\vec{d}_0$ der radialen Drehachse über. Der Drehwinkel ω_2 war gleich dem Winkel zwischen d'_0 und $\vec{d}_0$. Er ergibt sich aus deren Skalarprodukt.

$$\cos\omega_2 = \begin{pmatrix} 0 \\ \sin\omega_1 \\ \cos\omega_1 \end{pmatrix} \cdot \begin{pmatrix} d_{0x} \\ d_{0y} \\ d_{0z} \end{pmatrix}$$

$$\omega_2 = \arccos\left(d_{0y}\sin\omega_1 + d_{0z}\cos\omega_1\right)$$

Entsprechend Schritt 1 und Schritt 2 wurden alle Messpunkte des Pfannenrandes und des Halsansatzes im Computermodell in die korrekte räumliche Position gedreht.

2.11 Auswertung des Computermodells und seine interaktive Anwendung

2.11.1 Bewegungsanalyse

Man erhält auf dem oben beschriebenen Weg ein dreidimensionales Computermodell des vermessenen Pfannenrandes und Halsansatzes in der korrekten räumlichen Ausrichtung (Abb. 25a und b).

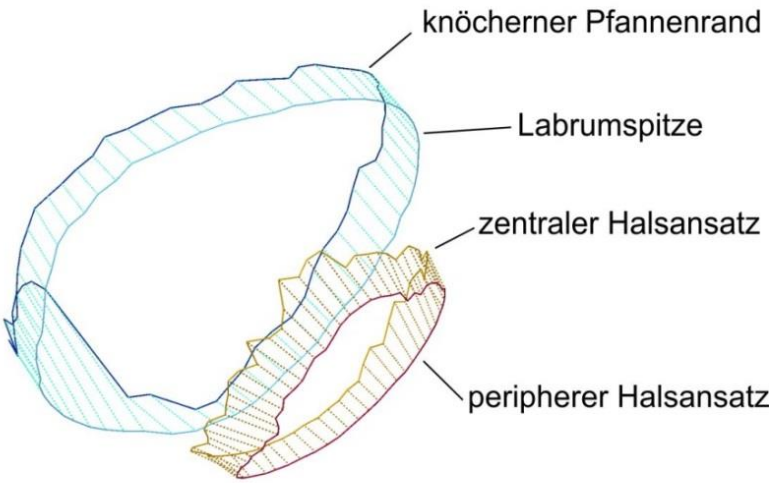

Abb. 25a: Computermodell von Pfannenrand und Halsansatz
ohne Ergänzungen

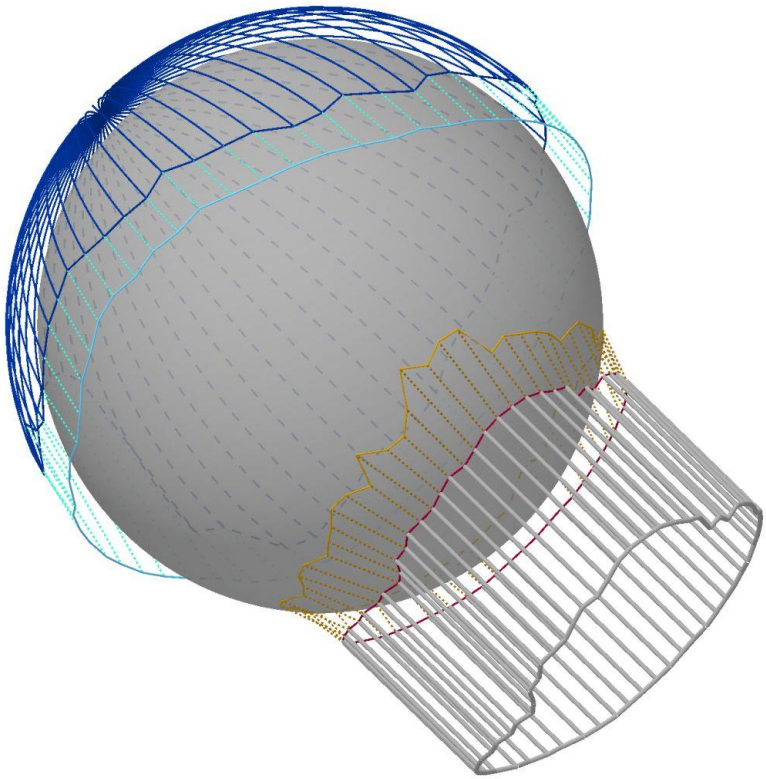

Abb. 25b: Computermodell von Pfannenrand und Halsansatz mit Ergänzungen zur besseren anatomischen Darstellung

Mithilfe des Computerprogrammes „Geogebra“ konnten nun Auswertungen des analysierten Gelenks vorgenommen werden. Mit dem Ziel, eine Bewegungsanalyse durchzuführen, bot es sich an, sich zunächst den drei Hauptbewegungsrichtungen zu widmen, die da wären: Abduktion/Adduktion, Flexion/Extension und Innenrotation/Außenrotation (Abb. 26).

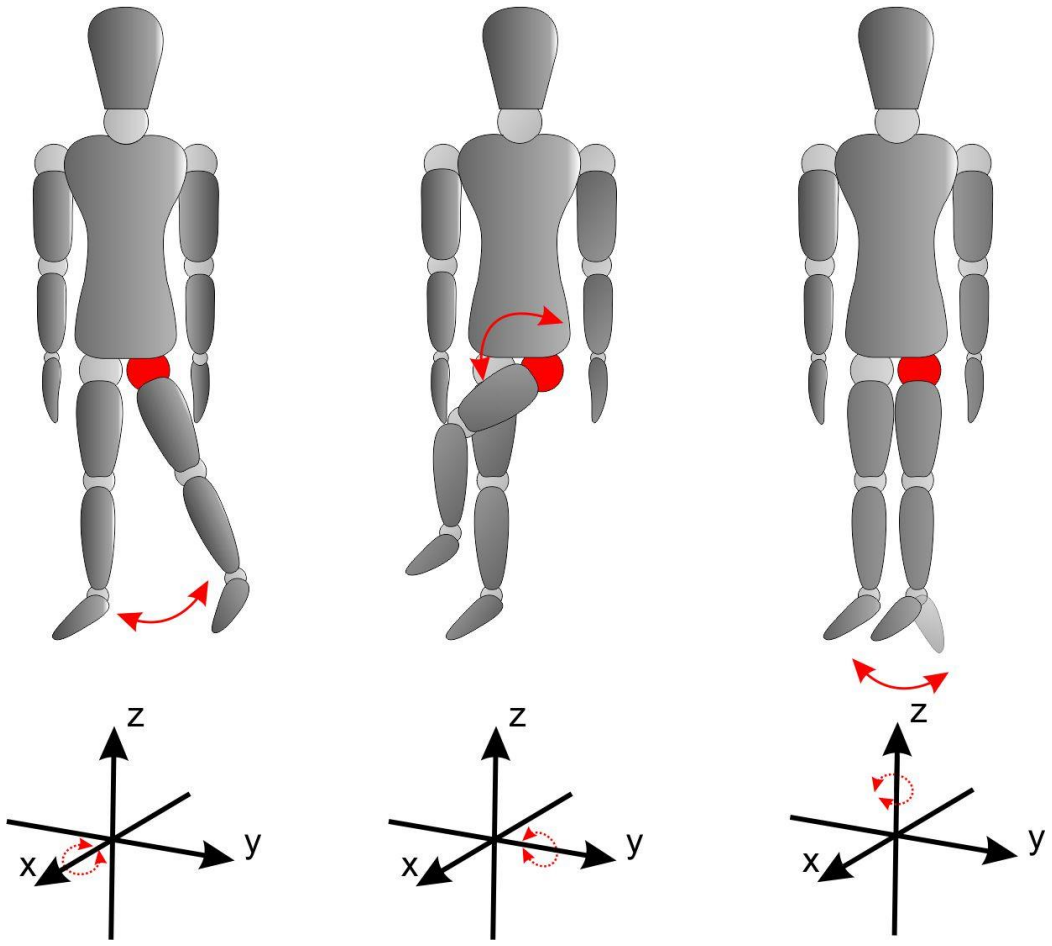

Abb. 26: Die drei Hauptbewegungsrichtungen im Hüftgelenk, von links nach rechts: Abduktion/Adduktion, Flexion/Extension, Innenrotation/Außenrotation

Die Drehachsen für die jeweilige Bewegung entsprachen dabei der x-, y- und z-Achse des Koordinatensystems. Wollte man zum Beispiel eine Flexion oder Extension im Gelenk simulieren, so mussten die vermessenen Punkte des Halsansatzes um die y-Achse gedreht werden. Dies konnte man sehr anschaulich mithilfe eines sogenannten Schiebereglers realisieren, mit dem man die Gradzahl einstellte, um die der Halsansatz gedreht wurde (Abb. 27).

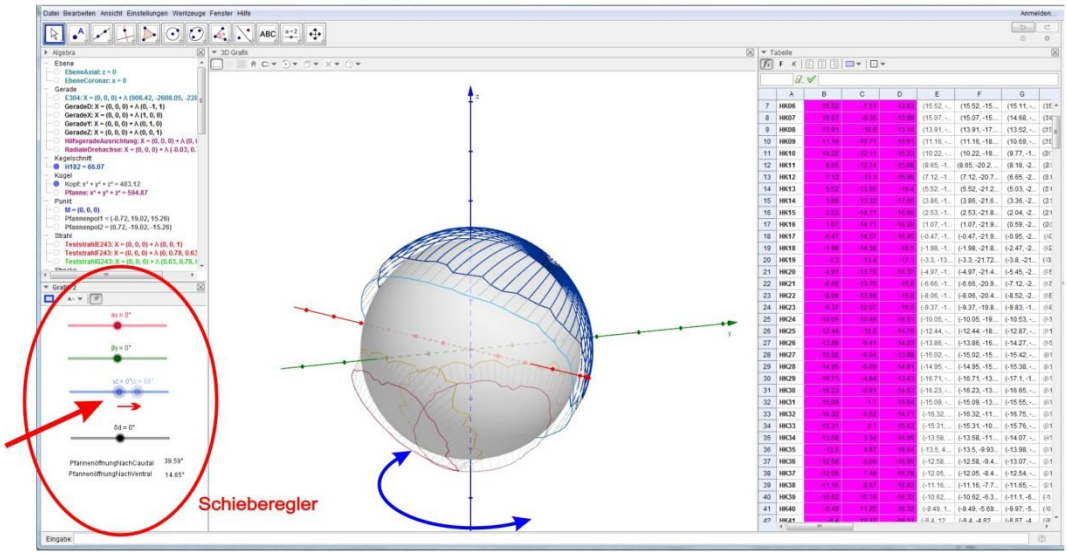

Abb. 27: Interaktive Bewegungsanalyse am 3D-Computermodell - Screenshot des interaktiven 3D-Computermodells im Programm „Geogebra“ mit Darstellung der Schieberegler und einer interaktiven Bewegung, in diesem Fall Rotation des Femurkopfes um die blaue z-Achse (=Innenrotation)

Nun wurde der Halsansatz so lange weitergedreht, bis er in Kontakt mit dem Pfannenrand trat. Die Gradzahl, um die gedreht wurde, ließ sich an dem Schieberegler ablesen. Bezüglich des Pfannenrandes wurden bei dem Messvorgang immer zwei Punkte vermessen, und zwar die Labrumspitze und der knöcherne Pfannenrand. Bezüglich des Halsansatzes wurden ebenfalls immer jeweils zwei Punkte vermessen, und zwar die Stelle des Halsansatzes, wo die Außenkontur des Knochens die Kugelform des Femurkopfes überschreitet, und ein weiterer, im Verhältnis zum Gelenkmittelpunkt weiter peripher gelegener Punkt des Halsansatzes an der Stelle, wo eine imaginäre Fortführung der Gelenkpfanne den Halsansatz schnitt (s.o.). Wurde nun eine Bewegung im Hüftgelenk simuliert, so trat der erste mechanische Konflikt in dem Moment auf, wo der weiter zentral gelegene Messpunkt des Halsansatzes auf die Labrumspitze trifft (Abb. 28a).

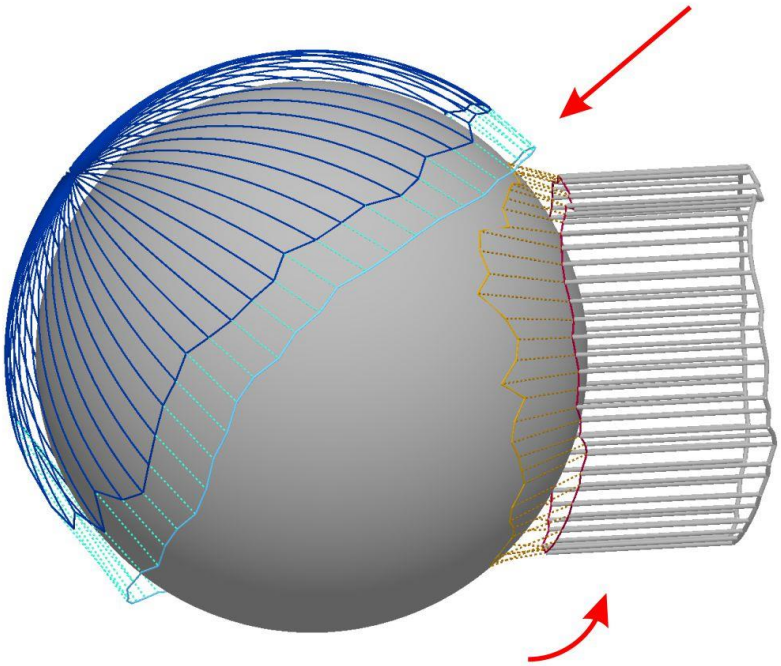

Abb. 28a: Grenze der Drehung des Femurkopfes im Computermodell (min. ROM) - der Halsansatz berührt das Labrum (hellbraune Linie trifft auf hellblaue Linie)

Die Gradzahl der Drehung bis zu dieser Position entsprach der freien, uneingeschränkten Beweglichkeit des Gelenks und wird im Folgenden als minimale ROM (min. ROM) bezeichnet. Da das Labrum jedoch flexibel und komprimierbar ist und auch der Gelenkknorpel bis zu einem gewissen Grad komprimierbar ist, ließe sich die Bewegung mit einem immer größer werdenden Kraftaufwand theoretisch noch weiterführen. Das absolute Ende der Bewegung war theoretisch dann erreicht, wenn der weiter peripher gelegene Punkt des Halsansatzes das Labrum vollständig auf die Dicke „0“ komprimiert hatte (was in der Praxis natürlich nicht möglich ist) und somit direkt an den knöchernen Pfannenrand angrenzte (Abb. 28b).

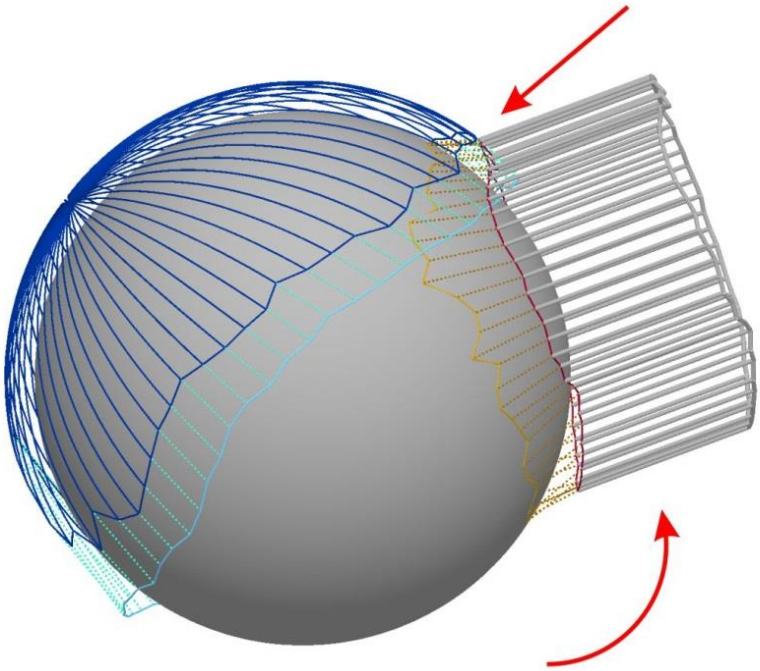

Abb. 28b: Der Halsansatz trifft nach Abscherung und Kompression des Labrums auf den knöchernen Pfannenrand (rote Linie trifft auf dunkelblaue Linie)

Die Gradzahl der Drehung bis zu dieser Position wird im Folgenden als maximale ROM (max. ROM) bezeichnet. Der reale maximale Bewegungsumfang des Gelenks lag, je nach Kraftaufwand und anatomischen Gegebenheiten, zwischen diesen beiden Positionen. Auf diesem Weg wurde der Bewegungsumfang des Gelenks für alle Standarddrehrichtungen ermittelt.

Bei den MRT-Untersuchungen wurde das betroffene Bein zur besseren Darstellung des Femurhalses grundsätzlich in einer vom Patienten maximal tolerierten Innenrotation gelagert. Die Position des Hüftgelenkes auf den ausgewerteten MRT-Bildern entsprach also nicht der Neutral-0-Position. Um diese lagerungsbedingte Ungenauigkeit auszugleichen und künstlich eine geschätzte Neutral-0-Position zu erreichen, wurden für jedes vermessene Gelenk weitere Messreihen durchgeführt. Hierfür wurde am Computermodell diese lagerungsbedingte Innenrotation rückgängig gemacht, indem zunächst eine Außenrotation um 10° bzw. um 20° durchgeführt wurde. Von diesen neuen Ausgangspositionen als geschätzte Neutral-0-Position wurde die ROM des Gelenks erneut bestimmt.

2.11.2 Pfannenöffnungswinkel

Zur weiteren Analyse des vermessen Hüftgelenks, insbesondere in Hinblick auf die sogenannte Pincer-Komponente, wurde der durchschnittliche Pfannenöffnungswinkel des Acetabulums bestimmt. Allgemein kann das Acetabulum den Femurkopf unterschiedlich weit umschließen und hat zusammen mit dem Ligamentum transversum acetabuli im Normalfall etwa die Form einer Halbkugel. Beim femoroacetabulären Impingement vom Pincer-Typ umschliesst das Acetabulum den Femurkopf jedoch noch weiter und schränkt damit den maximalen Bewegungsumfang des Gelenks weiter ein. Um ein Maß für diese Pincer-Komponente zu bekommen, wurde der durchschnittliche Pfannenöffnungswinkel wie folgt bestimmt: Im Computermodell wurde der Winkel gemessen, den zwei gegenüberliegende Pfannenrandpunkte mit dem Gelenkmittelpunkt einschließen (Abb. 8). Dieser Messvorgang wurde für alle Pfannenrandpunktepaare wiederholt und die gemessenen Winkel gemittelt. Die Messung wurde sowohl für die Messpunkte an der Labrumspitze als auch für die Messpunkte des knöchernen Pfannenrandes durchgeführt.

2.11.3 Ausrichtung der Pfannenöffnung

Neben der Größe der Pfannenöffnung spielt auch die räumliche Ausrichtung der Pfannenöffnung eine Rolle. Im Normalfall ist die Pfannenöffnung nach caudal und gering nach ventral (leichte Anteversion) geneigt [39]. Wenn z.B. im Falle einer anlagebedingten Pfannenretroversion die Öffnung jedoch nach dorsal geneigt ist, ist der Bewegungsumfang insbesondere für die Innenrotation und Flexion vermindert. Um die Ausrichtung der Pfannenöffnung beurteilen zu können, wurde daher ein Vektor ermittelt, der die Ausrichtung der Pfanne mit unregelmäßig geformtem Rand beschreibt. Hierzu wurde zunächst ein Hilfsvektor vom Gelenkmittelpunkt zu einem Randpunkt (wahlweise Labrumspitze oder knöcherner Pfannenrand, im Bereich der Incisura acetabuli wurde in beiden Fällen das Ligamentum transversum acetabuli als Randpunkt verwendet) gezogen und ein weiterer Hilfsvektor, ebenfalls vom Gelenkmittelpunkt zu einem daneben liegenden Randpunkt. Von diesen beiden Vektoren wurde das Kreuzprodukt berechnet. Man erhielt auf diesem Weg einen dritten Vektor, welcher auf den beiden ersten Vektoren senkrecht stand (Abb. 29).

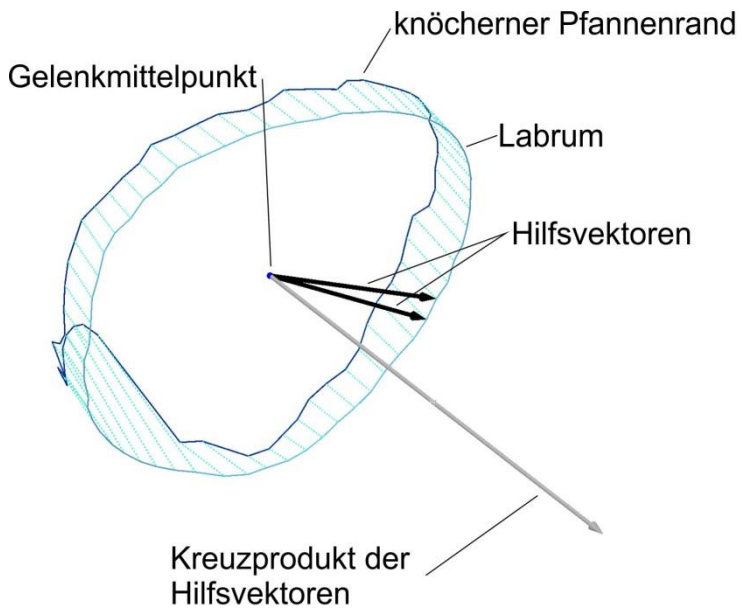

Abb. 29: Hilfsvektoren für die Berechnung der räumlichen Ausrichtung der Pfannenöffnung. Aus dem Kreuzprodukt dieser Hilfsvektoren ergibt sich ein dritter Vektor, der senkrecht auf den beiden Hilfsvektoren steht.

Diesen Vorgang wiederholte man für alle benachbarten Randpunkte und erhielt für jedes benachbarte Punktepaar einen zu dem Teildreieck senkrecht stehenden Vektor. Um diese senkrecht stehenden Vektoren zu mitteln, wurden sie aufaddiert und man erhielt so den gewünschten Richtungsvektor der Pfannenöffnung.

Im Programm „Geogebra“ wurde anschließend der Winkel zwischen diesem Richtungsvektor der Pfannenöffnung und einer axialen Ebene durch den Gelenkmittelpunkt gemessen, der sich ergebende Winkel ist der Caudoversionswinkel. Entsprechend wurde auch der Winkel zwischen dem Richtungsvektor und einer coronaren Ebene durch den Gelenkmittelpunkt gemessen, der Winkel entspricht dem Anteversionswinkel (Abb. 30).

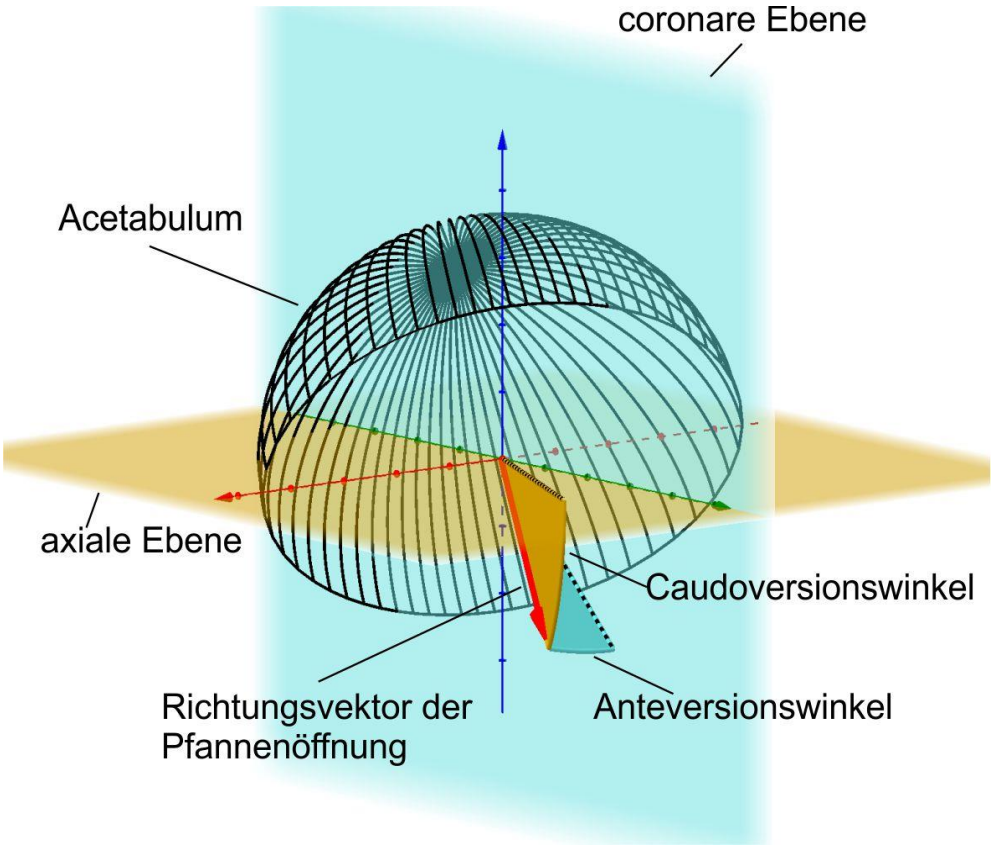

Abb.30: Ausrichtung der Pfannenöffnung (rot) bezüglich der axialen Ebene (Caudoversionswinkel) und der coronaren Ebene (Anteversionswinkel)

3 Ergebnisse

3.1 Interaktives dreidimensionales Computermodell

Mithilfe des hier vorgestellten Verfahrens war es möglich, aus der radialen Bildserie einer MR-Arthrographie eines Hüftgelenkes ein dreidimensionales Computermodell ebendieses Gelenkes zu erstellen und weiter zu analysieren (Abb. 31).

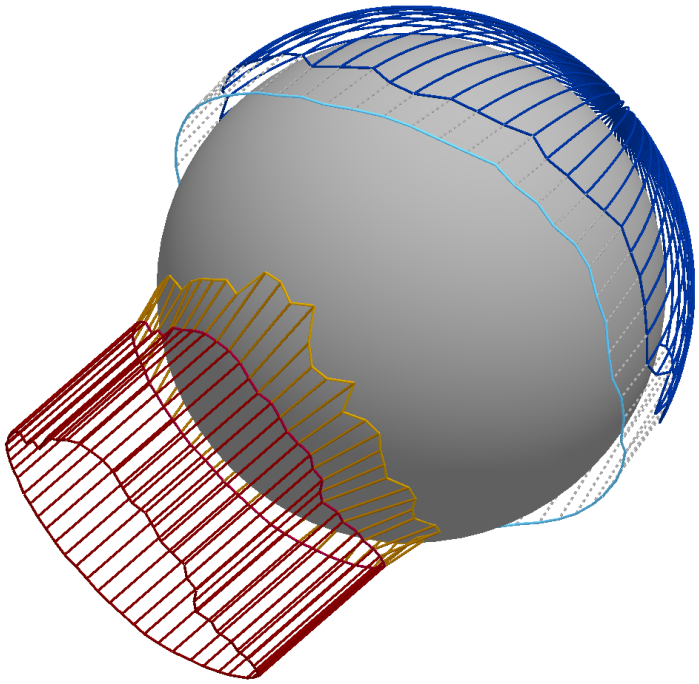

Abb. 31: 3D-Computermodell eines Hüftgelenks, dargestellt sind der knöcherne Pfannenrand (dunkelblau), das Labrum (hellblau), sowie der zentrale und periphere Halsansatz (hellbraun und rot). Zur besseren anatomischen Darstellung schematische Ergänzung des übrigen Acetabulums (dunkelblau), des Femurkopfes (grau) und Verlängerung des Schenkelhalses (rot).

An dem Computermodell konnten interaktiv Gelenkbewegungen in jede beliebige Drehrichtung simuliert werden (Abb. 32).

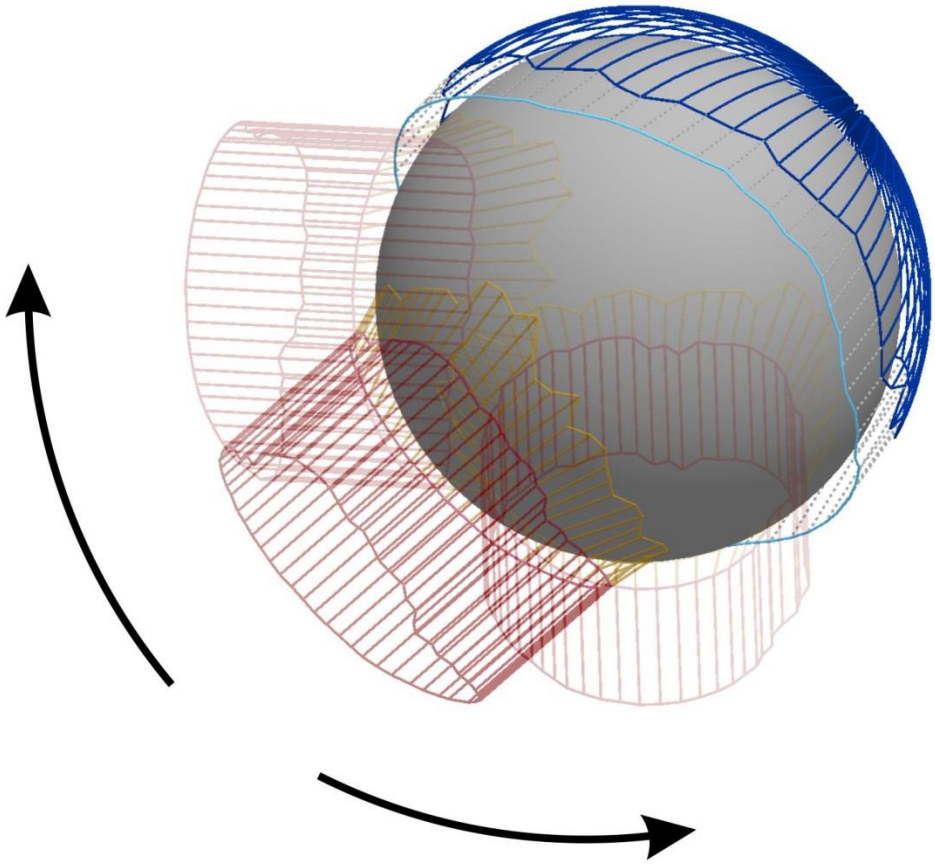

Abb. 32: Bewegungssimulation am Computermodell – Kopf und Hals des Modells können um beliebig wählbare Achsen interaktiv gedreht werden und das Modell von allen Seiten betrachtet werden.

Das Modell konzentrierte sich auf die mechanischen Aspekte des Gelenkes, im Wesentlichen wurden der Pfannenrand und der Ansatz des Femurhalses an den Gelenkkopf abgebildet. Beim Pfannenrand wurde sowohl der knöcherne Rand des Acetabulums als auch die Labrumspitze zusammen mit dem Ligamentum transversum acetabuli dargestellt. Bezüglich des Halsansatzes wurde zum einen der

Bereich dargestellt, an dem die Kugelform des Kopfes überschritten wird. Zum anderen wurde die Stelle des Halsansatzes dargestellt, welche bei maximaler Bewegung den Kontaktpunkt mit dem knöchernen Acetabulumrand bildet (Abb. 25a). Als Maß dafür, wie weit die Pfanne den Hüftkopf umschließt, also für die sogenannte Pincer-Komponente, wurde der durchschnittliche Pfannenöffnungswinkel ermittelt. Dieser wurde durch die Verbindung Pfannenrand (knöchern oder Labrumspitze)-Gelenkmittelpunkt-Pfannenrand eingeschlossen (Abb. 8). Außerdem wurde die Ausrichtung der Pfannenöffnung mit ihren Neigungswinkeln nach ventral bzw. dorsal und nach caudal bestimmt (Abb. 29).

So wurden beispielhaft Computermodelle für vier Patienten erstellt. Es wurden jeweils Pfannenöffnungswinkel und Ausrichtung der Pfanne bestimmt und es wurde durch interaktive Bewegung des Modells eine Bewegungsanalyse zur Bestimmung der ROM gemacht. Mit dem Modell ließen sich Bewegungen um jede beliebig wählbare Drehachse durchführen, in der hier vorgestellten beispielhaften Auswertung wurden für die vier Patienten die aus der Literatur bekannten Standardbewegungen simuliert und verglichen: Flexion/Extension, Abduktion/Adduktion und Innenrotation/Außenrotation. Die Bewegungen wurden jeweils unterteilt in eine minimale ROM und maximale ROM. Als minimale ROM wurde der Bewegungsumfang betrachtet, der ohne jegliche mechanische Beeinträchtigung möglich ist. Trifft der Halsansatz an der Stelle, wo die Kugelform des Kopfes überschritten wird, auf die Labrumspitze, so kommt es zum ersten mechanischen Konflikt, hier endet die minimale ROM. Mit etwas Krafteinsatz ließe sich die Bewegung theoretisch noch etwas fortsetzen, das Labrum würde dann zunächst nach außen hin abgeschert und ggf. komprimiert werden. Als maximale ROM wurde der Moment definiert, in dem der knöcherne Halsansatz auf den knöchernen Pfannenrand trifft. Um die Ergebnisse der Bewegungsanalyse etwas anschaulicher darzustellen, wurde ergänzend zur tabellarischen noch eine graphische Ergebnisdarstellung der min./max. ROM gewählt (Abb. 33).

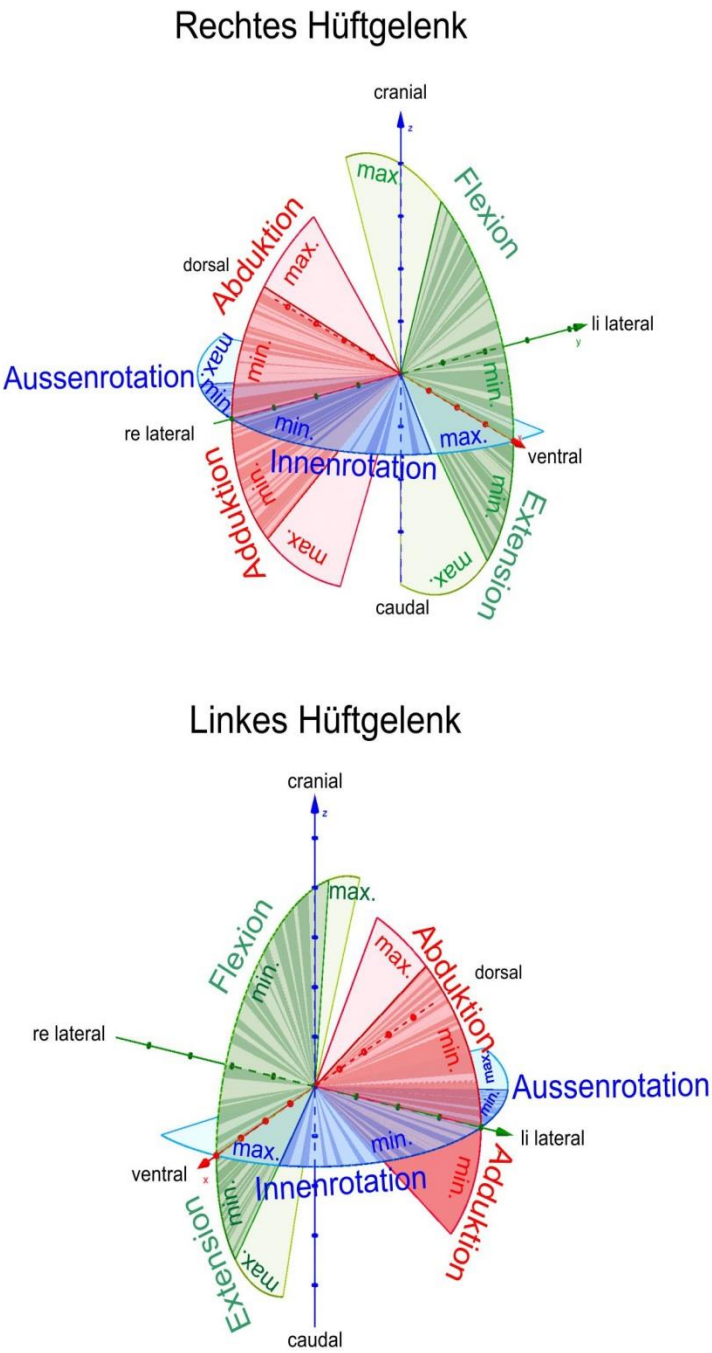

Abb. 33: Erläuternde Darstellung zur graphischen Präsentation der an den Beispielfällen gemessenen ROM

3.2 Beispielfälle

Als Beispielfälle wurden Patienten mit charakteristisch erscheinenden anatomischen Verhältnissen gewählt: Ein Patient mit weitgehend normaler Anatomie, ein Patient mit Pincer-Impingement, ein Patient mit Cam-Impingement und ein Patient mit Hüftgelenksdysplasie. Die Ergebnisse sind in den Tabellen 1a und b zusammengefasst.

Bei Patient 1 mit weitgehend normaler Anatomie war bereits im Computermodell ein relativ harmonisches Verhältnis von Pfanne und Halsansatz zu erkennen, der Halsansatz wirkte rund, wies also keinen Bump auf. In der Bewegungsanalyse war erkennbar, dass eine recht ausgewogene ROM in alle untersuchten Bewegungsrichtungsrichtungen bestand ohne erkennbare gröbere Bewegungseinschränkungen.

Bei Patient 2 mit bestehender Pincer-Problematik war erwartungsgemäß der gemessene Pfannenöffnungswinkel reduziert. Zusätzlich war bei diesem Patienten die Pfannenöffnung im Vergleich zu den anderen Beispielfällen am stärksten nach ventral und caudal ausgerichtet. Aus diesen anatomischen Verhältnissen resultierend war auch die ROM eingeschränkt, dies betraf vor allem die Abduktion und Adduktion, die Extension sowie die Außenrotation.

Bei Patient 3 ließ sich der bereits in den MRT-Bildern abgrenzbare Bump am Computermodell durch eine Entrundung des Halsansatzes erkennen. Der flache Bump stieß bei Bewegungen schnell an die Labrumspitze, ließe sich aber aufgrund seines flachen Verlaufes mit etwas Druck noch weiter in den Gelenkspalt hineinschieben. Dies war erkennbar an der in mehreren Bewegungsrichtungen bestehenden großen Differenz zwischen min. ROM und max. ROM. Insgesamt bestanden aber insbesondere bzgl. der min. ROM, also der freien Beweglichkeit ohne jeden mechanischen Konflikt, deutliche Bewegungseinschränkungen in fast alle Bewegungsrichtungen.

Bei Patient 4 mit bestehender Hüftgelenksdysplasie war der Pfannenöffnungswinkel relativ groß, zusätzlich war die Pfannenöffnung von allen

hier vorgestellten Fällen am wenigsten nach caudal geneigt. Die relativ geringe Caudoversion der Pfanne führt zu einer geringen knöchernen Überdachung des Hüftkopfes. Aus diesen Verhältnissen resultiert eine sehr große ROM bzgl. der Flexion und relativ große ROM bzgl. Abduktion/Adduktion und Innenrotation/Außenrotation.

Zusammenfassend wurden bei allen hier vorgestellten Fällen die für die Gelenkmechanik relevanten anatomischen Besonderheiten qualitativ und quantitativ durch die Analyse des Computermodells und die hiermit interaktiv durchgeführten Messungen der ROM abgebildet. Darüber hinaus konnten die anatomischen Verhältnisse optisch anschaulich am Computermodell präsentiert werden. Durch die interaktive Bewegungssimulation ließen sich für jeden Patienten individuell kritische Bewegungsmomente und die Kontaktpunkte zwischen Halsansatz und Pfannenrand erkennen. Die übersichtliche graphische Ergebnisdarstellung der ROM vermittelte einen schnellen Überblick und ermöglichte eine gute Vergleichbarkeit der ROM zwischen mehreren Patienten.

Patient 1: Normale Anatomie (rechtes Hüftgelenk)

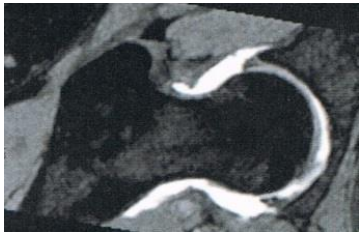

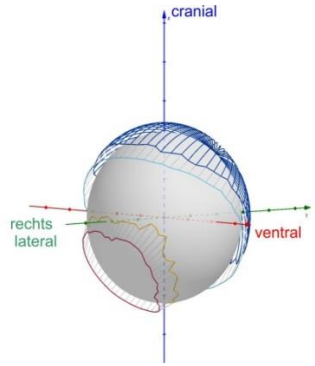

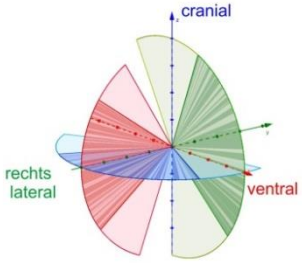

	Min. ROM	Max. ROM
Flexion	69°	119°
Extension	40°	90°
Innenrotation	65°	101°
Außenrotation	26°	61°
Abduktion	36°	59°
Adduktion	38°	69°

Pfannenöffnungs-winkel:
Knöchern: 201,9°
Labrum: 171,7°

Neigung der Pfannenöffnung nach
Caudal: 39,6°
Ventral: 14,7°

Patient 2: Pincer (linkes Hüftgelenk)

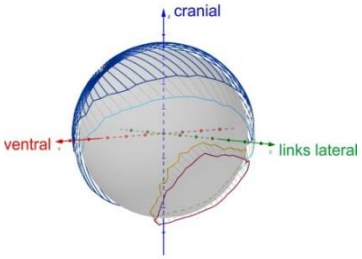

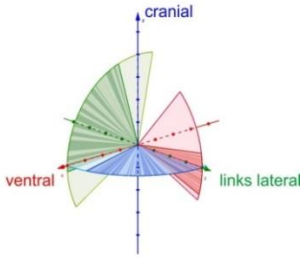

	Min. ROM	Max. ROM
Flexion	74°	102°
Extension	4°	29°
Innenrotation	75°	91°
Außenrotation	4°	34°
Abduktion	9°	49°
Adduktion	18°	22°

Pfannenöffnungs-winkel:
Knöchern: 171,1°
Labrum: 147°

Neigung der Pfannenöffnung nach
Caudal: 45,6°
Ventral: 18,9°

Tabelle 1a: Tabellarische Zusammenfassung der ausgewerteten Beispielfälle 1 und 2

Patient 3: Bump (rechtes Hüftgelenk)

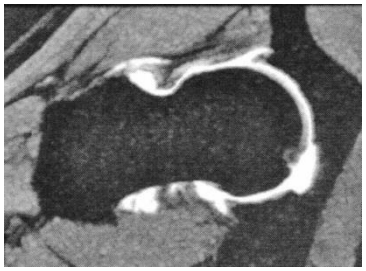

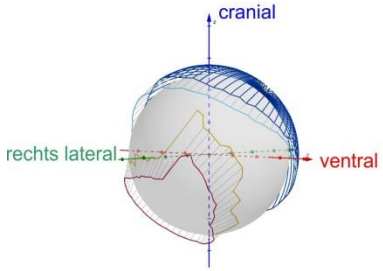

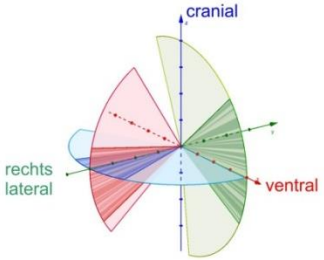

	Min. ROM	Max. ROM
Flexion	42°	112°
Extension	28°	83°
Innenrotation	24°	88°
Außenrotation	16°	62°
Abduktion	48°	68°
Adduktion	32°	40°

Pfannenöffnungs-winkel:
Knöchern: 202,9°
Labrum: 195,6°

Neigung der Pfannenöffnung nach
Caudal: 40,2°
Ventral: 9,3°

Patient 4: Dysplasie (linkes Hüftgelenk)

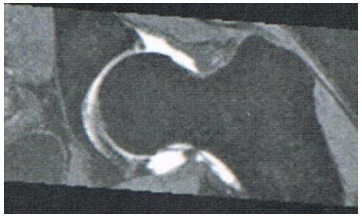

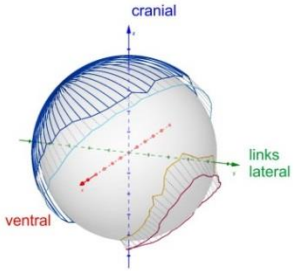

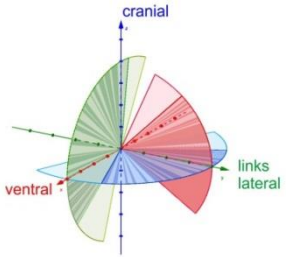

	Min. ROM	Max. ROM
Flexion	98°	117°
Extension	36°	71°
Innenrotation	70°	112°
Außenrotation	28°	59°
Abduktion	48°	68°
Adduktion	35°	35°

Pfannenöffnungs-winkel:
Knöchern: 194,8°
Labrum: 174,4°

Neigung der Pfannenöffnung nach
Caudal: 32,9°
Ventral: 24,2°

Tabelle 1b: Tabellarische Zusammenfassung der ausgewerteten Beispielfälle 3 und 4

4 Diskussion

4.1 Einschränkungen des Modells

Das hier vorgestellte Modell geht von einer perfekten Kugelform von Femurkopf und Acetabulum aus. Eine solche würde die freie Beweglichkeit des Gelenks in alle Richtungen ermöglichen bei gleichzeitig vollständiger Ausnutzung der Gelenkfläche zur möglichst gleichmäßigen Lastübertragung. In einer von Menschik [23] veröffentlichten Studie wird nach genauer Vermessung der Hüftgelenke von 5 Organspendern postuliert, dass Femurkopf und Acetabulum keine Kugelform, sondern eher eine muschelartige Form hätten, wobei die Abweichung von der Kugelform in der Peripherie am größten sei. Eine Untersuchung von Aghayan [1] hat jedoch ergeben, dass die Abweichung von einer perfekten Kugelform vernachlässigbar gering ist. Da eine Bewegungsanalyse für muschelförmige Gelenkflächenkonturen aufgrund der verlagerbaren Position des Drehpunktes des Femurkopfes hochkomplex ist, keine eindeutigen Ergebnisse liefert und die vermuteten Abweichungen bei der Bewegungsanalyse sehr gering sind, gehen die meisten Forschungsarbeiten für mechanische Analysen des Hüftgelenks von einer Kugelform der Gelenkflächen mit daraus resultierend fixer Position des Drehpunktes für den Femurkopf aus [24, 2, 3, 1, 29]. Das Computermodell basiert des Weiteren auf der Annahme, dass die Position des Beckens und damit des Acetabulums im Liegen gleich der Position im Stehen ist. Eine Studie von Ross et al. [31] hat jedoch ergeben, dass die Neigung des Beckens im Liegen und im Stehen, also unter Belastung, nicht identisch ist, sondern gering abweicht. Auch die Tatsache, dass das Becken und damit auch das Acetabulum bei physiologischen Bewegungen, wie z.B. Gehen, nicht starr ist, sondern sich in alle Richtungen mitbewegt, wird außer Acht gelassen. Zu berücksichtigen ist weiterhin, dass die max. ROM lediglich in Bezug auf die knöchernen/knorpeligen Anteile des Hüftgelenks ermittelt wurde. Umgebende Weichteile, wie z.B. Muskeln oder Bänder, welche die ROM weiter einschränken können, wurden nicht berücksichtigt. Die ermittelte ROM stellt also nur eine beschreibende Größe zur

Charakterisierung des Gelenks dar und ist nicht automatisch gleichzusetzen mit der klinisch messbaren ROM unter physiologischen Bedingungen.

Des Weiteren geht das hier vorgestellte Modell davon aus, dass die Drehachse der radialen MRT-Bildserie durch den Gelenkmittelpunkt, also den gemeinsamen Mittelpunkt von Kopf und Pfanne verläuft. Da diese Achse bei der Planung der radialen Bildserie während der MRT-Untersuchung nach Augenmaß festgelegt wird, trifft sie den Gelenkmittelpunkt in der Regel jedoch nicht exakt, sondern verläuft je nach Qualität der Planung mehr oder weniger weit daneben. Hinzu kommt, dass durch die Injektion von Kontrastmittel in das Gelenk der Hüftkopf oft aus der Pfanne herausgedrückt wird und sich daher die Mittelpunkte von Kopf und Pfanne voneinander distanzieren, was ebenfalls dazu beiträgt, dass die radiale Drehachse unter Umständen die Mittelpunkte von Kopf und Pfanne nicht exakt trifft. Für die hier vorgestellten Fälle betrug der Abstand der Drehachse der radialen Bildserie vom Mittelpunkt des Kopfes und der Pfanne zwischen 0,07 mm und 1,7 mm. Dadurch, dass Kopf und Pfanne zunächst getrennt vermessen werden, die Bestimmung der Lage der Messpunkte im Raum zunächst in Form von Kugelkoordinaten im Bezug zum Kugelmittelpunkt stattfand und die Position von Kopf und Pfanne im Computermodell wieder zusammengeführt wird, ist die Verzerrung der Darstellung durch diese systematischen Fehler jedoch zu vernachlässigen.

Bei den hier vorgestellten Beispielfällen, welche aus dem Praxisalltag stammen und die retrospektiv ausgewählt wurden, wurde das Bein des betroffenen Hüftgelenks zur besseren Darstellung des Schenkelhalses in Innenrotation gelagert. Die ermittelte ROM ist also nicht in Bezug zur Neutral-0-Position, sondern von einer bereits bestehenden Innenrotation aus gemessen worden. Theoretisch ließe sich diese Innenrotation im 3D-Computermodell rückgängig machen, indem man bei der Bewegungsanalyse als erstes eine Außenrotation simuliert. Da sich jedoch retrospektiv nicht ermitteln lässt, um wieviel Grad das Bein während der MRT-Untersuchung innenrotiert wurde, kann dieser Wert nur geschätzt werden. Exemplarische ergänzende ROM-Messungen, bei denen das Bein in der

Bewegungssimulation als erstes um 10° bzw. 20° außenrotiert wurde, um nachträglich eine Neutral-0-Stellung zu simulieren, haben zwar erwartungsgemäß etwas andere Messwerte bzgl. der ROM, jedoch keine substantiellen Unterschiede bzgl. der allgemeinen Tauglichkeit des hier vorgestellten Computermodells ergeben.

Außerdem ist zu erwähnen, dass mit dem vorgestellten Modell ausschließlich das sogenannte FAI analysiert werden kann. Weitere Impingementproblematiken, welche in der Umgebung des Hüftgelenks auftreten können, wie z.B. das ischiofemorale Impingement, das anterior inferior iliac spine/subspine Impingement und das iliopsoas Impingement [4] werden nicht mit erfasst.

4.2 Andere Computersimulationsmodelle / Studienlage

In der Vergangenheit wurden zur Bestimmung der ROM von Hüftgelenken überwiegend klinische Messungen entweder visuell oder mithilfe eines Goniometers durchgeführt [12, 7, 35]. Eine neuere Methode ist es, optische/reflektierende Marker auf der Haut oder der Kleidung zu platzieren und mithilfe von optischen Systemen eine Bewegungsanalyse durchzuführen [19]. Ein anderer Ansatz war es, mithilfe von Fotografien genauere Messungen der ROM des Hüftgelenks durchzuführen [17]. All diesen Ansätzen ist gemeinsam, dass sie eine lumbosacrale Mitbewegung des Beckens nicht ausschließen und dass im Falle einer Einschränkung der ROM nicht differenziert werden kann, ob diese Einschränkung im Femur, im Acetabulum oder den angrenzenden Weichteilen begründet ist. In letzter Zeit werden daher zunehmend Systeme entwickelt, welche CT- oder MRT-Schnittbilder als Grundlage nehmen und hieran computerunterstützte Bewegungssimulationen durchführen, um Informationen über die Hüftgelenksmechanik zu gewinnen.

Chang, Kang et al. [6] entwickelten ein Impingement Detection-System auf der Basis von CT-Bildern, mit dem die ROM bestimmt werden kann. Auch Kang,

Sadri et al. [24] entwickelten anhand von CT-/MRT-Bildern ein Computersimulationsmodell, bei dem zunächst ein virtuelles Knochenoberflächenmodell erstellt wird, ein Gelenkmittelpunkt mithilfe eines vorläufigen Bewegungsalgorithmus ermittelt wird und anschließend die maximale ROM bestimmt wird. Arbabi et al. [2] stellten zwei schnelle Detektionssysteme für Gelenkoberflächen vor. Das eine beruht auf einer radialen Raumaufteilung ausgehend vom Gelenkmittelpunkt mit Abstandsmessung zwischen den Oberflächen von Femur und Acetabulum. Das andere Detektionssystem beruht auf der Definition von Oberflächenpunkten mithilfe von Zylinderkoordinaten. Aghayan [1] entwickelte eine Methode zur Visualisierung der Hüfte und Berechnung der ROM des Hüftgelenks auf der Basis von MRT-Bildern. Eine aktuelle Entwicklung hat zu einem virtuellen 3D-Simulationssystem geführt, welches als Grundlage MRT-Bilder benutzt, die aufgrund einer speziellen Technik, dem sogenannten „black-bone-MRT“, eine semiautomatische Segmentierung des Knochens ermöglichen [29].

4.3 Vergleich anderer Computermodelle mit dem hier vorgestellten Modell

Den vorgestellten, bereits bekannten Systemen ist gemeinsam, dass die Datengrundlage, die sie verwenden, auf automatischer Segmentierung von CT- oder MRT-Bildern beruht. Segmentierungssysteme werden im klinischen Alltag insbesondere zur Darstellung von anatomischen Strukturen eingesetzt, welche im Bild hohe Kontrastsprünge im Vergleich zur Umgebung aufweisen, wie z.B. Knochen (CT) oder kontrastierte Gefäßen (CT und MRT), und haben sich hier bewährt. In Bezug auf anatomische Strukturen, welche geringe Kontrastunterschiede zur Umgebung aufweisen, funktionieren sie jedoch allgemein je nach verwendetem Algorithmus und Datengrundlage unterschiedlich gut und erfordern teilweise zeitaufwändige händische Nachkorrekturen durch den Untersucher, um die ausgewählten anatomischen Strukturen im Endbild tatsächlich freizustellen. Bei der Segmentierung der vorgestellten Systeme bleibt das Labrum in aller Regel unberücksichtigt, die ermittelte ROM bezieht sich somit

ausschließlich auf den Knochen-Knochen Kontakt zwischen Femur und Acetabulum. Da das Labrum einer anatomischen Studie [33] zufolge jedoch ca. 22% der acetabulären Gelenkoberfläche stellt, erscheint die Einbeziehung in Bewegungsanalysen des Hüftgelenks bedeutsam zu sein. Wie an den in dieser Arbeit zuvor vorgestellten Beispielen deutlich wird, verändert die Einbeziehung des Labrums erwartungsgemäß die ermittelte ROM teilweise deutlich. Zu diesem Schluss kommen auch Larkin et al. [20], welche unter Ultraschall-Kontrolle eine in-vivo ROM-Analyse unter Mitberücksichtigung des Labrums durchführten.

Durch die vollständige Abbildung aller knöchernen Anteile in anderen Systemen zur ROM-Ermittlung liegen in der Bilddarstellung sehr viele anatomische Informationen vor, die die Erkennung der entscheidenden Strukturen erschweren. So geht z.B. ein Bump fließend in den angrenzenden Kopf und Hals über, ohne dass erkenntlich ist, wo genau die Grenzen verlaufen. In dem hier neu vorgestellten Computermodell ist es gelungen, die Darstellung so zu abstrahieren, dass unnötige Bildinformationen unterdrückt werden und nur für die Gelenkmechanik relevante Strukturen, Halsansatz und Pfannenrand, abgebildet werden. Dadurch werden kritische anatomische Aspekte auf einen Blick erkenntlich und gehen nicht in der Masse der Informationen unter.

Sollen neben der ROM noch weitere Parameter zur Charakterisierung des Hüftgelenkes erhoben werden, wie Flächen-, Winkel- oder Abstandsmessungen, so erfordert dies bei vollautomatischen Computermodellen eine Umprogrammierung der Software. Bei dem hier vorgestellten Modell lassen sich zusätzliche Parameter aufgrund der abstrahierten Darstellung und der einfachen Bedienung des Programms „Geogebra“, welches ursprünglich für den Schulunterricht entwickelt wurde, einfach nachträglich einfügen.

Einer der Vorteile des hier vorgestellten Computermodells ist der geringe technische Aufwand, den es erfordert, ein normaler PC ist für die Erstellung ausreichend. Bezüglich der Software basiert es im Wesentlichen auf dem Programm „Geogebra“, welches für den nichtkommerziellen Gebrauch kostenfrei im Internet verfügbar ist. Bereits durchgeführte MRT-Untersuchungen lassen sich

auch retrospektiv auswerten, sofern eine radiale Bildserie in ausreichender Qualität angefertigt wurde. An bereits erstellten Computermodellen lassen sich bei Bedarf nachträglich neben der ROM noch weitere Parameter erheben. Diese Eigenschaften ermöglichen den breiten Einsatz in weiterer Forschung und je nach Weiterentwicklung auch in klinischer Betreuung von Patienten mit FAI. Durch die vereinfachte Darstellung der für das FAI relevanten Anteile des Hüftgelenks – Pfannenrand und Halsansatz- lassen sich mechanische Probleme auf einen Blick erfassen. Durch die Option, interaktiv Gelenkbewegungen zu simulieren, sind das Ausmaß von Bewegungseinschränkungen und deren Ursachen analysierbar.

4.4 Definitionsschwierigkeiten des FAI und die Notwendigkeit neuer Messsysteme für dieses Krankheitsbild

Das FAI ist in den letzten Jahren ein vielbehandeltes Thema in der Literatur. Im engeren Sinne bezieht man diese Bezeichnung auf Patienten, bei denen anatomische Besonderheiten am Acetabulum und/oder am Halsansatz des Femurs (Pincer bzw. Bump) bestehen und welche aufgrund dieser Besonderheiten eine eingeschränkte ROM haben. Hieraus entsteht wiederum bei Bewegung eine vorzeitige Einklemmung und Schädigung des Labrums, welche kurzfristig zu schmerzhaften Beschwerden und langfristig zu einer Coxarthrose führen kann. Letztlich kann es jedoch auch bei Patienten mit normaler Hüftgelenksmorphologie aufgrund von Extrembewegungen zu einem Impingement kommen [15]. Eine Studie von de Bruin et al. [8] hat ergeben, dass im konventionellen Röntgenbild knöcherne Veränderungen, welche als FAI-Zeichen gelten, auch in der asymptomatischen Bevölkerung eine hohe Prävalenz haben und somit nicht spezifisch sind. Kappe et al. [14] analysierten Röntgenbilder von Patienten mit Verdacht auf FAI, welche im Anschluss operiert wurden. Die Untersuchung ergab keine Korrelation zwischen irgendeinem Röntgenzeichen und dem Vorhandensein bzw. Ausmaß einer Labrumläsion außer einer Osteoarthritis-Klassifikation. Die einzigen radiologischen Messwerte, welche sich zur Charakterisierung des FAI etabliert haben, sind der α-Winkel und das Kopf-Hals-Offset bzw. die Offset-Ratio

(Abb. 4 und 5) [39]. Jedoch wurde auch beim α-Winkel eine große Überlappung zwischen Patienten mit klinischen Zeichen eines FAI und einer asymptomatischen Vergleichsgruppe gefunden [37]. Natürlich gibt es in der Röntgendiagnostik zahlreiche weitere Messverfahren, die sich auf das Hüftgelenk beziehen, aber all diesen Messverfahren ist gemeinsam, dass sie für andere Fragestellungen bzw. Krankheitsbilder entwickelt wurden und die mechanische Problematik beim FAI nur teilweise widerspiegeln. Eine der Grundüberlegungen zu Beginn dieser Arbeit war es daher, bessere Messgrößen zu finden, um die anatomischen Besonderheiten, die zum FAI führen, vollständiger zu erfassen. Eine weitere Feststellung war, dass durch CT- und MRT-Untersuchungen dreidimensionale Informationen über das untersuchte Hüftgelenk vorliegen, Messungen bisher jedoch in der Regel nur zweidimensional, nämlich auf Röntgenbildern oder auf Einzelbildern einer CT- / MRT-Serie, durchgeführt werden. Dadurch gehen Informationen verloren, die eigentlich zur Verfügung stehen.

Eine genauere Analyse der Mechanik des Hüftgelenkes mit spezifischeren Messparametern als die bisher angewendeten, ist hilfreich, um diejenigen Patienten mit FAI zu identifizieren, die von einer Operation profitieren, die OP-Indikation zu unterstützen und postoperativ zu kontrollieren, ob das OP-Ziel - eine Verbesserung der Gelenkmechanik mit Erhöhung der ROM - erreicht wurde. Langfristig könnten hierdurch evtl. der arthrosebedingte Krankenstand und die Zahl der eingesetzten Hüft-Totalendoprothesen reduziert und dadurch unter anderem auch Kosten für das Gesundheitssystem gesenkt werden [27, 30, 13]. Auch Screeninguntersuchungen, insbesondere von Risikogruppen wie z.B. junge Athleten bestimmter Sportarten [21], sind denkbar, um frühzeitig auf Probleme reagieren zu können, sei es durch konservative Behandlung, Operation oder Sportverzicht. Dies scheint insbesondere von Interesse, da es Hinweise gibt, dass sportliche Belastung für ein FAI prädisponiert [18].

4.5 Die Hüftgelenksmechanik beeinflussende anatomische Strukturen

Grundsätzlich kann ein Gelenk als mechanisches System verstanden werden, welches sich aus mehreren Teilkomponenten zusammensetzt. Anatomische Besonderheiten an Femur und Acetabulum können sich bzgl. ihrer Auswirkung auf die Mechanik gegenseitig verstärken oder abschwächen. So kann ein Bump am Halsansatz die ROM grundsätzlich einschränken, diese Einschränkung kann jedoch z.B. durch eine Dysplasie des Acetabulums ausgeglichen werden, so dass letztlich eine normale ROM resultiert. Würde statt der Dysplasie ein Pincer vorliegen, würde die Auswirkung des Bumps hingegen verstärkt, so dass auch ein kleiner Bump schon große Auswirkungen auf die ROM haben kann. Daher ist es notwendig, bei der Ermittlung der ROM den Femur und das Acetabulum gemeinsam zu betrachten. Ist die ermittelte ROM erniedrigt, ist die genauere Analyse der Einzelkomponenten des Systems, also Femur und Acetabulum, notwendig, um zu erkennen, wo die Ursache für die Bewegungseinschränkung liegt. Bzgl. des Femurs ist in erster Linie ein eventuell vorhandener Bump von Interesse. Mithilfe des hier vorgestellten Computermodells kann eine interaktive Bewegungsanalyse durchgeführt werden, um zu bestimmen, ob ein Bump für die Bewegungseinschränkung verantwortlich ist und sich eine Resektion lohnt oder die Ursache der Problematik evtl. doch woanders zu suchen ist. Aber auch andere Parameter des Halsansatzes sind von Interesse, z.B. die Lokalisation betreffend. Setzt der Hals eher caudal oder eher lateral an? Neben interindividuellen Unterschieden ist hier zu beachten, dass sich der CCD-Winkel im Laufe des Lebens verändert [39], der Halsansatz mit zunehmendem Alter also von caudal nach lateral „wandert“, sich dadurch also auch mutmaßlich die ROM verändert. Des Weiteren kann der Halsansatz je nach Antetorsion des Schenkelhalses weiter dorsal oder weiter lateral liegen, auch dies beeinflusst die ROM.

Bzgl. des Acetabulums sind in Hinblick auf das FAI zwei Faktoren von besonderem Interesse:

a) Wie weit umfasst das Acetabulum den Femurkopf? Dieser Faktor wird durch den hier vorgestellten Pfannenöffnungswinkel beantwortet.

b) In welche Richtung zeigt die Pfannenöffnung?

Eine Retroversion des Acetabulums ist als mögliche Ursache einer Impingementproblematik bekannt [14]. Doch auch die Neigung der Gelenkpfanne nach caudal (Caudoversion) ist in Hinblick auf das FAI von Relevanz. Das Hüftgelenk muss grundsätzlich zwei Funktionen gewährleisten: Die Kraft- oder Lastübertragung und die Bewegung [22]. Bezüglich der Beweglichkeit sind manche Bewegungen von größerer Bedeutung als andere. Beim Menschen steht hier an erster Stelle die Flexion, welche es u.a. ermöglicht, weite Schritte zu machen, zu sitzen, sich im Stehen zu bücken. Würde die Acetabulumsöffnung statt nach schräg caudal nach streng lateral zeigen, wäre eine Flexion des Femurs theoretisch um 360° möglich. Allerdings hätte das Gelenk dann nur eine geringe mechanische Stabilität, eine Luxation des Femurkopfes nach cranial hin wäre wahrscheinlich. Im Falle des anderen Extrems, wenn die Pfanne komplett nach caudal zeigt, hätte das Gelenk eine hohe mechanische Stabilität, eine Luxation wäre extrem unwahrscheinlich. Allerdings wäre die Beweglichkeit dann insbesondere in Hinblick auf die Flexion eingeschränkt. Die Öffnung des Acetabulums geht beim Menschen nach schräg unten und stellt somit einen Kompromiss zwischen Beweglichkeit und mechanischer Stabilität dar (Abb. 34).

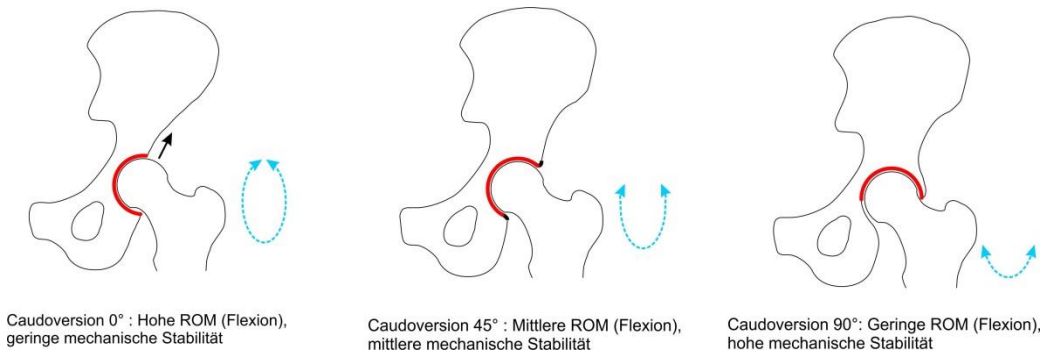

Abb. 34: Auswirkung der Caudoversion des Acetabulums auf die ROM bzgl. Flexion und auf die mechanische Stabilität des Gelenks hinsichtlich Luxation

Anatomisch wird die ROM im Hüftgelenk bzgl. der Flexion noch zusätzlich durch die Anteversion des Acetabulums und die Antetorsion des Schenkelhalses mit daraus resultierend etwas dorsal am Femurkopf befindlichem Halsansatz vergrößert. All diese Gesichtspunkte lassen sich mit dem 3D-Computermodell analysieren und zum FAI in Beziehung setzen.

4.6 Aussicht

Mit dem hier vorgestellten Computermodell existiert bereits jetzt ein Werkzeug, welches im klinischen Einsatz hilfreich sein kann. Durch die optische Darstellung und die Möglichkeit der interaktiven Bewegungssimulation ist für den Operateur anschaulich, „wo das Problem liegt“ und wieviel am Pfannenrand und/oder am Halsansatz reseziert werden muss bzw. kann. Eine postoperative Kontrolle ermöglicht ein Feedback bzgl. des Operationserfolges. Als Fernaussicht sind computerassistierte Operationen denkbar, bei denen präoperativ anhand eines Computermodells eine dreidimensionale Zielkontur des Acetabulumrandes oder des Halsansatzes geplant wird, welche dann intraoperativ mit Computerunterstützung herausgearbeitet wird.

Zur genaueren Analyse der mechanischen Problematik beim FAI ist weitere Forschung notwendig. Da sich bisherige Studien bzgl. der ROM des Hüftgelenkes meist auf klinische Untersuchungen, Goniometermessungen oder Untersuchungen mit optischen Systemen stützen, wäre zunächst eine Studie mit asymptomatischen Teilnehmern notwendig, um eine Vergleichsgruppe zu haben und Normwerte zu erstellen. Neben den hier vorgestellten Parametern (ROM, Pfannenöffnungswinkel und Pfannenausrichtung) sind zahlreiche weitere Parameter denkbar, welche mithilfe des vorgestellten Computermodells weiter analysiert werden könnten. Die Analyse solcher Parameter auf ihren klinischen Nutzen hin wäre ein möglicher Gegenstand weiterer Forschung.

5 Zusammenfassung

Das FAI ist ein Krankheitsbild, dessen pathomechanisches Konzept auf einer Behinderung der Gelenkmechanik aufgrund besonderer knöcherner anatomischer Verhältnisse beruht. Das hier vorgestellte Verfahren ermöglicht es, mit technisch einfachen Voraussetzungen aus den Bildern der radialen Serie einer MR-Hüftgelenksarthrographie ein interaktiv bewegliches dreidimensionales Computermodell des Hüftgelenkes zu erstellen und die Gelenkmechanik zu analysieren. Anhand dieses Modells kann die ROM des Gelenks in jede beliebige Richtung bestimmt werden, wobei im Gegensatz zu vielen bereits existierenden Verfahren das Labrum bei der Bewegungsanalyse mit berücksichtigt wird. Die graphische Darstellungsart des Computermodells ermöglicht es darüber hinaus, auch weitere, für die Gelenkmechanik relevante, anatomische Faktoren zu messen und quantitativ zu erfassen. In Hinblick auf das Krankheitsbild FAI wurde der Pfannenöffnungswinkel eingeführt, um eine bessere Messgröße für das Ausmaß einer Pincerkomponente zu haben. Zusätzlich wurde in dem dreidimensionalen Computermodell die genaue Ausrichtung der Pfannenöffnung ermittelt, welche neben der Ante-/Retroversion auch die Caudoversion mitberücksichtigt. In den vorgestellten Beispielfällen spiegelten sich die anatomischen Veränderungen in den erhobenen Messdaten wieder. Neben den Messmöglichkeiten bietet bereits die optische dreidimensionale Darstellung des Modells viele Vorteile für die Diagnostik und Therapie von Patienten mit FAI. Die Größe und die genaue Lokalisation eines Bumps oder auch das Vorhandensein und Ausmaß einer Pincerkomponente sind gut einschätzbar, das Computermodell kann somit eine wichtige Orientierungshilfe für den Operateur vor einer Bump- oder Pincerreduktion darstellen. Postoperativ kann mithilfe des Modells kontrolliert werden, ob das OP-Ziel – die ROM zu vergrößern und damit die Impingementproblematik zu beseitigen – erreicht wurde. Als Zukunftsperspektive ist eine computerunterstützte OP-Planung denkbar, mithilfe derer präoperativ anhand eines Computermodells ermittelt wird, an welcher Stelle und wieviel vom

Knochen reseziert werden muss, um eine bestimmte ROM zu erreichen. Je nach weiterer technischer Entwicklung sind auch computerassistierte Operationen denkbar, die auf einem präoperativ erstellten Gelenkmodell basieren.

Aufgrund seiner zahlreichen Analysemöglichkeiten liefert das Computermodell die Grundlage und Ansatzpunkte für weitere Forschung und Entwicklung. In Hinblick auf das FAI kann es bei der Beantwortung der Frage hilfreich sein, welche Patienten von einer FAI-induzierten Hüftgelenksarthrose gefährdet sind und diejenigen Patienten zu identifizieren, die von einer Operation profitieren würden. Neben dem FAI kann das Verfahren auch in Bezug auf andere Krankheitsbilder des Hüftgelenks, wie z.B. Hüftgelenksdysplasie oder Retroversion des Acetabulums mit geplanter Umstellungsosteotomie angewendet werden. Somit ist das vorgestellte interaktive 3D-Computermodell in einem breiten Einsatzbereich anwendbar und eröffnet neue Möglichkeiten in der klinischen Versorgung und Forschung bzgl. Patienten mit FAI und anderen Hüftgelenkspathologien.

6 Literaturverzeichnis

[1] Aghayan S (2014). Calculation and Visualization of Range of Motion of Hip Joint from MRI. Master of Computer Science Thesis, University of Ottawa, Ontario, Canada.

[2] Arbabi E, Boulic R, Thalmann D (2009). "Fast collision detection methods for joint surfaces." J Biomech 42(2): 91-99.

[3] Bedi A, Dolan M, Magennis E, Lipman J, Buly R, Kelly BT (2012). "Computer-assisted modeling of osseous impingement and resection in femoroacetabular impingement." Arthroscopy 28(2): 204-210.

[4] Blankenbaker DG, Tuite MJ (2013). "Non-femoroacetabular impingement." Semin Musculoskelet Radiol 17(3): 279-285.

[5] Chan YS, Lien LC, Hsu HL, Wan YL, Lee MS, Hsu KY, Shih CH (2005). "Evaluating hip labral tears using magnetic resonance arthrography: a prospective study comparing hip arthroscopy and magnetic resonance arthrography diagnosis." Arthroscopy 21(10): 1250.

[6] Chang TC, Kang H, Arata L, Zhao W (2011). "A pre-operative approach of range of motion simulation and verification for femoroacetabular impingement." Int J Med Robot 7(3): 318-326.

[7] Chevillotte CJ, Ali MH, Trousdale RT, Pagnano MW (2009). "Variability in hip range of motion on clinical examination." J Arthroplasty 24(5): 693-697.

[8] De Bruin F, Reijnierse M, Farhang-Razi V, Bloem JL (2013). "Radiographic signs associated with femoroacetabular impingement occur with high prevalence at all ages in a hospital population." Eur Radiol 23(11): 3131-3139.

[9] Ferguson SJ, Bryant JT, Ganz R, Ito K (2000). "The influence of the acetabular labrum on hip joint cartilage consolidation: a poroelastic finite element model." J Biomech 33(8): 953-960.

[10] Ganz R, Leunig M, Leunig-Ganz K, Harris WH (2008). "The etiology of osteoarthritis of the hip: an integrated mechanical concept." Clin Orthop Relat Res 466(2): 264-272.

[11] Ganz R, Parvizi J, Beck M, Leunig M, Notzli H, Siebenrock KA (2003). "Femoroacetabular impingement: a cause for osteoarthritis of the hip." Clin Orthop Relat Res(417): 112-120.

[12] Holm I, Bolstad B, Lutken T, Ervik A, Rokkum M, Steen H (2000). "Reliability of goniometric measurements and visual estimates of hip ROM in patients with osteoarthrosis." Physiother Res Int 5(4): 241-248.

[13] Jenkins PJ, Clement ND, Hamilton DF, Gaston P, Patton JT, Howie CR (2013). "Predicting the cost-effectiveness of total hip and knee replacement: a health economic analysis." Bone Joint J 95-B(1): 115-121.

[14] Kappe T, Kocak T, Bieger R, Reichel H, Fraitzl CR (2011). "Radiographic risk factors for labral lesions in femoroacetabular impingement." Clin Orthop Relat Res 469(11): 3241-3247.

[15] Kolo FC, Charbonnier C, Pfirrmann CW, Duc SR, Lubbeke A, Duthon VB, Magnenat-Thalmann N, Hoffmeyer P, Menetrey J, Becker CD (2013). "Extreme hip motion in professional ballet dancers: dynamic and morphological evaluation based on magnetic resonance imaging." Skeletal Radiol 42(5): 689-698.

[16] Konrath GA, Hamel AJ, Olson SA, Bay B, Sharkey NA (1998). "The role of the acetabular labrum and the transverse acetabular ligament in load transmission in the hip." J Bone Joint Surg Am 80(12): 1781-1788.

[17] Kouyoumdjian P, Coulomb R, Sanchez T, Asencio G (2012). "Clinical evaluation of hip joint rotation range of motion in adults." Orthop Traumatol Surg Res 98(1): 17-23.

[18] Lahner M, Walter PA, Von Schulze Pellengahr C, Hagen M, Von Engelhardt LV, Lukas C (2014). "Comparative study of the femoroacetabular impingement (FAI) prevalence in male semiprofessional and amateur soccer players." Arch Orthop Trauma Surg 134(8): 1135-1141.

[19] Lamontagne M, Kennedy MJ, Beaule PE (2009). "The effect of cam FAI on hip and pelvic motion during maximum squat." Clin Orthop Relat Res 467(3): 645-650.

[20] Larkin B, Van Holsbeeck M, Koueiter D, Zaltz I (2015). "What is the impingement-free range of motion of the asymptomatic hip in young adult males?" Clin Orthop Relat Res 473(4): 1284-1288.

[21] Larson CM, Sikka RS, Sardelli MC, Byrd JW, Kelly BT, Jain RK, Giveans MR (2013). "Increasing alpha angle is predictive of athletic-related "hip" and "groin" pain in collegiate National Football League prospects." Arthroscopy 29(3): 405-410.

[22] Leunig M, Ganz R (2009). "Femoroazetabuläres Impingement- Ein neues Konzept der Coxarthroseentstehung." The Medical Journal TMJ - Rosenfluh Publikationen AG 3: 11-15.

[23] Menschik F (1997). "The hip joint as a conchoid shape." J Biomech 30(9): 971-973.

[24] Kang MJ, Sadri H, Moccozet L, Magnenat-Thalmann N, Hoffmeyer P (2002). Accurate simulation of hip joint range of motion. Proceeding of Computer Animation,2002, IEEE Computer Society Washington, DC, USA: 215.

[25] Notzli HP, Wyss TF, Stoecklin CH, Schmid MR, Treiber K, Hodler J (2002). "The contour of the femoral head-neck junction as a predictor for the risk of anterior impingement." J Bone Joint Surg Br 84(4): 556-560.

[26] Pfirrmann CW, Mengiardi B, Dora C, Kalberer F, Zanetti M, Hodler J (2006). "Cam and pincer femoroacetabular impingement: characteristic MR arthrographic findings in 50 patients." Radiology 240(3): 778-785.

[27] Pivec R, Johnson AJ, Mears SC, Mont MA (2012). "Hip arthroplasty." Lancet 380(9855): 1768-1777.

[28] Plotz GM, Brossmann J, Von Knoch M, Muhle C, Heller M, Hassenpflug J (2001). "Magnetic resonance arthrography of the acetabular labrum: value of radial reconstructions." Arch Orthop Trauma Surg 121(8): 450-457.

[29] Radetzki F, Saul B, Hagel A, Mendel T, Doring T, Delank KS, Wohlrab D, Stoevesandt D (2015). "Three-dimensional virtual simulation and evaluation of the femoroacetabular impingement based on "black bone" MRA." Arch Orthop Trauma Surg 135(5): 667-671.

[30] Rolfson O, Strom O, Karrholm J, Malchau H, Garellick G (2012). "Costs related to hip disease in patients eligible for total hip arthroplasty." J Arthroplasty 27(7): 1261-1266.

[31] Ross JR, Tannenbaum EP, Nepple JJ, Kelly BT, Larson CM, Bedi A (2015). "Functional acetabular orientation varies between supine and standing radiographs: implications for treatment of femoroacetabular impingement." Clin Orthop Relat Res 473(4): 1267-1273.

[32] Schiebler T, Schmidt W, Zilles K (1997). Anatomie. 7. Auflage. Berlin Heidelberg New York, Springer-Verlag

[33] Seldes RM, Tan V, Hunt J, Katz M, Winiarsky R, Fitzgerald RH, Jr. (2001). "Anatomy, histologic features, and vascularity of the adult acetabular labrum." Clin Orthop Relat Res(382): 232-240.

[34] Smith-Petersen MN (2009). "The classic: Treatment of malum coxae senilis, old slipped upper femoral epiphysis, intrapelvic protrusion of the acetabulum, and coxa plana by means of acetabuloplasty. 1936." Clin Orthop Relat Res 467(3): 608-615.

[35] Soucie JM, Wang C, Forsyth A, Funk S, Denny M, Roach KE, Boone D, Hemophilia Treatment Center (2011). "Range of motion measurements: reference values and a database for comparison studies." Haemophilia 17(3): 500-507.

[36] Steppacher SD, Tannast M, Siebenrock KA (2008). "Labrumläsionen des Hüftgelenks." Orthopädie und Unfallchirurgie up2date 3: 215-232.

[37] Sutter R, Dietrich TJ, Zingg PO, Pfirrmann CW (2012). "How useful is the alpha angle for discriminating between symptomatic patients with cam-type femoroacetabular impingement and asymptomatic volunteers?" Radiology 264(2): 514-521.

[38] Tannast M, Siebenrock KA, Anderson SE (2007). "Femoroacetabular impingement: radiographic diagnosis--what the radiologist should know." AJR Am J Roentgenol 188(6): 1540-1552.

[39] Waldt S, Eiber M, Wörtler K (2011). Messverfahren und Klassifikationen in der muskuloskelettalen Radiologie. 1. Auflage. Stuttgart, Georg Thieme Verlag.

[40] Wilson AS, Cui Q (2012). "Current concepts in management of femoroacetabular impingement." World J Orthop 3(12): 204-211.

[41] Woods S. (8. November 2004). "Hip bones." Retrieved 08.01.2017, from https://upload.wikimedia.org/wikipedia/commons/9/9f/Hip.jpg.

[42] Yen YM, Kocher MS (2013). "Clinical and radiographic diagnosis of femoroacetabular impingement." J Pediatr Orthop 33 Suppl 1: S112-120.

[43] Zaffagnini S, Signorelli C, Bonanzinga T, Lopomo N, Raggi F, Di Sarsina TR, Grassi A, Marcheggiani Muccioli GM, Marcacci M (2016). "Soft tissues contribution to hip joint kinematics and biomechanics." Hip Int 26 Suppl 1: 23-27.

7 Lebenslauf

Mein Lebenslauf wird aus Gründen des Datenschutzes in der elektronischen Fassung meiner Arbeit nicht veröffentlicht.