

Extranodales Marginalzonen-Lymphom (MALT LYMPHOM)

Leitlinie

Empfehlungen der Fachgesellschaft zur Diagnostik und Therapie hämatologischer und onkologischer Erkrankungen

Herausgeber

DGHO Deutsche Gesellschaft für Hämatologie und
Medizinische Onkologie e.V.
Alexanderplatz 1
10178 Berlin

Geschäftsführender Vorsitzender: Prof. Dr. med. Michael Hallek

Telefon: +49 (0)30 27 87 60 89 - 0
Telefax: +49 (0)30 27 87 60 89 - 18

info@dgho.de
www.dgho.de

Ansprechpartner

Prof. Dr. med. Bernhard Wörmann
Medizinischer Leiter

Quelle

www.onkopedia.com

Die Empfehlungen der DGHO für die Diagnostik und Therapie hämatologischer und onkologischer Erkrankungen entbinden die verantwortliche Ärztin / den verantwortlichen Arzt nicht davon, notwendige Diagnostik, Indikationen, Kontraindikationen und Dosierungen im Einzelfall zu überprüfen! Die DGHO übernimmt für Empfehlungen keine Gewähr.

Inhaltsverzeichnis

1 Definition und Basisinformationen	4
1.1 Definition	4
1.2 Häufigkeit	4
1.3 Risikofaktoren	5
1.4 Pathologie	5
1.5 Genetik	6
2 Klinisches Bild	6
3 Diagnose	7
3.1 Diagnostik	7
3.2 Stadieneinteilung	8
4 Therapie	8
4.1 Strahlentherapie	9
4.2 Operation	9
4.3 Medikamentöse Therapie	9
4.4 Verlaufskontrolle und Nachsorge	9
4.5 Prognose	10
5 Subtypenbezogene Aspekte	10
5.1 Magen	10
5.1.1 Grundlagen	10
5.1.2 Klinisches Bild	11
5.1.3 Diagnostik	11
5.1.4 Therapie	11
5.1.4.1 Stadium I + II, Helicobacter pylori positiv und negativ	12
5.1.4.2 Lokalisierte Stadien I und II nach Versagen einer HP-Eradikation	13
5.1.4.3 Stadium IV (Lugano Staging System)	13
5.1.5 Verlaufskontrolle und Nachsorge - Magen	13
5.2 Intestinaltrakt	14
5.2.1 Grundlagen	14
5.2.2 Klinisches Bild	14
5.2.3 Diagnostik	14
5.2.4 Therapie	15
5.2.4.1 Stadien I und II - Intestinaltraktes	15
5.2.4.2 Stadien III und IV (nach Musshoff) - Intestinaltraktes	16
5.2.5 Nachsorge und Verlaufskontrollen - Intestinaltraktes	16
5.2.6 Prognose	16
5.3 Lunge	16
5.3.1 Grundlagen	16

5.3.2	Klinisches Bild	16
5.3.3	Diagnostik	16
5.3.4	Stadieneinteilung	17
5.3.5	Therapie	17
5.3.5.1	Stadien I und II - Lunge	17
5.3.5.2	Stadien III und IV - Lunge	18
5.3.6	Nachsorge und Verlaufskontrollen - Lunge	18
5.3.7	Prognose	18
5.4	Haut	18
5.4.1	Grundlagen	18
5.4.2	Klinisches Bild	18
5.4.3	Diagnostik	19
5.4.4	Stadieneinteilung	19
5.4.5	Therapie	20
5.4.5.1	Stadium T1a - Haut	20
5.4.5.2	Stadium T1b / T2a - Haut	20
5.4.5.3	Stadien \geq T2b, \geq N1, M1 - Haut	21
5.4.5.4	Borrelia burgdorferi-positives Marginalzonen-Lymphom	21
5.4.6	Nachsorge und Verlaufskontrollen - Haut	21
5.4.7	Prognose	21
5.5	Augenanhangsgebilde	21
5.5.1	Grundlagen	21
5.5.2	Klinisches Bild	22
5.5.3	Diagnostik	22
5.5.4	Stadieneinteilung	22
5.5.5	Therapie	23
5.5.5.1	Stadien I und II - Augenanhangsgebilde	23
5.5.5.2	Stadien III und IV - Augenanhangsgebilde	24
5.5.6	Nachsorge und Verlaufskontrollen - Augenanhangsgebilde	24
5.5.7	Prognose	24
5.6	Speicheldrüsen	24
5.6.1	Grundlagen	24
5.6.2	Klinisches Bild	24
5.6.3	Diagnostik	24
5.6.4	Therapie	25
5.6.4.1	Stadien I und II - Speicheldrüse	25
5.6.4.2	Stadien III und IV - Speicheldrüse	26
5.6.5	Nachsorge und Verlaufskontrollen - Speicheldrüsen	26
5.6.6	Prognose	26
5.7	Schilddrüse	26

5.7.1 Grundlagen	26
5.7.2 Klinisches Bild	26
5.7.3 Diagnostik	26
5.7.4 Therapie	27
5.7.4.1 Stadium I - Schilddrüse	27
5.7.4.2 Stadium II - Schilddrüse	27
5.7.4.3 Stadien III und IV - Schilddrüse	28
5.7.5 Nachsorge und Verlaufskontrollen - Schilddrüse	28
5.7.6 Prognose	28
5.8 Mamma	28
5.8.1 Grundlagen	28
5.8.2 Klinisches Bild	28
5.8.3 Diagnostik	28
5.8.4 Therapie	29
5.8.4.1 Stadien I und II - Mamma	29
5.8.4.2 Stadien III und IV - Mamma	29
5.9 Nachsorge und Verlaufskontrollen - Mamma	29
5.9.1 Prognose	30
9 Literatur	30
10 Aktive Studien und Register	34
11 Therapieprotokolle	35
13 Zulassungsstatus	35
15 Anschriften der Verfasser	35
16 Erklärungen zu möglichen Interessenkonflikten	36

Extranodales Marginalzonen-Lymphom (MALT LYMPHOM)

Stand: 06/2019

Erstellung der Leitlinie:

- [Regelwerk](#)
- [Interessenkonflikte](#)

Autoren: Markus Raderer, Christian Buske, Martin Dreyling, Hans Theodor Eich, Barbara Kiesewetter, Wolfram Klapper, Emanuele Zucca

Autoren früherer Versionen: Mario Bargetzi, Peter Koch, Gabriele Reinartz, Michael Steurer†, Bernhard Wörmann

1 Definition und Basisinformationen

1.1 Definition

Die Marginalzonen-Lymphome (MZL) gehören zu den reifzelligen indolenten Non-Hodgkin Lymphomen; nach der aktuellen Version der WHO Klassifikation (2017) werden folgende Subgruppen unterschieden [1]:

- extranodales Marginalzonen-Lymphom des Mukosa-assoziierten lymphatischen Gewebes („mucosa-associated lymphatic tissue“, MALT), 7% bis 8% aller neu diagnostizierten Lymphome
- splenisches MZL (2% aller Lymphome)
- nodales MZL (1,5% bis 1,8 % aller Lymphome)

Thema dieser Leitlinie ist das MALT-Lymphom, welches 1983 von Isaacson und Wright erstmal definiert wurde. Nodale und splenische MZL werden in getrennten Onkopedia Leitlinien dargestellt.

1.2 Häufigkeit

Extranodale Marginalzonen-Lymphome vom MALT-Typ machen 7% bis 8% neu diagnostizierter Non-Hodgkin Lymphome aus. Sie können in fast jedem Organ auftreten [2]. Eine Übersicht über die relativen Verteilungen der Primärlokalisationen aus den bisher größten Registern ist in [Tabelle 1](#) aufgeführt. Schwankungen in den Häufigkeiten sind durch die jeweiligen Schwerpunkte der Autoren erklärbar.

Das mediane Alter bei Diagnose liegt bei 65 Jahren. Bei einer leichten weiblichen Prädominanz (1,5 : 1) in der Gesamtkohorte der MALT-Lymphome, sind MALT-Lymphome der Parotis und der Mamma bei Frauen signifikant häufiger [1, 3].

Tabelle 1: Relative Häufigkeit extranodaler Marginalzonen-Lymphome

Lokalisation	Häufigkeit (%)		
	WHO Klassifikation 2016 ¹	MUW 2016	LKR Kiel 2011
Magen	35	35	67
Darm	k.A.	5	3
Lunge	9	11	5

Lokalisation	Häufigkeit (%)		
	WHO Klassifikation 2016 ¹	MUW 2016	LKR Kiel 2011
Speicheldrüsen	8	14	9
Augenanhangsgebilde	13	22	6
Haut	9	2	7
Schilddrüse	2	3	1
Mamma	3	2	2

Legende:

¹WHO – World Health Organisation, MUW: Medizinische Universität Wien (unpublizierte Daten), LKR: Lymphknotenregister Kiel, k.A.: keine Angabe

1.3 Risikofaktoren

Das Risiko, an einem MALT-Lymphom zu erkranken, wird vor allem durch Autoimmunerkrankungen und durch chronische Infektionen erhöht (Tabelle 2) [4]. In der größten monozentrischen Analyse (Medizinische Universität Wien) betrug die Rate an Autoimmunerkrankungen 39%, wobei 70% an einem Sjögren Syndrom, 13% an Autoimmunthyroiditis und 3% an rheumatoider Arthritis litten [5]. Patienten mit Autoimmunerkrankungen waren signifikant häufiger weiblich und deutlich jünger (56 versus 67 Jahre), unterschieden sich aber im Hinblick auf Prognose und Verlauf nicht.

Tabelle 2: Risikofaktoren für die Entwicklung eines MALT-Lymphoms [1, 2, 4]

Familienanamnese einer malignen lymphatischen Erkrankung
Anamnese einer peptischen Ulcus-Erkrankung
<ul style="list-style-type: none"> • Autoimmunerkrankungen <ul style="list-style-type: none"> ◦ Lymphoepitheliale Sialadenitis (Sjögren-Syndrom) ◦ Chronische Autoimmunthyroiditis (Hashimoto) ◦ Rheumatoide Arthritis
<ul style="list-style-type: none"> • chronische Infektionen <ul style="list-style-type: none"> • Helicobacter pylori für MALT-Lymphome des Magens • Campylobacter jejuni für MALT-Lymphome des Dünndarms (IPSID) • Chlamydomydia psittaci für MALT-Lymphome der Augenanhangsgebilde
<ul style="list-style-type: none"> • Diskutiert werden zusätzlich: <ul style="list-style-type: none"> ◦ Borrelia burgdorferi für kutane MALT Lymphoma ◦ Achromobacter xylosoxidans für MALT-Lymphome der Lunge ◦ Hepatitis C für MALT-Lymphome verschiedener Lokalisationen

1.4 Pathologie

Die Diagnose erfordert ausreichend Biopsiematerial und kann – gerade bei endoskopisch gewonnenen Proben – ausgiebige Rebiopsien notwendig machen. Die Diagnose sollte in jedem Fall durch einen erfahrenen Hämatopathologen bestätigt werden.

Das Infiltrat besteht typischerweise aus kleinen, zentrozytoiden Zellen, die immunhistochemisch positiv für CD79 und CD20 und negativ für CD23, CD10 und Cyclin D1 sind [1]. Selten wird CD5 exprimiert. Im Rahmen epithelialer Infiltrate können sogenannte lymphoepitheliale Läsionen ausgebildet werden, die allerdings kein zwingendes diagnostisches Kriterium darstellen. Da Marginalzonenlymphome eine entzündungs-getriggerte Pathogenese aufweisen, kommt es histopathologisch oft zu der Schwierigkeit einer Abgrenzung von Lymphom und Entzündung.

In diesen Fällen sind molekulare Klonalitätsanalysen hilfreich, sofern sie gezielt eingesetzt und durch erfahrene Hämatopathologen beurteilt werden.

Die Ursprungszelle des MZL gilt als reife B-Zelle, die in naher Verwandtschaft zur Plasmazelle gesehen wird, woraus sich gewisse Ähnlichkeiten zum multiplen Myelom/MGUS ergeben können. In Abhängigkeit von der Lokalisation (mit Prädominanz für extragastrische Lokalisationen) können daher Plasmazellen Teil des malignen Klons sein [1, 6]. Vereinzelt Blasten zählen ebenfalls zum normalen Bild. Wenngleich keine klaren Richtlinien existieren, empfehlen die aktuellen Leitlinien (WHO und ESMO) die Diagnose eines diffus großzelligen B-Zell Lymphoms zu stellen, wenn die Blasten rasenartig vorliegen und mehr als 20% des Infiltrates einnehmen [1, 6]. Die einzelnen Lymphom-Komponenten sind im Pathologie-Befund explizit zu beschreiben.

Selten, in 2% bis 3% der Fälle, findet sich im Lauf eines MALT-Lymphoms eine Transformation in ein diffus großzelliges B-Zell-Lymphom (DLBCL) [1, 4].

1.5 Genetik

Im Gegensatz zu anderen Lymphomen sind MALT-Lymphome nicht durch ein ‚genetic hallmark‘ charakterisiert. Die Translokation t(11;18)(q21;q21) wird beim MALT-Lymphom, nicht jedoch bei splenischen und nodalen MZL gefunden [1, 6].

Die häufigsten zytogenetischen Aberrationen bei MALT-Lymphomen sind

- t(11;18)(q21;q21) mit Bildung eines Fusionsproteins *API-2/MALT1*
- t(1;14)(p22;q32) mit Beteiligung von *IgH* und *BCL10*
- t(14;18)(q32;q21) mit Beteiligung von *IgH* und *MALT1*
- t(3;14)(p14.1;q32) mit Beteiligung von *FOXP1* und *IgH*.

Die Translokation t(11;18)(q21;q21) findet sich bei MALT-Lymphomen des Magens (bis zu 26%), bei pulmonalen (31% bis 53%) und intestinalen (12% bis 56%) MALT-Lymphomen. Die Translokation t(11;18)(q21;q21) ist bei diesen Patienten nahezu immer die einzige genetische Veränderung. Obwohl eine Assoziation von weiter fortgeschrittenem Stadium und schlechterem Ansprechen auf *Helicobacter Pylori* (HP) - Eradikation bei gastrischen MALT-Lymphomen mit der Translokation t(11;18)(q21;q21) beschrieben wurde [8], wird eine routinemäßige zytogenetische Untersuchung mangels therapeutischer Konsequenz derzeit nicht empfohlen [7, 9].

2 Klinisches Bild

Die Patienten befinden sich zumeist in einem sehr guten klinischen Zustand. Ein beträchtlicher Anteil ist gänzlich asymptomatisch und das Lymphom wird häufig im Rahmen einer Routine-Endoskopie oder einer Röntgenaufnahme des Thorax entdeckt. Die Symptome sind je nach Lokalisation unterschiedlich und zumeist unspezifisch, sodass die Zeitspanne von den ersten Symptomen bis zur Diagnose entsprechend lang sein kann. Bei MALT-Lymphomen der Augenhilfsorgane beträgt sie im Median sieben Monate („Range“ 1 bis 120) [2]. Die Laborparameter sind fast immer unspezifisch und nicht diagnoseweisend. Erhöhungen von LDH und Beta-2-Mikroglobulin sind eine Rarität. Monoklonale Immunglobuline können mittels Elektrophorese und Immunfixation in bis zu 40% der Patienten detektiert werden.

3 Diagnose

3.1 Diagnostik

Die Diagnose wird anhand der Kriterien der aktuellen WHO-Klassifikation 2016 an ausreichendem Biopsiematerial gestellt, wobei die Erfahrung des Hämatopathologen eine entscheidende Rolle spielt [1]. Durch den Verzicht auf eine chirurgische Intervention stehen allerdings oft nur geringe Mengen an Gewebe zur Verfügung. In jedem Fall ist bei Stanzbiopsien unbedingt ein ausreichender Durchmesser der Biopsienadel zu fordern. Eine zuverlässige Diagnose aus zytologischem Material ist nicht möglich.

Gegebenenfalls müssen ausgiebige Rebiopsien zur Abgrenzung von chronischer Inflammation (insbesondere bei Lymphomen des Magens und der Lunge) erfolgen, wobei ausdrücklich darauf hinzuweisen ist, dass die Eradikation im Falle des Verdachts auf ein MALT Lymphom des Magens und bestehender HP-Infektion erst nach der Rebiopsie erfolgen darf, um die Diagnose nicht zu verschleiern. Die routinemäßige Durchführung molekularbiologischer Untersuchungen (vor allem von Klonalitätsanalysen) wird in den ESMO- und EGILS-Richtlinien nicht empfohlen, da auch bei HP-Gastritis sowie nach Erreichen einer kompletten Remission eines Lymphoms eine persistierende Monoklonalität beschrieben wurde [9]. Diesbezüglich unterscheiden sich die Empfehlungen deutscher Pathologen, die den gezielten Einsatz der Klonalitätsanalysen in einem erfahrenen Labor als wichtigen Bestandteil der Diagnose ansehen. Bei standardisierter Anwendung von Konsensusprotokollen ist nach Erfahrung der Autoren Klonalität bei entzündlichen Veränderungen anders als in älteren Studien sehr selten [10]. In Einzelfällen kann eine Untersuchung auf das Vorliegen einer Translokation t(11;18)(q21;q21) bei der Diagnosesicherung hilfreich sein.

Aufgrund des ausgeprägten „Homings“ von MALT-Lymphomzellen an mukosale Strukturen und der Tatsache, dass die Therapie weitgehend vom Stadium und der Lokalisation abhängt, ist vor Therapieeinleitung ein entsprechendes Staging notwendig [2]. Eine multilokuläre Manifestation wird bei etwa 25% gastrischer und fast 45% extragastrischer MALT-Lymphome gefunden.

Die genauen Empfehlungen zum Staging unterscheiden sich zwischen den verschiedenen Lokalisationen, jedoch kann ein für alle MALT-Lymphome gültiges Basisprogramm (Tabelle 3) empfohlen werden. Die weiteren auf den jeweiligen Lymphomtyp zugeschnittenen Empfehlungen finden sich in den nachfolgenden Organ-bezogenen Kapiteln (Kapitel 5.1 bis Kapitel 5.8).

Zu beachten ist, dass die Durchführung einer 18F-FDG-PET/CT im Rahmen des initialen Stagings aufgrund der niedrigen FDG-Avidität des MALT Lymphoms für die klinische Routine nicht empfohlen wird.

Tabelle 3: Allgemeine Untersuchungen zum Staging bei extranodalen Marginalzonen-Lymphomen des MALT

Untersuchung	Anmerkungen
Anamnese	insbesondere auch Befragung nach Autoimmunkrankheiten und deren Symptomen (z.B. Sjögren-Syndrom)
Körperliche Untersuchung	inklusive Lymphknotenstatus, Augen, Kopf-Hals-Region, Leber- und Milzgröße
Labor peripheres Blut	Blutbild, Differenzialblutbild, Retikulozyten, Immunphänotypisierung nur bei leukämischem Verlauf (sehr selten, dann Verdacht auf ein splenisches Marginalzonen-Lymphom)
	LDH, β 2Mikroglobulin
	Gesamteiweiß, Elektrophorese, Immunglobuline quantitativ und Immunfixation, freie Leichtketten,
	GOT, GPT, AP, γ -GT, Bilirubin, Kreatinin, Harnsäure, Blutzucker

Untersuchung	Anmerkungen
	Quick, PTT
	HIV, HCV und HBV Serologie, Helicobacter Serologie
Labor Urin	Status, ggf. Immunglobulin-Leichtketten bei monoklonaler Gammopathie im Blut
Knochenmark	nicht routinemäßig empfohlen
Sonographie	abdomineller Organstatus sowie abdomineller und peripherer Lymphknotenstatus
Computertomographie mit Kontrastmittel	Thorax, Abdomen und Becken, Kopf-Hals nur bei supradiaphragmalem Befall
MRT Gesichtsschädel	bei Lokalisation im Kopfbereich
Endoskopie	Gastroduodenoskopie mit multiplen Stufenbiopsien aus Kardia, Magen, Duodenum und aus makroskopisch auffälliger Schleimhaut Koloskopie mit Stufenbiopsien und Biopsie aus dem terminalen Ileum

3.2 Stadieneinteilung

Die optimale Stadieneinteilung des MALT-Lymphoms wird immer wieder erneut diskutiert. Häufig verwendete Staging-Systeme sind die Ann-Arbor Klassifikation modifiziert nach Musshoff, das für GI-Lymphome entwickelte Lugano Staging-System sowie die TNM-basierte Paris Staging-Klassifikation [2, 9, 11]. Einen Vergleich dieser Systeme zeigt [Tabelle 4](#). (Zu bemerken ist, dass das Lugano-Staging-System ein Stadium III nicht berücksichtigt.)

Tabelle 4: Gegenüberstellung häufig verwendeter Staging-Systeme [2]

Lugano Staging system	Paris Staging system	Ann Arbor/ mod. nach Musshoff
Stadium I = auf GI Trakt beschränkt (einzelne Läsion oder multipel, nicht-zusammenhängend)	T1m N0 M0 T1sm N0 M0 T2 N0 M0 T3 N0 M0	<i>I1E</i> <i>I2E</i> <i>I2E</i> <i>I2E</i>
Stadium II= Ausdehnung in das Abdomen II1= lokale nodale Beteiligung II2= organferne nodale Beteiligung	T1-3 N1 M0 T1-3 N2 M0	<i>II1E</i> <i>II2E</i>
Stadium IIE= Penetration der Serosa in angrenzende Organe/Gewebe	T4 N0-2 M0	<i>I</i>
Stage IV= disseminierter extranodaler Befall oder gleichzeitige supra-diaphragmatische Lymphknotenbeteiligung	T1-4 N3 M0 T1-4 N0-3 M1 T1-4 N0-3 M2 T1-4 N0-3 M0-2 BX T1-4 N0-3 M0-2 B0 T1-4 N0-3 M2 B1	<i>III1E</i> <i>IVE</i>

4 Therapie

Grundsätzlich bestehen beim MALT-Lymphom drei Therapieoptionen. Diese umfassen abwartendes Verhalten ohne Therapie („watch-and-wait“), Lokalthherapie (Operation, Bestrahlung) und systemische Therapie.

Aufgrund des indolenten Verlaufs der Erkrankung stellt eine initiale „watch-and-wait“ Strategie beim asymptomatischen Patienten in jedem Stadium einen gangbaren Weg dar.

Während die Mehrzahl der Empfehlungen auf retrospektiven Analysen und klinischer Erfahrung beruht, sind inzwischen auch Ergebnisse von wenigen randomisierten Studien zur systemischen Therapie verfügbar. Beispielsweise wurde beim MALT-Lymphom des Magens nach Helicobacter Eradikation Chlorambucil mit watch-and-wait verglichen und in einer dreiarmligen randomisierten Studie Chlorambucil versus Rituximab (R) plus Chlorambucil versus R-Monotherapie. Im Rahmen der subtypenspezifischen Aspekte (Kapitel 5) wird auf die jeweilige Therapie detailliert eingegangen.

4.1 Strahlentherapie

Die Strahlentherapie ist in den Stadien I und II potenziell kurativ und für viele Lokalisationen nach wie vor Therapie der Wahl [2, 9, 10, 12]. Die Größe des Bestrahlungsfeldes ist abhängig von der jeweiligen Lokalisation und dem Stadium. Aktuell empfohlen werden Dosierungen bis 24 Gy in involved Site Technik, wobei auch mit der Applikation von nur 2 x 2 Gy exzellente Resultate mit minimalen Nebenwirkungen zur Symptomkontrolle in fortgeschrittenen Stadien erbracht werden konnten [13]. Rezidive finden sich allerdings dosisunabhängig in bis zu 45% außerhalb des Strahlenfeldes. Limitierend sind die Strahlensensitivität des betroffenen Organs sowie benachbarter Strukturen.

4.2 Operation

Die Rolle der Chirurgie ist aufgrund des häufig multifokalen Charakters der Erkrankung nach den aktuellen Richtlinien vorwiegend von diagnostischem Charakter (z.B. in Dünndarm, Lunge, Speicheldrüsen, Orbita). Die Operation stellt deshalb nur sehr begrenzt eine kurative Therapieoption dar. Im gesicherten Stadium I hat sie (entsprechend der Bestrahlung) ein potenziell kuratives Potential.

4.3 Medikamentöse Therapie

Im Gegensatz zu anderen indolenten Lymphomen (z.B. folliculäres Lymphom) gibt es derzeit keine klar definierten Richtlinien zum optimalen Therapiebeginn. Die individuelle Wahl des Therapierregimes hat insbesondere das zu erwartende Toxizitätsspektrum und eventuelle Komorbiditäten zu berücksichtigen.

Während die systemische Therapie in der Vergangenheit ausschließlich in disseminierten Stadien eingesetzt wurde, wird sie inzwischen zunehmend auch bei lokalisierten Stadien angewandt [9, 14]. Herkömmliche systemische Therapiemöglichkeiten beim MALT-Lymphom umfassen Chemotherapie, den anti-CD20 Antikörper Rituximab, bzw. eine Kombination dieser beiden Modalitäten, aber auch Radioimmuntherapie oder Antibiotika-Gabe. Weitere neuere Therapieansätze und Substanzen, einzeln und zum Teil in Kombination [Übersichten in 2,4], schließen Bortezomib, Lenalidomid +/- Rituximab, den BTK-Inhibitor Ibrutinib [16] sowie PI3 K-Inhibitoren und das Makrolid-Antibiotikum Clarithromycin ein [17]. Generell werden aggressive, Anthrazyklin-haltige Schemata aufgrund der Toxizität in der Erstlinientherapie nicht empfohlen [2, 9, 14].

Eine Information zum Zulassungsstatus der Medikamente befindet sich im Anhang [Zulassungsstatus](#).

4.4 Verlaufskontrolle und Nachsorge

Ziele der Untersuchungen sind Therapiekontrolle, frühzeitige Diagnose von Rezidiv oder Progress sowie die Erfassung von Nebenwirkungen der Therapie. Nach primärem Befall eines paarigen Organs ist das erhöhte Risiko eines späteren Befalls auf der kontralateralen Seite zu

beachten. Die Empfehlungen zu den Verlaufskontrollen basieren auf Expertenmeinung und wurden nicht in prospektiven Studien validiert (Tabelle 5).

Tabelle 5: Verlaufskontrolle und Nachsorge nach Therapie

Untersuchung (Monat)	3	6	9	12	15	18	21	24	36	48	60	später
Anamnese und körperliche Untersuchung	X	X	X	X	X	X	X	X	X	X	X	individuell
Bildgebende Diagnostik der informativen Läsionen		X		X		X		X		X		individuell
Basislabor	X	X	X	X	X	X	X	X	X	X	X	individuell

Legende:

Basislabor: Blutbild, Differentialblutbild, LDH, Leber- und Nierenfunktionsparameter, Die Wahl der zusätzlichen Laborparameter erfolgt in Abhängigkeit von prätherapeutisch auffälligen Werten und in Abhängigkeit von der Therapiemodalität.

4.5 Prognose

Die 5-Jahres-Überlebensraten bei der Gesamtheit der Patienten mit MALT-Lymphom liegen zwischen 70% und 100%. Relevante prognostische Parameter im Rahmen eines definierten Prognose-Scores (MALT-IPI) sind Alter über 70 Jahre, Stadium III/IV sowie ein erhöhter LDH-Wert [18]. Durch das Vorhandensein von keinem, einem sowie zwei oder mehr dieser Parameter konnten drei Risikogruppen (low, intermediate und high) abgegrenzt werden, die sich signifikant im Hinblick auf progressionsfreies und Gesamtüberleben unterscheiden.

5 Subtypenbezogene Aspekte

Symptome, Diagnostik und Therapie extranodaler Marginalzonen-Lymphome differieren in Abhängigkeit von der Primärlokalisierung. Im Folgenden werden Empfehlungen zum Vorgehen bei den häufigeren Lokalisationen gegeben. Der Einschluss von Patienten mit MALT-Lymphomen in verfügbare klinische Studien oder Registern wird ausdrücklich empfohlen. Bei seltenen Lokalisationen sollte im individuellen Fall immer ein interdisziplinäres Konsil erfolgen. In Anbetracht des indolenten Charakters dieser Erkrankung sollte es das Ziel sein ein möglichst wenig toxisches Therapiekonzept einzusetzen.

5.1 Magen

5.1.1 Grundlagen

Der Magen ist mit 35% die häufigste Primärlokalisierung von MALT-Lymphomen, wobei 40% bis 50% aller Magenlymphome vom MALT-Typ sind [1, 2]. Die initial extrem hohe Assoziation mit HP-Infektion ist allerdings dramatisch gesunken, und liegt im Gegensatz zu 90% in den früher publizierten Serien aktuell zwischen 32% und 68% [2, 19, 20]. Die Translokation t(11;18) (q21;q21) findet sich bei etwa 24% aller gastrischen MALT-Lymphome und ist mit einer Infektion durch CaG-A positive HP-Stämme sowie schlechterem Ansprechen auf HP-Eradikation assoziiert (etwa 70% der Nonresponder sind positiv) [7].

5.1.2 Klinisches Bild

Klinische Symptome fehlen oft oder sind unspezifisch und gleichen den Symptomen einer HP-Gastritis (Dyspepsie, epigastrische Schmerzen). Sehr selten führen Blutung oder Anämie zur Erstdiagnose. B-Symptome sind extrem selten.

5.1.3 Diagnostik

Empfehlungen zur speziellen Diagnostik bei Patienten mit extranodalem Marginalzonen-Lymphom des Magens sind in [Tabelle 6](#) zusammengefasst.

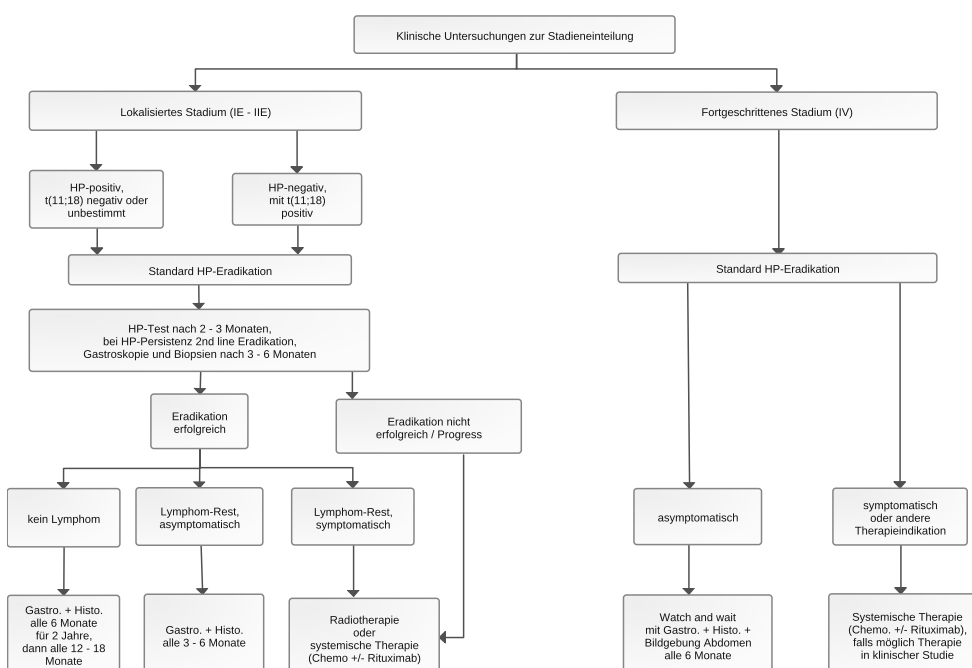
Tabelle 6: Diagnostik beim extranodalen Marginalzonen-Lymphom des Magens

Untersuchung	Anmerkungen
Ösophagogastroduodenoskopie	Stufenbiopsien aus Magen und Duodenum (Mapping) (histologische und immunhistochemische Untersuchung)
Endosonographie des Magens	Infiltrationstiefe, perigastrische Lymphknoten
Coloskopie	Stufenbiopsien und Biopsie aus dem terminalen Ileum
<i>Helicobacter pylori</i> Diagnostik	Histologie aus unauffälliger Schleimhaut des Magens, bei negativem Befund Serologie
weiteres Staging	siehe Kapitel 3.1 spezifische Bildgebung (Orbita, HNO-Trakt) nur bei klinischem Verdacht auf Befall

5.1.4 Therapie

Die Therapie erfolgt Stadien- und Ätiologie- basiert, wobei die Stadieneinteilung nach internationalem Konsensus anhand des Lugano-Stagings vorgenommen wird (siehe auch Vergleich der Staging-Systeme, [Tabelle 4](#)). Ein empfohlener Therapiealgorithmus ist in [Abbildung 1](#) dargestellt.

Abbildung 1: Therapiealgorithmus beim extranodalen Marginalzonen-Lymphom des Magens



Legende:
HP: *Helicobacter pylori*

Etwa 75% der extranodalen Marginalzonen-Lymphome des Magens werden in den Stadien I und II diagnostiziert. Unabhängig vom Stadium stellt die HP-Eradikation die Therapie der Wahl bei HP-positiver Erkrankung dar [2, 7, 9]. Auch bei HP-negativen Patienten im lokalisierten Stadium empfiehlt sich a priori einer HP-Eradikation. Ebenso sollte auch bei allen Patienten im Stadium IV eine Eradikationstherapie durchgeführt werden [21].

Bei Ansprechen auf HP-Eradikation (was nicht zwingend eine komplette Remission des Lymphoms bedeutet) zeigte eine weiterführende (systemische) Lymphomtherapie bei asymptomatischen Patienten im lokalisierten Stadium keine erkennbaren Vorteile [22, 23]. Das Ansprechen auf HP-Eradikation sollte anhand der GELA-Kriterien für komplette Remission, Ansprechen mit Resterkrankung (responding residual disease), keine Veränderung (no change) und wahrscheinliche minimale Resterkrankung (probable minimal residual disease) histologisch beurteilt werden (Tabelle 8) [24].

Tabelle 7: GELA Kriterien nach Copie-Bergman [24])

Ansprechen (Score)	Beschreibung	Histologie
CR	Komplette Remission	Normal oder leere LP und/oder Fibrose ohne oder nur vereinzelte Plasmazellen und kleine lymphoide Zellen in der LP, keine LEL
pMRD	“Probable minimal residual disease”	Leere LP und/oder Fibrose mit Aggregaten lymphatischer Zellen in der LP/MM und/oder SM, keine LEL
rRD	“Responding residual disease”	Fokal leere LP und/oder Fibrose mit dichten, diffusen oder nodulären lymphatischen Infiltraten, mit Ausbreitung um die Drüsen der LP, LEL fokal oder fehlend
NC	“No change”	Dichte, diffuse oder noduläre lymphatische Infiltrate, LEL vorhanden

Legende:

Abkürzungen: LP = lamina propria, LEL = lymphoepitheliale Läsionen, MM = muscularis mucosae, SM = submucosa

5.1.4.1 Stadium I + II, *Helicobacter pylori* positiv und negativ

Bei *Helicobacter pylori* (HP) positiven MALT-Lymphomen des Magens im Stadium I und II ist die Eradikation des Erregers Therapie der Wahl, die Rate an kompletten Remissionen liegt bei etwa 75% [2, 7, 9]. Als Primärtherapie wird die Kombination aus einem Protonen-Inhibitor und zweier Antibiotika, z.B. Amoxicillin, Clarithromycin oder Metronidazol empfohlen. Angesichts einer steigenden Zahl von HP-positiven Patienten mit Clarithromycin-Resistenz ist die Wahl des Antibiotika-Regimes derzeit in Diskussion.

Der Erfolg der HP-Eradikation ist ca. 4 bis 6 Wochen nach Beginn der Behandlung zu prüfen. Bei persistierendem Nachweis von HP sollte eine erneute Eradikation mit einem alternativen Schema erfolgen [7, 9]. Bei negativem Keimnachweis sollte in weiterer Folge das Ansprechen des Lymphoms nach 3 Monaten (zum Ausschluss einer Progression) und in weiterer Folge alle 6 Monate über 2 Jahre endoskopisch kontrolliert werden, da die Zeit bis zum „best response“ mehr als 12 Monate betragen kann. Bei Ansprechen auf HP-Eradikation oder bei persistieren-

der, aber stabiler und asymptomatischer Erkrankung besteht keine Indikation zu einer weiterführenden Therapie.

Goldstandard zur Beurteilung des Ansprechens ist die Histologie. Histologische Rezidive, die in 5% bis 15% der Fälle innerhalb von zwei Jahren auftreten, können transient sein und stellen bei einmaligem (passagerem) Auftreten oder stabiler Persistenz keine Indikation zur Therapie dar. Ggf. kann eine erneute Eradikation (bei erneut positivem HP-Nachweis) eingesetzt werden.

Auch bei HP-negativen Patienten empfiehlt sich eine Eradikationstherapie. Die Rate an Remissionen des Lymphoms liegt hier zwischen 15% und 46% (siehe [Therapiealgorithmus](#)) [2, 7, 9, 19, 20, 29]. Als Erklärung für die Wirkung einer HP-Eradikation in diesem Zusammenhang wurden eine direkte antineoplastische und immunmodulierende Aktivität mancher Antibiotika (z.B. Clarithromycin) als auch etwaige nicht detektierte Infektionen postuliert.

5.1.4.2 Lokalisierte Stadien I und II nach Versagen einer HP-Eradikation

Aufgrund der Tumorbilogie des MALT-Lymphoms mit zumindest subklinisch immer multifokaler Ausbreitung im Magen ist die Chirurgie nur noch in Ausnahmefällen (z.B. bei Perforation, nicht beherrschbarer Blutung) indiziert. Wegen der exzellenten lokalen Kontrolle und der besseren Lebensqualität im Vergleich zur Chirurgie wurde die Strahlentherapie breit eingesetzt und wird vielerorts in lokalisierten Stadien als Therapie der Wahl empfohlen [7, 9, 13]. Die Remissionsraten liegen bei über 95%, allerdings steigt die Rezidivrate mit zunehmender Dauer der Nachbeobachtungszeit. Die international empfohlene Dosis zur Bestrahlung des gastrischen MALT-Lymphoms liegt zwischen 24 und 30 Gy involved site über 3 bis 4 Wochen, [30, 31]. Nebenwirkungen können in Form von Übelkeit, Dyspepsie und Anorexie auftreten.

5.1.4.3 Stadium IV (Lugano Staging System)

Auch im Stadium IV ist (unabhängig vom HP-Nachweis) die primäre HP-Eradikation Therapie der Wahl [2, 7, 9]. Erst bei Versagen sollten bei klinischer Symptomatik oder anderen Indikationen zur Therapie (siehe [Therapiealgorithmus](#)) eine systemische Therapie eingeleitet werden. Die Therapiewahl erfolgt unter Berücksichtigung von Symptomatik und Toxizität in Analogie zu anderen indolenten Lymphomen (Kapitel 4. 3 und Anhang [Therapieprotokolle](#)).

Durch die medikamentöse Therapie ist eine Kontrolle der Aktivität des Lymphoms möglich, ein Überlebensvorteil konnte in Studien jedoch nicht gezeigt werden.

Im Rahmen der dreiarmigen IELSG 19 Studie wurde Chlorambucil mit R plus Chlorambucil und R-Monotherapie verglichen [25]. Mit der Kombination konnte eine Verbesserung des Ansprechens, des Progressions-freien und des Ereignis-freien Überlebens nach 5 Jahren (68%) im Vergleich zu den Monotherapie-Armen (50% bzw. 51%) erzielt werden. Das Gesamtüberleben blieb allerdings unbeeinflusst (90% in allen 3 Armen). Auch mit weiteren Mono-Chemotherapien wurden hohe Remissionsraten (teilweise bis zu 100%) erzielt [14]. Insbesondere Cladribin zeigte in einer Pilotserie in der Subgruppe gastrischer MALT-Lymphome eine CR-Rate von 100%, wobei nach einer medianen Nachbeobachtungszeit von sieben Jahren keine Rezidive zu verzeichnen waren [26]. Auch die Kombination von R-Bendamustin zeigte sich in einer Phase-II-Studie hoch wirksam und gut verträglich (Gesamtansprechrates 100%, CR-Rate 90%) [27].

5.1.5 Verlaufskontrolle und Nachsorge - Magen

Eine Besonderheit der Lokalisation im Magen sind die Kontrollen nach HP-Eradikation (siehe [Tabelle 8](#)). Bei histologischem Nachweis eines Rezidivs des MALT Lymphoms sollte zunächst eine Kontrollbiopsie nach 4 bis 6 Wochen erfolgen.

Neben einem generell höheren Risiko an Zweitmalignomen sprechen aktuelle Daten auch für ein signifikant erhöhtes Risiko für Adenokarzinome des Magens [31].

Tabelle 8: Verlaufskontrolle und Nachsorge bei Helicobacter pylori positivem MALT-Lymphom nach Eradikation

Untersuchung (Monat)	3	6	9	12	15	18	21	24	36	48	60	Individuell
Anamnese und körperliche Untersuchung	X	X	X	X	X	X	X	X	X	X	X	X
HP Atemtest, ggf Serologie												
Ösophagogastroduodenoskopie mit Stufenbiopsien	X		X		X		X		X	X		X
Endosonographie ¹												
Basislabor ²	X		X		X		X		X	X	X	X

Legende:

¹ Endosonographie: nur bei primär pathologischem Befund und bis zur Normalisierung der Magenwand. Der Zeitraum bis zur Normalisierung des endosonographischen Befundes kann mehr als 12 Monate betragen; therapeutische Relevanz hat nur ein erneuter histologischer Lymphom-Nachweis.

² Basislabor: Blutbild, Differentialblutbild, LDH, Leber- und Nierenfunktionsparameter.

5.2 Intestinaltrakt

5.2.1 Grundlagen

Primäre Lymphome des Intestinaltraktes sind selten. Die häufigsten histologischen Subtypen intestinaler Lymphome sind diffus großzellige B-Zell Lymphome (41%), Mantelzell-Lymphome (37%), folliculäre Lymphome (13%), während MALT Lymphome mit 5% selten sind [32].

Etwa 3% aller MALT-Lymphome finden sich primär im Intestinaltrakt, eine sekundäre Beteiligung durch ein extraintestinales MALT-Lymphom ist vergleichbar häufig, wobei der Ursprung hier überwiegend im Magen liegt [33, 34]. Manifestationen im Duodenum sind eine Rarität. Das mittlere Erkrankungsalter für Patienten mit extranodalem Marginalzonen-Lymphom des Intestinals liegt zwischen 50 und 65 Jahren. Männer sind häufiger als Frauen betroffen.

Die Diagnose MALT-Lymphom im Intestinaltrakt sollte immer ein generalisiertes Staging zum Ausschluss eines sekundären Befalls von Dünndarm oder Colon nach sich ziehen. Genetische Daten deuten auf unterschiedliche genetische Aberrationen bei primären versus sekundären intestinalen MALT Lymphomen hin [33].

5.2.2 Klinisches Bild

Das häufigste klinische Symptom bei Primärmanifestation im Dün- oder Dickdarm sind abdominelle Schmerzen, gefolgt von veränderten Stuhlgewohnheiten, Gewichtsverlust, palpabler Raumforderung, seltener gastrointestinaler Blutung, Ileus und - bei MALT Lymphomen sehr selten - Perforation [34].

5.2.3 Diagnostik

Bei unklaren abdominellen Beschwerden stehen die sonographische und die endoskopische Diagnostik an erster Stelle (Tabelle 9). Das koloskopische Bild ist nicht spezifisch und - wie in allen Lokalisationen eines MALT-Lymphoms - ist ausschließlich die Histologie beweisend [35].

Das Spektrum reicht von polypoiden Läsionen mit oder ohne Ulzeration bis zu großen soliden Raumforderungen. Bis zu 10% der Patienten haben multiple Manifestationen innerhalb des Gastrointestinaltraktes.

Tabelle 9: Diagnostik beim MALT-Lymphom des Intestinaltraktes

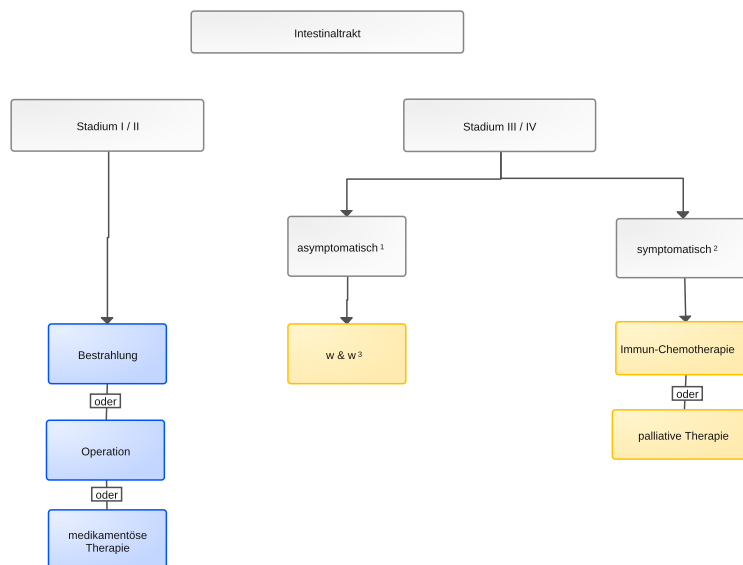
Untersuchung	Anmerkungen
Ösophagogastroduodenoskopiie	Stufenbiopsien
totale Koloskopie	Stufenbiopsien und Biopsie aus dem terminalen Ileum
Doppelballon - Enteroskopie	bei klinischem Verdacht auf Befall des Dünndarms
weiteres Staging	siehe Kapitel 3.1
Hinweis auf aktive oder stattgehabte Campylobacter jejuni-Infektion bei Befall des Dünndarms	fakultativ, da z. Zt. ohne therapeutische Konsequenz (PCR aus der Biopsie, Immunhistochemie)

Die Indikation zur Doppel-Ballon Enteroskopie stellt sich nur in Ausnahmefällen und ist im Rahmen des Routine-Stagings von MALT-Lymphomen aufgrund der geringen Wahrscheinlichkeit nicht indiziert [36]. Die Kapsel-Endoskopie ist nur bei makroskopischen Veränderungen aussagefähig. Ein negativer Befund schließt einen mikroskopischen Befall des Dünndarms nicht aus.

5.2.4 Therapie

Zwischen 75% und 90% der Patienten mit MALT-Lymphom des Intestinaltraktes werden im Stadium I oder II diagnostiziert. Ein Therapiealgorithmus ist in [Abbildung 2](#) dargestellt.

Abbildung 2: Therapiealgorithmus beim MALT-Lymphom des Intestinaltraktes



Legende:

¹ asymptomatisch - keine Lymphom-bezogenen Symptome; ² symptomatisch - Symptome siehe Kapitel 4.3; ³ w & w - abwartendes Verhalten (watch & wait);

5.2.4.1 Stadien I und II - Intestinaltraktes

In den Stadien I und II gibt es aufgrund fehlender prospektiver Studien keine Standardtherapie. Effektive Therapieformen sind die Operation, die Bestrahlung und die medikamentöse Tumorthherapie. Die Therapieentscheidung wird wesentlich von der Lokalisation und der Ausdeh-

nung der Erkrankung bestimmt. Bei lokalisierten MALT-Lymphomen in der Ileozökalregion, im Rektum und im Dünndarm ist die Operation kurativ. Die Strahlentherapie ist ebenfalls kurativ, z. B. bei lokalisierter Manifestation im Rektum/Sigmoid, im Ileozökalbereich oder im Duodenum [37]. Limitierend sind die Größe des Bestrahlungsfeldes und die Strahlensensitivität benachbarter Organe. In Analogie zu anderen Lokalisationen ist ggf. eine systemische Therapie zu erwägen.

5.2.4.2 Stadien III und IV (nach Musshoff) - Intestinaltraktes

Bei fortgeschrittenen Stadien wird eine medikamentöse Therapie wie bei anderen MALT-Lymphomen empfohlen, siehe Kapitel 4.3

5.2.5 Nachsorge und Verlaufskontrollen - Intestinaltraktes

Die Empfehlungen entsprechen denen von MALT-Lymphomen anderer Lokalisationen, siehe Kapitel 4.4 und Tabelle 5.

5.2.6 Prognose

Die Prognose der Patienten mit MALT-Lymphom des Intestinaltraktes ist gut. Die 10-Jahres-Überlebensraten liegt über 75%. Ein multilokulärer Befall ist ein ungünstiger prognostischer Faktor.

5.3 Lunge

5.3.1 Grundlagen

Primäre Lymphome der Lunge sind selten. Das MALT-Lymphom ist mit etwa 75% bis 90% die häufigste Entität [39, 40]. Das mittlere Erkrankungsalter liegt bei 62 Jahren. Frauen sind mit 55% (außerhalb des asiatischen Raumes) etwas häufiger als Männer betroffen. Etwa 10% der Patienten leiden an einer Autoimmunerkrankung, 45% sind Raucher, während bei 19% eine vorbestehende Lungenerkrankung bekannt ist.

5.3.2 Klinisches Bild

Lokale Symptome sind: Husten (39%), Auswurf (33%) Thoraxschmerzen (33%) und Dyspnoe (28%). Hämoptysen sind selten. B-Symptome treten bei bis zu einem Drittel der Patienten mit pulmonalem MALT-Lymphom auf. Bis zu 50% der Patienten sind asymptomatisch. Die Erkrankung ist oft nur langsam progredient, sodass watch-and-wait Strategien erwogen werden können [41].

5.3.3 Diagnostik

Bei pulmonalen Symptomen steht die bildgebende radiologische Diagnostik an erster Stelle (Tabelle 10). Die radiologischen Veränderungen sind unspezifisch und werden oft über einen längeren Zeitraum als entzündliche bzw. interstitielle Veränderungen interpretiert. Multiple und bilaterale Veränderungen sind häufig. Sogenannte „Tree-in-bud“-Phänomene oder auch im CT nachweisbare Infiltrate mit einem ‚Halo‘ können nachweisbar sein. Pleuraergüsse finden sich bei 5% bis 15% der Patienten zum Zeitpunkt der Erstdiagnose. Bei kleinen pleuranahen Herden ist eine operative Resektion diagnostisch (und auch gleichzeitig therapeutisch), da ausschließlich die histologische Evaluierung zur Diagnose führt. Die Beurteilung bronchoskopische Biop-

sien ist aufgrund der geringen Größe oft nur mit Einschränkungen möglich. Zytologien aus Ergusspunktionen/BAL stellen kein probates Mittel zur Diagnosesicherung dar.

Tabelle 10: Diagnostik beim MALT-Lymphom der Lunge

Untersuchung	Anmerkungen
Röntgen Thorax in 2 Ebenen	
CT Thorax	
Bronchoskopie mit Biopsie	
perkutane Lungenbiopsie thorakoskopische Lungenbiopsie diagnostisch-therapeutische Resektion	falls die vorherigen Untersuchungen kein schlüssiges Ergebnis hatten oder bei Pleura-naher Raumforderung; Zugang in Abhängigkeit von der Lokalisation der Läsion(en), dem Allgemeinzustand des Patienten und den Erfahrungen des Zentrums
weiteres Staging Gastroskopie	siehe Kapitel 3.1 aufgrund der Möglichkeit sekundären Magenbefalls bei pulmonalem MALT-Lymphom zu erwägen
Sonographie der Speicheldrüsen	bei Patienten mit Sjögren-Syndrom

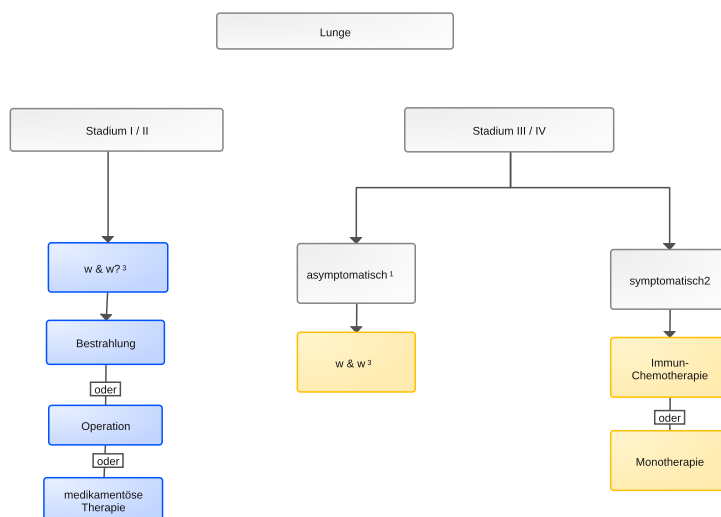
5.3.4 Stadieneinteilung

Die Stadieneinteilung erfolgt nach der von Ferraro modifizierten Ann-Arbor-Klassifikation [39, 40].

5.3.5 Therapie

Etwa 85% der Patienten mit MALT-Lymphom der Lunge werden im Stadium I oder II diagnostiziert. Ein Therapiealgorithmus ist in [Abbildung 3](#) dargestellt.

Abbildung 3: Therapiealgorithmus beim MALT-Lymphom der Lunge



Legende:

¹ asymptomatisch - keine Lymphom-bezogenen Symptome; ² symptomatisch - Symptome siehe Kapitel 4.3; ³ w & w - abwartendes Verhalten (watch & wait);

5.3.5.1 Stadien I und II - Lunge

Empfohlen wird ein interdisziplinäres Vorgehen (Strahlentherapie, Thoraxchirurgie, Hämatologie-Onkologie). Maßgabe ist eine individualisierte Therapie unter besonderer Berücksichtigung der Komorbidität sowie dem optimalen Erhalt der Lungenfunktion.

In den Stadien I und II gibt es keine Standardtherapie [39, 40]. Eine Operation ist besonders bei kleinen, peripher gelegenen Herden indiziert, oft primär aus diagnostischen Gründen. Bei Einsatz der Strahlentherapie sind die Empfindlichkeit des normalen Gewebes und das Volumen des Bestrahlungsfeldes limitierend.

In vergleichenden Studien wurde kein Unterschied in den Überlebensraten nach primär lokaler oder primär systemischer Therapie gefunden und auch eine kleine Analyse ergab keinen Vorteil von Operation plus Chemotherapie versus Chemotherapie alleine [2, 39]. Demgegenüber zeigte eine retrospektive Analyse der IELSG von insgesamt 205 Patienten ein signifikant verlängertes PFS bei Einsatz einer Resektion [40].

5.3.5.2 Stadien III und IV - Lunge

Bei fortgeschrittenen Stadien wird eine medikamentöse Therapie wie bei anderen MALT-Lymphomen empfohlen.

5.3.6 Nachsorge und Verlaufskontrollen - Lunge

Die Empfehlungen entsprechen denen bei MALT-Lymphomen anderer Lokalisationen (Tabelle 5). Als Basis lokaler bildgebender Diagnostik wird die Röntgenaufnahme des Thorax empfohlen, die ggf. (insbesondere bei partieller oder unsicherer Remission) durch die Computertomographie ergänzt werden sollte.

5.3.7 Prognose

Die Prognose von Patienten mit MALT-Lymphom der Lunge ist gut. Die 10-Jahres-Überlebensraten liegen über 70%. In einer Analyse der SEER-Datenbasis fand sich nach 10 Jahren kein signifikanter Unterschied in den Überlebensraten zwischen den Stadien I und II sowie III und IV .

5.4 Haut

5.4.1 Grundlagen

Bei 25% bis 35% der primären kutanen Lymphome handelt es sich um B Zell-Lymphome. Die Inzidenz liegt bei etwa 3 Fällen pro 1 Mill. Einwohner. Die Mehrzahl der primären kutanen B Zell Lymphome (etwa 75 %) ist indolent [42, 43], etwa 25% sind aggressiv. Histologisch dominieren das primär kutane Marginalzonen-Lymphom und das kutane Keimzentrumslymphom. Beim primär kutanen Marginalzonenlymphom liegt das mittlere Erkrankungsalter zwischen 35 bis 60 Jahren mit einer leichten männlichen Prädominanz.

Ein Zusammenhang mit *Borrelia burgdorferi*- bzw. Hepatitis C Infektionen wird diskutiert [4].

5.4.2 Klinisches Bild

Am häufigsten betroffen sind Extremitäten und Stamm in Form meist langsam wachsender erythematöser Plaques und Knoten ohne Ulzeration von etwa 2 bis 3 cm Größe. Sie treten häufiger isoliert als multipel auf [42, 43]. Spontane Rückbildungen sind möglich. Allgemeinsymptome sind selten. Manche Patienten leiden an Pruritus.

5.4.3 Diagnostik

Die Diagnose wird histologisch und immunhistochemisch an einer Hautbiopsie gestellt. Nach der Literatur wurde bei ca. 10% der Patienten eine Beteiligung von Lymphknoten oder anderer Organe gefunden. Die Rate positiver Knochenmarkbefunde betrug 1% bis 10%, wobei der Knochenmarksbefund weder das Vorgehen noch die Prognose beeinflusste [44].

Empfehlungen zur speziellen Diagnostik bei Patienten mit extranodalem Marginalzonen-Lymphom der Haut sind in [Tabelle 11](#) zusammengefasst.

Tabelle 11: Diagnostik beim extranodalen Marginalzonen-Lymphom der Haut

Untersuchung	Anmerkungen
Hautbiopsie	vorzugsweise als Exzisionsbiopsie <ul style="list-style-type: none"> • histologische und immunhistochemische Untersuchung • ggf. molekularpathologische Untersuchung, siehe Kapitel 3.1
<i>Borrelia burgdorferi</i> im Serum	nur im Rahmen von Studien oder bei klinischem Verdacht auf eine Borreliose
weiteres Staging	siehe Kapitel 3.1 Die Knochenmarkpunktion ist fakultativ (siehe Kapitel 5.4.3).

5.4.4 Stadieneinteilung

Die Stadieneinteilung nach der von Musshoff modifizierten Ann-Arbor-Klassifikation [11] erscheint beim kutanen MZL nur begrenzt anwendbar. Eine Alternative ist die Einteilung nach der neuen TNM Klassifikation ([Tabelle 12](#)).

Tabelle 12: TNM Klassifikation für kutane Lymphome (nicht für Mycosis fungoides und Sézary Syndrom) [44]

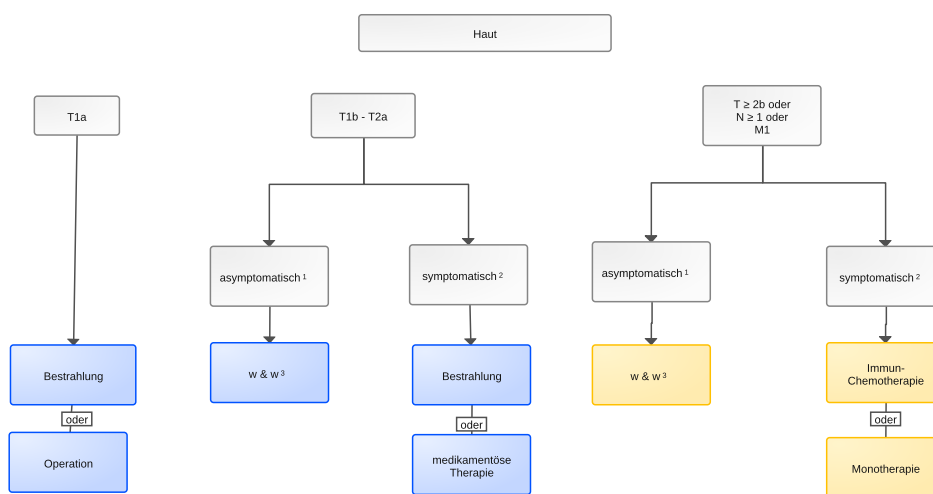
Stadium	Kriterien
T	
T1	isolierter Befall der Haut
• T1a	solitäre Läsion < 5 cm im Durchmesser
• T1b	solitäre Läsion > 5 cm im Durchmesser
T2	regionaler Befall der Haut: multiple Läsion in einer Region oder zwei benachbarten Regionen
• T2a	alle Läsionen in einem Umkreis < 15 cm
• T2b	alle Läsionen in einem Umkreis > 15 cm und < 30 cm
• T2c	alle Läsionen in einem Umkreis > 30 cm
T3	generalisierter Befall der Haut
• T3a	multiple Läsionen in mehr als zwei nicht-benachbarten Regionen
• T3b	multiple Läsionen in ≥ 3 Regionen
N	
N0	kein klinisch oder pathologisch nachgewiesener Lymphknotenbefall
N1	Befall einer peripheren Lymphknotenregion im Lymphabflussgebiet eines aktuell oder in der Vergangenheit betroffenen Hautabschnitts
N2	Befall von zwei oder mehr peripheren Lymphknotenregionen im Lymphabflussgebiet eines aktuell oder in der Vergangenheit betroffenen Hautabschnitts

Stadium	Kriterien
N3	Befall zentraler Lymphknoten
M	
M0	kein Anhalt für extrakutane, extranodale Manifestationen
M1	extrakutaner, extranodaler Befall

5.4.5 Therapie

Die große Mehrzahl der Patienten mit extranodalen Marginalzonen-Lymphomen wird in lokalisierten Stadien diagnostiziert. Die Therapie erfolgt adaptiert an das jeweilige Stadium. Ein Therapiealgorithmus ist in [Abbildung 4](#) dargestellt.

Abbildung 4: Therapiealgorithmus beim extranodalen Marginalzonen-Lymphom der Haut



Legende:

¹ asymptomatisch - keine Lymphom-bezogenen Symptome; ² symptomatisch - Symptome siehe Kapitel 4.3; ³ w & w - abwartendes Verhalten (watch & wait);

5.4.5.1 Stadium T1a - Haut

Bei solitären Manifestationen sind die Operation und die Strahlentherapie kurativ [58- 60]. Die Entscheidung ist abhängig von der Größe der Läsion, der Lokalisation und von der Präferenz der Patienten. Nach kompletter Resektion der Läsion ist ein abwartendes Verhalten indiziert. Die Rate an kompletten Remissionen liegt mit beiden Verfahren bei über 95%.

Die topische Therapie mit Steroiden ist wirksam hinsichtlich der Symptomkontrolle, wobei systematische Langzeitbeobachtungen fehlen. Die experimentelle intraläsionale Applikation von Rituximab ist ebenfalls effektiv.

5.4.5.2 Stadium T1b / T2a - Haut

Bei fehlendem Progress und geringer Tumormasse ist ein abwartendes Verhalten im Sinne von ‚watch-und-wait‘ gerechtfertigt. Symptomatische Läsionen können in Abhängigkeit vom klinischen Bedarf lokal behandelt werden [45].

Die chirurgische Entfernung ist effektiv. Die Rate kompletter Remissionen liegt über 95 %, die Rezidivrate jedoch bei bis zu 50%. Postoperativ sollte die Indikation einer Strahlentherapie in Abhängigkeit vom histologischen Befund geprüft werden.

Empfohlen werden Dosierungen zwischen 20 und 36 Gy mit einem Sicherheitsabstand nicht-betroffener Haut von 1 bis 1,5 cm, abhängig von der Körperregion. Ein alternativer Ansatz ist eine niedrig dosierte Radiotherapie (4 bis 8 Gy), wobei mit 4 Gy für indolente Kutane B-Zell-Lymphome die Läsionen angemessen kontrolliert werden können.

Die systemische Therapie mit Chlorambucil erzielt Remissionsraten bis zu 100%. Komplette Remissionen werden bei über 50% erreicht [46, 47]. In Fallbeschreibungen und retrospektiven Serien wurden auch durch die Monotherapie mit Rituximab partielle und komplette Remissionen berichtet, im Rezidiv wurde auch Radioimmuntherapie mit Y90-Ibritumomab-tiuxetan als wirksam beschrieben. Die primäre Kombinationschemotherapie mit Rituximab erzielt komplette Remissionen bei über 80% der Patienten mit Marginalzonen-Lymphom der Haut, die Rezidivrate liegt über 50% [46, 47].

5.4.5.3 Stadien \geq T2b, \geq N1, M1 - Haut

In fortgeschrittenen Stadien wird eine medikamentöse Therapie wie bei anderen extranodalen Marginalzonen-Lymphomen empfohlen, siehe Kapitel 4.3 Medikamentöse Therapie, wobei hier auch liposomales Doxorubicin eingesetzt wurde. Die Strahlentherapie ist auch bei multiplen Läsionen effektiv.

5.4.5.4 Borrelia burgdorferi-positives Marginalzonen-Lymphom

Da sowohl der kausale Zusammenhang als auch die Ergebnisse zur Effektivität einer Antibiotikatherapie (Doxycyclin oder Cephalosporine) nicht klar etabliert sind (Ansprechraten unter 50%), wird die primäre, alleinige Gabe von Antibiotika nicht empfohlen [46, 47].

5.4.6 Nachsorge und Verlaufskontrollen - Haut

Die Empfehlungen entsprechen denen extranodaler Marginalzonen-Lymphome anderer Lokalisationen, siehe Kapitel 4.4 und Tabelle 5. Die Diagnostik erfolgt visuell. Der Einsatz bildgebender Verfahren ist bei asymptomatischen Patienten nicht erforderlich.

5.4.7 Prognose

Die Prognose der Patienten mit primär kutanem Marginalzonen-Lymphom entspricht der günstigen Prognose extranodaler Marginalzonen-Lymphome in anderen Lokalisationen und liegt nach 5 Jahren bei über 95%. Prognostische Indizes wie der Cutaneous Lymphoma International Prognostic Index (CLIPi) haben bezüglich der Risikoabschätzung offensichtlich nur eine geringe Wertigkeit.

5.5 Augenanhangsgebilde

5.5.1 Grundlagen

Lymphome in der Augenregion machen 10% bis 15% der malignen Erkrankungen in dieser Region aus. Sie manifestieren sich in den sogenannten Augenanhangsgebilden (Orbita, Lider, Tränendrüsen, Bindehaut) und werden auch als Okulare-Adnex-Lymphome (OAL) bezeichnet. Die Zahl der diagnostizierten Patienten hat in den letzten drei Jahrzehnten kontinuierlich zugenommen [48]. In vielen Zentren stehen OAL mit bis zu 22% aller MALT-Lymphome nach dem Magen an zweiter Stelle. Am häufigsten ist die Orbita befallen (56%), gefolgt von den Konjunktiven (28%), und den Tränendrüsen (16%) [49, 50]. Ein bilateraler Befall tritt in etwa 15% der Patienten auf. Histologisch machen MALT-Lymphome 35% bis 90% der OAL je nach Lokalisation

aus. Das mediane Alter bei Diagnose eines MALT-Lymphoms der Augenanhangsgebilde liegt bei etwa 65 Jahren, mit einer leichten weiblichen Prädominanz.

In italienischen Studien wurde eine Assoziation von MALT-Lymphomen der okularen Adnexe mit *Chlamydophila psittaci* und teilweise auch mit Hepatitis C beschrieben [51, 52]. Betreffend *Chlamydophila psittaci* (CP) besteht eine starke geographische Variation. In Deutschland, der Schweiz und Österreich konnte kein Zusammenhang gefunden werden. Unabhängig vom Nachweis einer Infektion ist die Antibiotikatherapie mit Doxycyclin oder Clarithromycin eine etablierte Erstlinienoption bei Patienten ohne akute Gefährdung des Nervus opticus [47]. Autoimmunerkrankungen (vor allem Hashimoto-Thyroiditis und Sjögren Syndrom) finden sich bei 20 bis 35% der Patienten.

5.5.2 Klinisches Bild

Das klinische Bild wird von der Lokalisation der Erstmanifestation geprägt

- Orbita
 - Protrusio bulbi, Exophthalmus, tastbare Raumforderung, Sehstörungen, Doppelbilder, Erythem der Augenlider
- Konjunktiven
 - ‚lachsfarbene‘ gallertige Raumforderung; Erythem (Hyperämie), Fremdkörpergefühl
- Tränendrüsen
 - Epiphora, indolente Schwellung, Dakryozystitis
- Augenlider
 - indolente Raumforderung, Erythem, Fremdkörpergefühl

5.5.3 Diagnostik

An erster Stelle steht die histologische Sicherung aus Biopsiematerial, was vor allem bei intra-orbitaler Lokalisation eine Kooperation mit der Neurochirurgie erforderlich machen kann. Für die Beurteilung der lokalen Ausbreitung ist vor allem das MRT geeignet (Tabelle 13).

Bei 15% bis 28% der Patienten wurde ein disseminierter Befall über ein Auge hinaus beschrieben. Die Rate an Knochenmarkbeteiligung liegt in großen Serien zwischen nur 2% und 8%, weswegen eine routinemäßige Durchführung einer Knochenmarkbiopsie nicht empfohlen wird. Speziell hinzuweisen ist auf das Potenzial von MALT-Lymphomen der okularen Adnexe zur Disseminierung in das subkutane Fettgewebe [53].

Tabelle 13: Diagnostik beim MALT-Lymphom der Augenanhangsgebilde

Untersuchung	Anmerkungen
MRT oder CT	Für die Beurteilung der lokalen Ausbreitung ist vor allem das MRT geeignet
Biopsie / Probeexzision	Eine Feinnadelaspiration (Zytologie) ist für die Diagnose eines MALT-Lymphoms nicht ausreichend.
weiteres Staging	siehe Kapitel 3.1

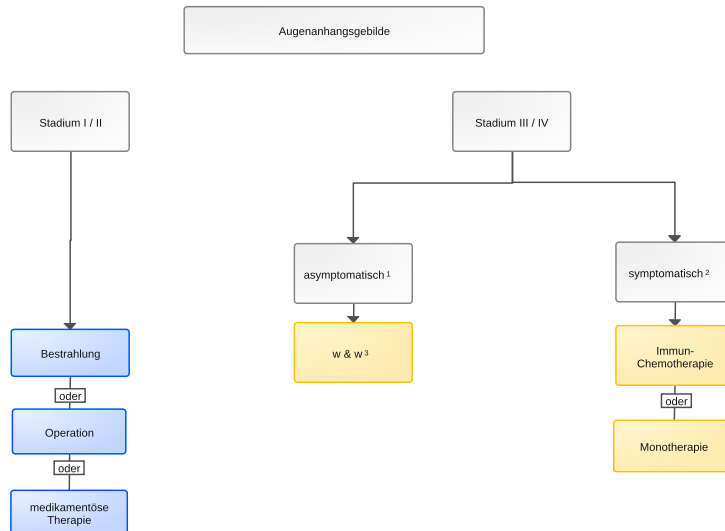
5.5.4 Stadieneinteilung

Die Stadieneinteilung erfolgt in Stadium I bis IV nach der von Musshoff modifizierten Ann-Arbor-Klassifikation [11] oder nach der TNM Klassifikation [54].

5.5.5 Therapie

70% bis 80% der extranodalen Marginalzonen-Lymphome im Augenbereich werden im Stadium I diagnostiziert. Ein Therapiealgorithmus ist in [Abbildung 5](#) dargestellt.

Abbildung 5: Therapiealgorithmus beim MALT-Lymphom der Augenanhangsgebilde



Legende:

¹ asymptomatisch - keine Lymphom-bezogenen Symptome; ² symptomatisch - Symptome siehe Kapitel 4.3; ³ w & w - abwartendes Verhalten (watch & wait); ⁴ Chlamydia psittaci

5.5.5.1 Stadien I und II - Augenanhangsgebilde

Die Radiotherapie ist die am besten untersuchte Modalität, wobei die Raten an lokaler Lymphomkontrolle und kompletter Remission bei etwa 85% liegen [2, 13]. Die kurzfristige Einleitung einer Bestrahlung ist bei allen Patienten mit Gefährdung der Sehfähigkeit indiziert [54]. Die Rate an lokalen Nebenwirkungen und Katarakt nimmt ab 30 Gy stark zu [55]. Allerdings zeigt sich bei längerer Nachbeobachtung ein nicht unbeträchtliches Rezidivrisiko nach initialer Bestrahlung (30 bis 40% nach 10 Jahren), wobei die Rezidive meist außerhalb des Strahlenfeldes auftreten [13, 55]. Eine niedrig dosierte Radiotherapie mit 4 Gy ist mit hohen Ansprechraten (100%) und minimalen Toxizitäten (5% Grad 1) verbunden [13].

Randomisierte Studien existieren nicht. Systemische Therapieansätze wie verschiedene Immuno-Chemotherapien (siehe Therapieprotokolle) ergaben in retrospektiven Analysen vergleichbare Resultate bei geringerer lokaler Toxizität, sodass die systemische Therapie als Alternative zur Bestrahlung angesehen werden kann [56, 57]. Auch die Gabe von Radioimmuntherapie mit Y90-Ibritumumab-Tiuxetan zeigte hohe Remissionsraten von knapp 100% in kleinen Serien [58].

In Analogie zur HP-Eradikation beim gastrischen MALT Lymphom stellt die Antibiotikatherapie mit Doxycyclin oder Clarithromycin eine etablierte Erstlinientherapie bei Patienten ohne akute Gefährdung der Sehkraft dar [47, 52]. Dabei ist die Wirksamkeit offenbar vom Nachweis einer CP-Infektion unabhängig. Die Ansprechraten liegen bei 30% bis 65%, mit einem 5-Jahres PFS von 55%. Die intraläsionale Immuntherapie mit Rituximab bei Lymphomen der Konjunktiven ist experimentell.

5.5.5.2 Stadien III und IV - Augenanhangsgebilde

Bei fortgeschrittenen Stadien wird eine medikamentöse Therapie wie bei anderen MALT-Lymphomen empfohlen, siehe Kapitel [4.3](#) Medikamentöse Therapie.

5.5.6 Nachsorge und Verlaufskontrollen - Augenanhangsgebilde

Die Empfehlungen entsprechen denen von MALT-Lymphomen anderer Lokalisationen, siehe Kapitel [4.4](#) und [Tabelle 5](#). Als routinemäßige lokale bildgebende Diagnostik wird die Sonographie empfohlen, in Abhängigkeit von der individuellen Situation und Zugänglichkeit der Primärmanifestation ggf. Kontrolle mittels MRT [[10](#)].

5.5.7 Prognose

Die Prognose von Patienten mit MALT-Lymphom der Augenanhangsgebilde ist gut, wenngleich bei lokaler Therapie ein beträchtliches Rezidivrisiko besteht. In der größten retrospektiven Serie lag das PFS nach 1, 5 und 10 Jahren bei 91%, 69% und 51% [[49](#)].

5.6 Speicheldrüsen

5.6.1 Grundlagen

Primäre Lymphome machen 2% bis 5% aller Malignome der Speicheldrüsen aus. Bei bis zu 80% der Patienten liegt die Primärlokalisierung in den Parotiden, seltener in Submandibular- und anderen Speicheldrüsen. Nach einer retrospektiven Analyse stellen MALT-Lymphome den häufigsten Subtyp dar. Das mittlere Erkrankungsalter liegt zwischen 50 und 70 Jahren. Frauen sind zwei- bis fünfmal häufiger betroffen als Männer [[59](#), [60](#)];

Anamnestisch haben bis zu zwei Drittel der Patienten Hinweise auf eine Autoimmunerkrankung [[3](#)]. Risikofaktoren für das Auftreten eines Lymphoms sind das Sjögren-Syndrom (relatives Lymphom-Risiko bei Sjögren-Syndrom 2% bis 10%) oder eine Sialadenitis mit lymphozytärer Infiltration aufgrund anderer Ursachen [[4](#), [5](#)]. Der Nachweis einer Trisomie 3 gilt als charakteristisch für MALT-Lymphome der Parotis.

5.6.2 Klinisches Bild

Häufigstes Symptom ist eine indolente Schwellung im Bereich einer der Speicheldrüsen. Bei Primärlokalisierung in der Parotis werden Lymphome häufiger auf der linken als auf der rechten Seite beobachtet [[62](#)]. Das MALT-Lymphom ist langsam progredient, manchmal mit einem klinisch undulierenden Verlauf. *B*-Symptome sind selten.

5.6.3 Diagnostik

Sonographisch zeigt sich typischerweise eine echoarme Raumforderung, ggf. auch eine diffuse Infiltration. Andere, auch kontralaterale Speicheldrüsen, können bei bis zu 15% der Patienten ebenfalls betroffen sein [[59- 61](#)].

Empfehlungen zur speziellen Diagnostik bei Patienten mit MALT-Lymphom der Speicheldrüsen sind in [Tabelle 14](#) zusammengefasst.

Tabelle 14: Diagnostik beim extranodalen Marginalzonen-Lymphom der Speicheldrüsen

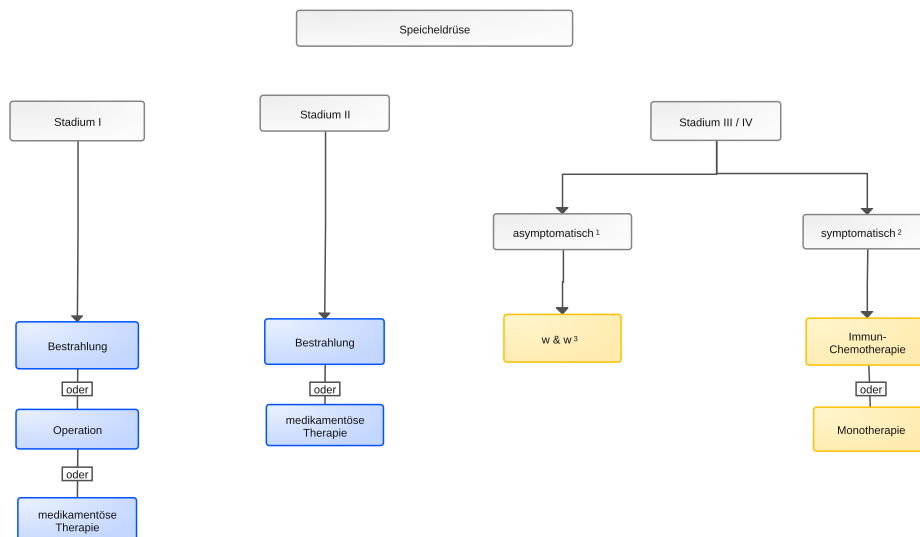
Untersuchung	Anmerkungen
Sonographie	
Biopsie / Probeexzision	Eine Feinnadelaspiration (Zytologie) ist für die Diagnose eines MALT-Lymphoms nicht ausreichend.
Autoantikörper	Anti-Ro (SS-A), Anti-La, ggfs. Anti-dsDNA u. a.
weiteres Staging	siehe Abschnitt 3.1

Die Stadieneinteilung erfolgt nach der von Musshoff modifizierte Ann-Arbor-Klassifikation [13].

5.6.4 Therapie

60% bis 80 % der Patienten mit MALT-Lymphom der Speicheldrüsen werden im Stadium I oder II diagnostiziert. Ein Therapiealgorithmus ist in [Abbildung 6](#) dargestellt.

Abbildung 6: Therapiealgorithmus beim MALT-Lymphom der Speicheldrüsen



Legende:

¹ asymptotisch - keine Lymphom-bezogenen Symptome; ² symptomatisch - Symptome siehe Kapitel 4.3; ³ w & w - abwartendes Verhalten (watch & wait);

5.6.4.1 Stadien I und II - Speicheldrüse

Die in den Stadien I und II zur Verfügung stehenden Therapieformen finden sich in [Abbildung 6](#). Bei Patienten mit MALT-Lymphom der Parotis im Stadium I oder II gibt es eine kleine randomisierte Studie zum Vergleich einer alleinigen Strahlentherapie mit einer Kombination aus Strahlen- und adjuvanter Chemotherapie [63]. Im Strahlentherapie-Arm erreichten 100% der Patienten eine komplette Remission, 90% waren nach 5 Jahren rezidivfrei. Die Kombinationstherapie erbrachte keinen signifikanten Vorteil. Auf der Basis dieser Daten und anderer retrospektiver Studien mit ähnlich guten Ergebnissen wird die Bestrahlung in einer Dosis von 24 - 35 Gy empfohlen [31, 64].

Belastende Nebenwirkung der Bestrahlung kann ein Sicca-Syndrom sein, vor allem bei Patienten mit der Vorgeschichte eines Sjögren Syndroms oder einer Sicca-Symptomatik anderer Genese. Falls Patienten eine Strahlentherapie ablehnen, bestehen folgende Alternativoptionen:

- Exzision mit anschließendem und „watch und wait“

- Immuntherapie mit Rituximab; diese Therapie ist auch effektiv bei Patienten mit Sjögren Syndrom ohne Lymphom
- Systemische Therapie

5.6.4.2 Stadien III und IV - Speicheldrüse

Bei fortgeschrittenen Stadien wird eine medikamentöse Therapie wie bei anderen MALT-Lymphomen empfohlen (siehe Kapitel 4.3 Medikamentöse Therapie).

5.6.5 Nachsorge und Verlaufskontrollen - Speicheldrüsen

Die Empfehlungen entsprechen denen bei MALT-Lymphomen anderer Lokalisationen, siehe Kapitel 4.4 und Tabelle 5. Als lokale bildgebende Diagnostik wird die Sonographie, ggf MR empfohlen.

5.6.6 Prognose

Die Prognose von Patienten mit MALT-Lymphom der Speicheldrüsen ist gut. Die 5 Jahres-Überlebensraten liegen über 80 % [59, 60].

5.7 Schilddrüse

5.7.1 Grundlagen

Primäre Lymphome machen etwa 1% bis 5% aller Malignome der Schilddrüse aus. Fast ausschließlich sind Frauen betroffen. Das mittlere Erkrankungsalter liegt zwischen 60 bis 79 Jahren [64, 65].

Haupttrisikofaktor für das MALT-Lymphom ist eine Autoimmunthyreoiditis [2, 4]. Bis zur Hälfte aller Patienten mit MALT-Lymphom der Schilddrüse hat in der Anamnese eine Hashimoto-Thyreoiditis, bei bis zu 90% der Patienten werden Autoantikörper nachgewiesen. Bei Patienten mit Autoimmunthyreoiditis ist das Risiko für ein thyroidales Lymphom 70 bis 80-fach höher als in der Normalbevölkerung.

5.7.2 Klinisches Bild

Die häufigste Symptomatik ist eine schmerzlose lokale Raumforderung. Selten sind Heiserkeit, Dysphagie, Dyspnoe oder B-Symptome. Auf dem Boden einer vorhergehenden Autoimmunthyreoiditis kann eine Hypothyreose bestehen.

5.7.3 Diagnostik

Sonographisch imponiert ein MALT-Lymphom meist als echoarme Raumforderung, seltener als diffuse Infiltration (Tabelle 15).

Tabelle 15: Diagnostik beim MALT-Lymphom der Schilddrüse

Untersuchung	Anmerkungen
Sonographie	
Biopsie / Probeexzision	Eine Feinnadelaspiration (Zytologie) ist für die Diagnose eines MALT-Lymphoms nicht ausreichend.

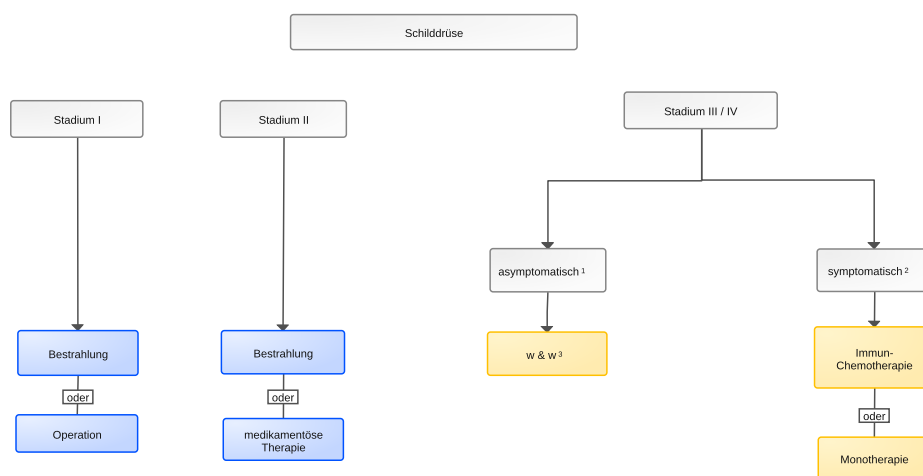
Untersuchung	Anmerkungen
Autoantikörper	Antikörper gegen Thyreoperoxidase (TPO-AK), Mikrosomen (MAK), Thyreoglobulin (TG-AK)
weiteres Staging	siehe Kapitel 3.1

Die Stadieneinteilung erfolgt nach der von Musshoff modifizierte Ann-Arbor-Klassifikation [11].

5.7.4 Therapie

Bis zu 85 % der Patienten mit MALT-Lymphom werden im Stadium I/II diagnostiziert. Ein Therapie-Algorithmus ist in [Abbildung 7](#) dargestellt.

Abbildung 7: Therapie - Algorithmus beim MALT-Lymphom der Schilddrüse



Legende:

¹ asymptomatisch - keine Lymphom-bezogenen Symptome; ² symptomatisch - Symptome siehe Kapitel 4.3; ³ w & w - abwartendes Verhalten (watch & wait);

5.7.4.1 Stadium I - Schilddrüse

Mangels prospektiver, randomisierter Studien gibt es im Stadium I keine Standardtherapie. Effektiv sind Operation und Bestrahlung [64-66]. Die Lokalrezidivraten sind bei beiden Therapieformen niedrig [58]. Bei Wahl der Strahlentherapie werden Dosierungen von 24 -30 Gy empfohlen (31). Eine Analyse von 107 Patienten im Stadium I/II zeigte allerdings auch für alleinige Chemotherapie eine hohe Wirksamkeit [65]. Das OS war nach 3 Jahren 93% für Chemotherapie und 94% für alleinige Strahlentherapie, obwohl der Anteil von Patienten im Stadium II in der Chemotherapie-Kohorte höher war.

5.7.4.2 Stadium II - Schilddrüse

Wegen ihrer hohen Effektivität wird die Strahlentherapie in diesem Stadium vielfach als Standard angesehen. Allerdings lagen in einer retrospektiven Studie die Rezidivraten nach einer Involved-Field-Bestrahlung bei 52% [67]. Der Wert einer zusätzlichen chirurgischen Maßnahme (Debulking), einer adjuvanten, medikamentösen Therapie oder einer Kombinationstherapie ist nicht belegt. Die alleinige Chemotherapie im Stadium II scheint eine wirksame Alternative zur Bestrahlung darzustellen (siehe auch Stadium I).

5.7.4.3 Stadien III und IV - Schilddrüse

Bei fortgeschrittenen Stadien wird eine medikamentöse Therapie wie bei anderen MALT-Lymphomen empfohlen, siehe Kapitel 4.3 Medikamentöse Therapie.

5.7.5 Nachsorge und Verlaufskontrollen - Schilddrüse

Die Empfehlungen entsprechen denen von MALT-Lymphomen anderer Lokalisationen, siehe Kapitel 4.4 und Tabelle 5. Als lokales bildgebendes Verfahren wird die Sonographie empfohlen.

5.7.6 Prognose

Die Prognose der Patienten mit MALT-Lymphom der Schilddrüse ist gut. Das Überleben nach 5 Jahren liegt in den Stadien I und II bei 94% mit einem EFS von 91%. Nach 10 Jahren betrug das OS 91% und das EFS 84% [66].

5.8 Mamma

5.8.1 Grundlagen

Primäre Lymphome der Mamma sind selten (unter 0,5% aller Malignome der Brust).

Das MALT-Lymphom der Mamma ist eine Erkrankung des höheren Lebensalters. Das mittlere Alter liegt in den publizierten Fallserien zwischen 55 und 70 Jahren [68, 69]. Männer sind sehr selten betroffen.

5.8.2 Klinisches Bild

Führendes Symptom ist ein palpabler Tumor, gelegentlich mit Schmerzen und Spannungsgefühl. B-Symptome sind selten. Die Mehrheit der Patientinnen mit MALT-Lymphom der Brust wird in den Stadien I und II diagnostiziert, in bis zu 10% ist die kontralaterale Brust bei Erstdiagnose ebenfalls betroffen. Entsprechend dem Muster der Embryogenese können MALT-Lymphome der Mamma multiple subkutane Manifestationen bilden, die oft lang der Detektion entgehen [54].

5.8.3 Diagnostik

In der Regel werden bei einer Patientin mit neu aufgetretener, palpabler Raumforderung kurzfristig eine Mammographie und eine Ultraschall-Untersuchung veranlasst. Intramammäre Lymphome imponieren als glatt begrenzte Herdbefunde. Bei verdächtigem Befund wird eine zunächst perkutane histologische Abklärung als entscheidende Diagnostik durchgeführt.

Empfehlungen zur speziellen Diagnostik bei Patienten mit MALT-Lymphom der Brustdrüsen sind in Tabelle 16 zusammengefasst.

Tabelle 16: Diagnostik beim MALT-Lymphom der Mamma

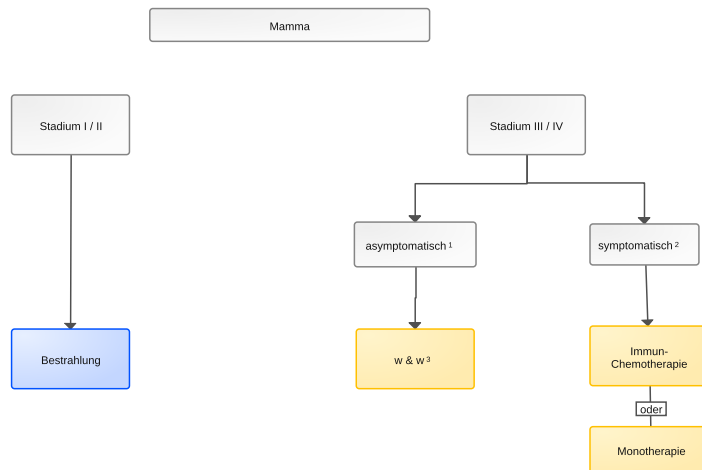
Untersuchung	Anmerkungen
Mammographie	
Sonographie beider Mammae	MALT-Lymphome können auch kontralateral auftreten
MRT Mammae	MRT ist hoch sensitiv; die Erfahrung beschränkt sich auf Fallberichte; indiziert bei Patientinnen mit eingeschränkter Aussagefähigkeit anderer bildgebender Verfahren (z. B. Silikon-Implantate)

Untersuchung	Anmerkungen
weiteres Staging	siehe Kapitel 3.1

5.8.4 Therapie

Bis zu 75 % der extranodalen Marginalzonen-Lymphome der Mamma werden in den Stadien I und II diagnostiziert. Ein Stadien-basierter Algorithmus ist in [Abbildung 8](#) dargestellt.

Abbildung 8: Therapie - Algorithmus beim extranodalen Marginalzonen-Lymphom der Mamma



Legende:

¹ asymptotisch - keine Lymphom-bezogenen Symptome; ² symptomatisch - Symptome siehe Kapitel 4.3; ³ w & w - abwartendes Verhalten (watch & wait);

5.8.4.1 Stadien I und II - Mamma

Wegen der hohen Wirksamkeit und der geringen lokalen Rezidivrate wird im Stadium I und II eine Bestrahlung der Brust mit 24 - 35 Gy empfohlen [13, 31]. Eine Alternative im Stadium I bei kleinem Primärbefund ist die Operation, wenn sie gewebsschonend durchgeführt wird und damit auf eine Bestrahlung verzichtet werden kann. Im Stadium I ist der zusätzliche Gewinn einer Bestrahlung der Lymphabflusswege nicht gesichert, im Stadium II ist sie indiziert.

Der Wert einer primären oder adjuvanten medikamentösen Therapie ist in den Stadien I und II nicht gesichert.

5.8.4.2 Stadien III und IV - Mamma

Bei fortgeschrittenen Stadien wird eine medikamentöse Therapie wie bei anderen extranodalen Marginalzonen-Lymphomen empfohlen, siehe Kapitel 4.3 Medikamentöse Therapie.

5.9 Nachsorge und Verlaufskontrollen - Mamma

Die Empfehlungen entsprechen denen extranodaler Marginalzonen-Lymphome anderer Lokalisationen, siehe Abschnitt 4.4 und [Tabelle 5](#). Als lokale bildgebende Diagnostik wird die Sonographie der Mammæ empfohlen.

5.9.1 Prognose

Die Prognose der Patientinnen mit extranodalem Marginalzonen-Lymphom der Brust entspricht der günstigen Prognose extranodaler Marginalzonen-Lymphome in anderen Lokalisationen.

9 Literatur

1. Swerdlow SH, Campo E, Harris NL, et al (eds.): WHO classification of tumours of haematopoietic and lymphoid tissues. Lyon: IARC; 2017.
2. Raderer M, Kiesewetter B, Ferreri AJ. Clinicopathologic characteristics and treatment of marginal zone lymphoma of mucosa-associated lymphoid tissue (MALT lymphoma). *CA Cancer J Clin.* 2016;66(2):153-71. [PMID:26773441](#)
3. Kiesewetter B, Lukas J, Dolak W, et al. Gender aspects in extranodal marginal zone B-cell lymphoma of the mucosa associated lymphoid tissue: does sex matter? *Oncology* 2016;91:243-250 [DOI:10.1159/000448218](#)
4. Zucca E, Bertoni F. The spectrum of MALT lymphoma at different sites: biological and therapeutic relevance. *Blood.* 2016;127(17):2082-92. [PMID:26989205](#)
5. Wohrer S, Troch M, Streubel B, et al. MALT lymphoma in patients with autoimmune diseases: a comparative analysis of characteristics and clinical course. *Leukemia.* 2007;21(8):1812-8. [PMID:10.1038/sj.leu.2404782](#)
6. Isaacson PG, Du MQ. MALT lymphoma: from morphology to molecules. *Nat Rev Cancer.* 2004;4(8):644-53. [PMID:15286744](#)
7. Zucca E, Copie-Bergman C, Ricardi U, et al. Gastric marginal zone lymphoma of MALT type: ESMO Clinical Practice Guidelines for diagnosis, treatment and follow-up. *Ann Oncol.* 2013;24 Suppl 6:vi144-8. [DOI:10.193/annonc/mdt343](#)
8. Liu H, Ye H, Ruskone-Fourmesttraux A, et al. T(11;18) is a marker for all stage gastric MALT lymphomas that will not respond to H. pylori eradication. *Gastroenterology.* 2002;122(5):1286-94. [PMID:11984515](#)
9. Ruskone-Fourmesttraux A, Fischbach W, Aleman BM, et al. EGILS consensus report. Gastric extranodal marginal zone B-cell lymphoma of MALT. *Gut.* 2011;60(6):747-58. [DOI:10.1136/gut.2010.224949](#)
10. Hummel M, Oeschger S, Barth TF, et al. Wotherspoon criteria combined with B cell clonality analysis by advanced polymerase chain reaction technology discriminates covert gastric marginal zone lymphoma from chronic gastritis. *Gut.* 2006 Jun;55(6):782-7. [PMID:16423889](#)
11. Musshoff K. [Clinical staging classification of non-Hodgkin's lymphomas (author's transl)]. *Strahlentherapie.* 1977;153(4):218-21. [PMID:857349](#)
12. Teckie S, Qi S, Lovie S, et al. Long-term outcomes and patterns of relapse of early-stage extranodal marginal zone lymphoma treated with radiation therapy with curative intent. *Int J Radiat Oncol Biol Phys.* 2015;92(1):130-7. [DOI:10.1016/j.ijrobp.2015.01.040](#)
13. Pinnix CC, Dabaja BS, Milgrom SA, et al. Ultra-low-dose radiotherapy for definitive management of ocular adnexal B-cell lymphoma. *Head Neck.* 2017;39(6):1095-100. [DOI:10.1002/hed.24717](#)
14. Kiesewetter B, Ferreri AJ, Raderer M. Chemoimmunotherapy for Mucosa-Associated Lymphoid Tissue-Type Lymphoma: A Review of the Literature. *Oncologist.* 2015;20(8):915-25. [DOI:10.1634/theoncologist.2015-0109](#)
15. Kiesewetter B, Neuper O, Mayerhoefer ME, et al. A pilot phase II study of ofatumumab monotherapy for extranodal marginal zone B-cell lymphoma of the mucosa-associated

- lymphoid tissue (MALT) lymphoma. *Hematol Oncol*. 2018;36(1):49-55. DOI:10.1002/hon.2454
16. Noy A, de Vos S, Thieblemont C, et al. Targeting Bruton tyrosine kinase with ibrutinib in relapsed/refractory marginal zone lymphoma. *Blood*. 2017;129(16):2224-32. DOI:10.1182/blood-2016-10-747345
 17. Ferreri AJM, Cecchetti C, Kiesewetter B, et al. Clarithromycin as a "repurposing drug" against MALT lymphoma. *Br J Haematol*. 2018; 182:913-5. DOI:10.1111/bjh/14878
 18. Thieblemont C, Cascione L, Conconi A, et al. A MALT lymphoma prognostic index. *Blood*. 2017;130(12):1409-17. DOI:10.1182/blood_2017-03-771915
 19. Raderer M, Wohrer S, Kiesewetter B, et al. Antibiotic treatment as sole management of *Helicobacter pylori*-negative gastric MALT lymphoma: a single center experience with prolonged follow-up. *Ann Hematol*. 2015;94(6):969-73. DOI:10.1007/s00277-014-2298-3
 20. Zullo A, Hassan C, Ridola L, et al. Eradication therapy in *Helicobacter pylori*-negative, gastric low-grade mucosa-associated lymphoid tissue lymphoma patients: a systematic review. *J Clin Gastroenterol*. 2013;47(10):824-7. PMID:23442842
 21. Choi SI, Kook MC, Hwang S et al. Prevalence and Implications of Bone Marrow Involvement in Patients with Gastric Mucosa-Associated Lymphoid Tissue Lymphoma. *Gut Liver*. 2018;12(3):278-87. DOI:10.1016/j.clon.2010.11.007
 22. Hancock BW, Qian W, Linch D et al. Chlorambucil versus observation after anti-*Helicobacter* therapy in gastric MALT lymphomas: results of the international randomised LY03 trial. *Br J Haematol*. 2009;144(3):367-75. DOI:10.1111/j.1365-2141
 23. Fischbach W, Goebeler ME, Ruskone-Fourmesttraux A et al. Most patients with minimal histological residuals of gastric MALT lymphoma after successful eradication of *Helicobacter pylori* can be managed safely by a watch and wait strategy: experience from a large international series. *Gut*. 2007;56(12):1685-7. PMID:17639089
 24. Copie-Bergman C, Wotherspoon AC, Capella C, et al. Gela histological scoring system for post-treatment biopsies of patients with gastric MALT lymphoma is feasible and reliable in routine practice. *Br J Haematol*. 2013;160(1):47-52. DOI:10.1111/bjh.12078
 25. Zucca E, Conconi A, Martinelli G et al. Final Results of the IELSG-19 Randomized Trial of Mucosa-Associated Lymphoid Tissue Lymphoma: Improved Event-Free and Progression-Free Survival With Rituximab Plus Chlorambucil Versus Either Chlorambucil or Rituximab Monotherapy. *J Clin Oncol*. 2017;35(17):1905-12. DOI:10.1200/JCO.2016.70.6994
 26. Jager G, Neumeister P, Quehenberger F, et al. Prolonged clinical remission in patients with extranodal marginal zone B-cell lymphoma of the mucosa-associated lymphoid tissue type treated with cladribine: 6 year follow-up of a phase II trial. *Ann Oncol*. 2006;17(11):1722-3. PMID:16766585
 27. Salar A, Domingo-Domenech E, Panizo C et al. First-line response-adapted treatment with the combination of bendamustine and rituximab in patients with mucosa-associated lymphoid tissue lymphoma (MALT2008-01): a multicentre, single-arm, phase 2 trial. *Lancet Haematol*. 2014;1(3):e104-11. DOI:10.1016/S2352-3026(14)00021-0
 28. Bilgicler C, Simonitsch-Klupp I, Kiesewetter B, et al. Prevalence of clarithromycin-resistant *Helicobacter pylori* strains in gastric mucosa-associated lymphoid tissue lymphoma patients. *Ann Hematol*. 2016;95(7):1115-20. DOI:10.1007/s00277-016-2672-4
 29. Gong EJ, Ahn JY, Jung HY et al. *Helicobacter pylori* Eradication Therapy Is Effective as the Initial Treatment for Patients with H. pylori-Negative and Disseminated Gastric Mucosa-Associated Lymphoid Tissue Lymphoma. *Gut Liver*. 2016;10(5):706-13. DOI:10.5009/gnl15510

30. Hoskin PJ, Kirkwood AA, Popova B et al. 4 Gy versus 24 Gy radiotherapy for patients with indolent lymphoma (FORT): a randomised phase 3 non-inferiority trial. *Lancet Oncol.* 2014;15(4):457-63. DOI:10.1093/jnci/djv197.
31. Lowry L, Smith P, Qian W et al. Reduced dose radiotherapy for local control in non-Hodgkin lymphoma: A randomised phase III trial, *Radiotherapy and Oncology*,2011, <https://doi.org/10.1016/j.radonc.2011.05.013>.
32. Capelle LG, de Vries AC, Looman CW et al. Gastric MALT lymphoma: epidemiology and high adenocarcinoma risk in a nation-wide study. *Eur J Cancer.* 2008;44(16):2470-6. DOI: 10.1016/j.ejca.2008.07.005
33. Wong MT, Eu KW. Primary colorectal lymphomas. *Colorectal Dis.* 2006;8(7):586-91. PMID: 16919111
34. Streubel B, Seitz G, Stolte M et al. MALT lymphoma associated genetic aberrations occur at different frequencies in primary and secondary intestinal MALT lymphomas. *Gut.* 2006;55(11):1581-5. PMID:16556668
35. Koch P, del Valle F, Berdel WE et al. Primary gastrointestinal non-Hodgkin's lymphoma: I. Anatomic and histologic distribution, clinical features, and survival data of 371 patients registered in the German Multicenter Study GIT NHL 01/92. *J Clin Oncol.* 2001;19(18): 3861-73. DOI:10.1200/JCO.2001.19.18.3861
36. Vetro C, Romano A, Amico I, et al. Endoscopic features of gastro-intestinal lymphomas: from diagnosis to follow-up. *World J Gastroenterol.* 2014;20(36):12993-3005. DOI: 10.3748/wjg.v20.i36.123993
37. Dolak W, Raderer M, Maresch J et al. Detection of gastric MALT lymphoma spreading to the small bowel by enteroscopy. *Endoscopy.* 2011;43(8):731-3. DOI:10.1055/s-0030-1256435
38. Aleman BM, Haas RL, van der Maazen RW. Role of radiotherapy in the treatment of lymphomas of the gastrointestinal tract. *Best Pract Res Clin Gastroenterol.* 2010;24(1): 27-34. DOI:10.1016/j.bpg.2009.12.002
39. Stefanovic A, Morgensztern D, Fong T, et al. Pulmonary marginal zone lymphoma: a single centre experience and review of the SEER database. *Leuk Lymphoma.* 2008;49(7): 1311-20. DOI:10.1080/10428190802064933
40. Sammassimo S, Pruneri G, Andreola G et al. A retrospective international study on primary extranodal marginal zone lymphoma of the lung (BALT lymphoma) on behalf of International Extranodal Lymphoma Study Group (IELSG). *Hematol Oncol.* 2016;34(4): 177-83. DOI:10.1002/hon.2243.
41. Troch M, Streubel B, Petkov V et al. Does MALT lymphoma of the lung require immediate treatment? An analysis of 11 untreated cases with long-term follow-up. *Anticancer Res.* 2007;27(5B):3633-7. PMID:17972528
42. Dalle S, Thomas L, Balme B et al. Primary cutaneous marginal zone lymphoma. *Crit Rev Oncol Hematol.* 2010;74(3):156-62. DOI:10.1016/j.critrevonc.2009.09.003
43. Nicolay JP, Wobser M. Cutaneous B-cell lymphomas - pathogenesis, diagnostic workup, and therapy. *J Dtsch Dermatol Ges.* 2016;14(12):1207-24. Doi: 10.1111/ddg.13164
44. Senff NJ, Kluin-Nelemans HC, Willemze R. Results of bone marrow examination in 275 patients with histological features that suggest an indolent type of cutaneous B-cell lymphoma. *Br J Haematol.* 2008;142(1):52-6. DOI:10.1111/j.1365-2141.2008.07159.x
45. Kim YH, Willemze R, Pimpinelli N et al et al. TNM classification system for primary cutaneous lymphomas other than mycosis fungoides and Sezary syndrome: a proposal of the International Society for Cutaneous Lymphomas (ISCL) and the Cutaneous Lymphoma

- Task Force of the European Organization of Research and Treatment of Cancer (EORTC). *Blood*. 2007;110(2):479-84. PMID:17339420
46. Willemze R, Hodak E, Zinzani PL et al.. Primary cutaneous lymphomas: ESMO Clinical Practice Guidelines for diagnosis, treatment and follow-up. *Ann Oncol*. 2018. DOI: [10.1093/annonc/mdy133](https://doi.org/10.1093/annonc/mdy133)
 47. Wilcox RA. Cutaneous B-cell lymphomas: 2016 update on diagnosis, risk-stratification, and management. *Am J Hematol*. 2016;91(10):1052-5. DOI: [10.1002/ajh.25224](https://doi.org/10.1002/ajh.25224)
 48. Kieseewetter B, Raderer M. Antibiotic therapy in nongastrointestinal MALT lymphoma: a review of the literature. *Blood*. 2013;122(8):1350-7. DOI: [10.1182/blood-2013-02-486522](https://doi.org/10.1182/blood-2013-02-486522)
 49. Moslehi R, Devesa SS, Schairer C et al. Rapidly increasing incidence of ocular non-hodgkin lymphoma. *J Natl Cancer Inst*. 2006;98(13):936-9. DOI: [10.1093/jnci/djj248](https://doi.org/10.1093/jnci/djj248)
 50. Desai A, Joag MG, Lekakis L et al. Long-term course of patients with primary ocular adnexal MALT lymphoma: a large single-institution cohort study. *Blood*. 2017;129(3):324-32. DOI: [10.1182/blood-2016-05-714584](https://doi.org/10.1182/blood-2016-05-714584)
 51. Kieseewetter B, Lukas J, Kuchar A et al. Clinical features, treatment and outcome of mucosa-associated lymphoid tissue (MALT) lymphoma of the ocular adnexa: single center experience of 60 patients. *PLoS One*. 2014;9(7):e104004. DOI: [10.1371/journal.pone.0104004](https://doi.org/10.1371/journal.pone.0104004)
 52. Husain A, Roberts D, Pro B et al.. Meta-analyses of the association between *Chlamydia psittaci* and ocular adnexal lymphoma and the response of ocular adnexal lymphoma to antibiotics. *Cancer*. 2007;110(4):809-15. DOI: [10.1002/cncr.22843](https://doi.org/10.1002/cncr.22843)
 53. Ferreri AJ, Govi S, Pasini E et al. *Chlamydia psittaci* eradication with doxycycline as first-line targeted therapy for ocular adnexae lymphoma: final results of an international phase II trial. *J Clin Oncol*. 2012;30(24):2988-94. DOI: [10.1200/JCO.2011.4466](https://doi.org/10.1200/JCO.2011.4466)
 54. Jonak C, Troch M, Kieseewetter B, et al. Subcutaneous dissemination pattern in extranodal marginal zone B-cell lymphoma of mucosa-associated lymphoid tissue lymphoma. *Haematologica*. 2012;97(5):766-70. DOI: [10.3324/haematol.2011.057422](https://doi.org/10.3324/haematol.2011.057422)
 55. Decaudin D, de Cremoux P, Vincent-Salomon A et al.. Ocular adnexal lymphoma: a review of clinicopathologic features and treatment options. *Blood*. 2006;108(5):1451-60. PMID: [16638927](https://pubmed.ncbi.nlm.nih.gov/16638927/)
 56. Durkin SR, Roos D, Higgs B, et al. Ophthalmic and adnexal complications of radiotherapy. *Acta Ophthalmol Scand*. 2007;85(3):240-50 PMID: [17488452](https://pubmed.ncbi.nlm.nih.gov/17488452/)
 57. Wohrer S, Kieseewetter B, Fischbach J et al. Retrospective comparison of the effectiveness of various treatment modalities of extragastric MALT lymphoma: a single-center analysis. *Ann Hematol*. 2014;93(8):1287-95. DOI: [10.1007/s00277-014-2042-z](https://doi.org/10.1007/s00277-014-2042-z)
 58. Paik JS, Cho WK, Lee SE et al. Ophthalmologic outcomes after chemotherapy and/or radiotherapy in non-conjunctival ocular adnexal MALT lymphoma. *Ann Hematol*. 2012;91(9):1393-401. DOI: [10.1007/s00277-012-1469-3](https://doi.org/10.1007/s00277-012-1469-3)
 59. Esmaeli B, McLaughlin P, Pro B et al. Prospective trial of targeted radioimmunotherapy with Y-90 ibritumomab tiuxetan (Zevalin) for front-line treatment of early-stage extranodal indolent ocular adnexal lymphoma. *Ann Oncol*. 2009;20(4):709-14. DOI: [10.1093/annonc/mdn692](https://doi.org/10.1093/annonc/mdn692)
 60. Feinstein AJ, Ciarleglio MM, Cong X et al. Parotid gland lymphoma: prognostic analysis of 2140 patients. *Laryngoscope*. 2013;123(5):1199-203. DOI: [10.1002/lary.23901](https://doi.org/10.1002/lary.23901)
 61. Anacak Y, Miller RC, Constantinou N et al. Primary mucosa-associated lymphoid tissue lymphoma of the salivary glands: a multicenter Rare Cancer Network study. *Int J Radiat Oncol Biol Phys*. 2012;82(1):315-20. DOI: [10.1016/j.ijrobp.2010.09.046](https://doi.org/10.1016/j.ijrobp.2010.09.046)

62. Troch M, Formanek M, Streubel B et al. Clinicopathological aspects of mucosa-associated lymphoid tissue (MALT) lymphoma of the parotid gland: a retrospective single-center analysis of 28 cases. *Head Neck*. 2011;33(6):763-7. DOI:10.1002/hed.21533
63. MacDermid D, Thurber L, George TI et al. Extranodal nonorbital indolent lymphomas of the head and neck: relationship between tumor control and radiotherapy. *Int J Radiat Oncol Biol Phys*. 2004;59(3):788-95. DOI:10.1016/j.ijrobp.2003.11.007
64. Watanabe N, Noh JY, Narimatsu H et al. Clinicopathological features of 171 cases of primary thyroid lymphoma: a long-term study involving 24553 patients with Hashimoto's disease. *Br J Haematol*. 2011;153(2):236-43. DOI:10.1210/jc.2017-01478
65. Oh SY, Kim WS, Kim JS et al. Primary thyroid marginal zone B-cell lymphoma of the mucosa-associated lymphoid tissue type: clinical manifestation and outcome of a rare disease - consortium for improving survival of lymphoma study. *Acta Haematol*. 2012;127(2):100-4. DOI:10.1159.000333113
66. Watanabe N, Narimatsu H, Noh JY, et al. Long-Term Outcomes of 107 Cases of Primary Thyroid Mucosa-Associated Lymphoid Tissue Lymphoma at a Single Medical Institution in Japan. *J Clin Endocrinol Metab*. 2018;103(2):732-9. DOI:10.1210/jc.2017-01478
67. Harrington KJ, Michalaki VJ, Vini L et al. Management of non-Hodgkin's lymphoma of the thyroid: the Royal Marsden Hospital experience. *The British Journal of Radiology*. 2005;78(929):405-10. DOI:10.1259/bjr/31803121
68. Avenia N, Sanguinetti A, Cirocchi R et al. Primary breast lymphomas: a multicentric experience. *World J Surg Oncol*. 2010;8:53. DOI:10.1186/1477-7819-8-53
69. Martinelli G, Ryan G, Seymour JF et al. Primary follicular and marginal-zone lymphoma of the breast: clinical features, prognostic factors and outcome: a study by the International Extranodal Lymphoma Study Group. *Ann Oncol*. 2009;20(12):1993-9. DOI:10.1093/annonc/mdp238

10 Aktive Studien und Register

Studie	Fragestellung	Kontakt	Information
RuxoAllo-Studie	Multizentrische und prospektive Phase-II Studie, die das Überleben von MF-Patienten, die sich aufgrund eines vorhandenen Spenders einer allogenen Blutstammzell-transplantation unterzogen haben, mit dem Überleben von MF-Patienten vergleicht, die keinen passenden Spender haben und kontinuierlich mit Ruxolitinib behandelt werden.	Prof. Nikolaus Kröger, Hamburg Studienzentrale Hamburg E-Mail: mheinzel@uke.de Telefon: 040 741054188	Homepage der GSG-MPN
Deutsches Register für das Marginalzonen-Lymphom	Prospektives Register zur Erfassung von Patienten mit Marginalzonenlymphom. Sammlung von Bioproben (Plasma) für molekulare Analysen	Prof. Dr. med. Christian Buske, Ulm, CCC Ulm Universitätsklinikum Ulm Telefon: 0731 500 65827 E-Mail: mzol.register@uniklinik-ulm.de	Homepage der German Lymphoma Alliance e.V. (GLA) www.german-lymphoma-alliance.de
OLYMP-1	Prospektive Phase II Studie, einarmig, Diagnose Marginalzonenlymphom (alle Subtypen), Patienten in der Erstlinie, nicht eligibel für oder refraktär auf eine Lokaltherapie. Monotherapie mit Obinutuzumab	Prof. Dr. med. Christian Buske, Ulm, CCC Ulm Universitätsklinikum Ulm Telefon: 0731 500 65831 E-Mail: studien.gla@uniklinik-ulm.de	Homepage der German Lymphoma Alliance e.V. (GLA) www.german-lymphoma-alliance.de
COUP-1	Prospektive Phase II Studie, einarmig, Diagnose Marginalzonenlymphom (alle	Prof. Dr. med. Christian Buske, Ulm, CCC Ulm Universitätsklinikum Ulm Telefon: 0731 500 65831	Homepage der German Lymphoma Alliance e.V. (GLA)

Studie	Fragestellung	Kontakt	Information
	Subtypen), Patienten in der Erstlinie oder im Rezidiv, nicht eligibel für oder refraktär auf eine Lokalthherapie. Therapie mit Rituximab und Copanlisib	E-Mail: studien.gla@uniklinik-ulm.de	www.german-lymphoma-alliance.de

11 Therapieprotokolle

- [Extranodales Marginalzonen-Lymphom \(MALT LYMPHOM\) - Medikamentöse Tumortherapie - Protokolle](#)

13 Zulassungsstatus

- [Extranodales Marginalzonen-Lymphom \(MALT LYMPHOM\) - Zulassung](#)

15 Anschriften der Verfasser

Ao. Univ. Prof. Dr. Markus Raderer

Med. Universität in Wien
 Universitätsklinik f. Innere Medizin I
 Klinische Abt. für Onkologie
 Währinger Gürtel 18-20
 A-1090 Wien
 Tel: 0043 1 40400-44450
markus.raderer@meduniwien.ac.at

Prof. Dr. med. Christian Buske

Universitätsklinikum Ulm
 Innere Medizin III
 Inst. f. Experimentelle Tumorforschung
 Albert-Einstein-Allee 11
 89081 Ulm
 Tel: 0731 50065801
 Fax: 0731 50065802
christian.buske@uni-ulm.de

Prof. Dr. med. Martin Dreyling

Klinikum der Universität München
 Med. Klinik und Poliklinik III Großhadern
 Marchioninstr. 15
 81377 München
 Tel: 089 7095-2202
 Fax: 089 7095-2201
martin.dreyling@med.uni-muenchen.de

Prof. Dr. med. Hans Theodor Eich

Universitätsklinikum Münster
 Klinik f. Strahlentherapie & Radioonkologie
 Albert-Schweizer-Campus1 Gebäude 1
 48149 Münster
 Tel: 0251 8347384
HansTheodor.Eich@ukmuenster.de

Dr. med. Barbara Kieseletter
 Medizinische Universität in Wien
 Universitätsklinik für Innere Medizin I
 Klinische Abteilung für Onkologie
 Währinger Gürtel 18-20
 A-1090 Wien
 Tel: 0043 1 404004445
barbara.kieseletter@meduniwien.ac.at

Prof. Dr. Wolfram Klapper
 Universitätsklinikum Schleswig-Holstein - Campus Kiel
 Institut für Pathologie, Sektion für Hämatopathologie
 Arnold-Heller-Str. 3, Haus 14
 24105 Kiel
 Tel: 0431 500-15700
Wolfram.Klapper@uksh.de

Prof. Dr. Emanuele Zucca
 International Extranodal Lymphoma Study Group
 Ospedale San Giovanni
 CH-6500 Bellinzona
 Tel: 0041 91 811-9040
 Fax: 0041 91 811-9182
ielsg@eoc.ch

16 Erklärungen zu möglichen Interessenkonflikten

nach den [Regeln der tragenden Fachgesellschaften](#).

Name	Anstellung	Beratung / Gutachten	Aktien/Fonds	Patent / Urheberrecht/ Lizenz	Honorare	Finanzierung wissenschaftlicher Untersuchungen	Andere finanzielle Beziehungen	Andere mögliche COI ¹
Raderer	Medizinische Universität Wien	-	-	-	Novartis, Celgene, Roche, Ipsen, Eisai	-	-	-
Buske	Universitätsklinikum Ulm	-	-	-	Roche, Janssen, Pfitzer, Ceutrimon, Hexal, Celgene	Roche, Janssen, Bayer	-	-
Dreyling	Klinikum der Universität München Großhadern	Acerta, Beyer, Celgene, Gilead, Janssen, Novartis Roche, Sandoz	.2	-	Beyer, Celgene, Gilead, Janssen, Roche	Celgene, Janssen, Mundipharma, Roche	Janssen, Celgene Roche	-
Eich	Universitätsklinikum Münster				Varian, Accuray, Astra Zeneca			
Kieseletter	Medizinische Universität Wien							

Name	Anstellung	Beratung / Gutachten	Aktien/ Fonds	Patent / Urheberrecht/ Lizenz	Honorare	Finanzierung wissenschaftlicher Untersuchungen	Andere finanzielle Beziehungen	Andere mögliche COI¹
Klapper	Universitätsklinikum Schleswig-Holstein	Amgen, Roche, Takeda	-	-	Amgen, Roche, Takeda	Amgen, Roche, Takeda, Regeneron, Bayer	-	-
Zucca	International Extranodal Lymphoma Study Group Ospedale San Giovanni, Bellinzona (Schweiz)	Celgene, Roche, Celltrion Healthcare, Mei Pharma, Astra Zeneca	-	-	Gilead, Bristol-Myers Squibb, MSD	Celgene, Roche, Janssen	Abbvie, Gilead	-