Aus der Klinik und Poliklinik für Orthopädie und Unfallchirurgie der Universität zu Köln
Direktor: Universitätsprofessor Dr. med. P. Eysel

# Osteosynthetische Versorgung von Olekranonfrakturen: Kann der Ansatz des Musculus triceps brachii geschützt werden? Eine anatomisch deskriptive Studie

Inaugural-Dissertation zur Erlangung der Doktorwürde
der Medizinischen Fakultät
der Universität zu Köln

vorgelegt von
Sebastian Hubertus Wegmann
aus Landshut

promoviert am 24. März 2022

Gedruckt mit Genehmigung der Medizinischen Fakultät der Universität zu Köln

Druckjahr 2022

Dekan: Universitätsprofessor Dr. med. G. R. Fink
1. Gutachter: Professor Dr. med. K. Wegmann
2. Gutachter: Privatdozent Dr. med. A. Jubel

Erklärung

Ich erkläre hiermit, dass ich die vorliegende Dissertationsschrift ohne unzulässige Hilfe Dritter und ohne Benutzung anderer als der angegebenen Hilfsmittel angefertigt habe; die aus fremden Quellen direkt oder indirekt übernommenen Gedanken sind als solche kenntlich gemacht.[1]

Bei der Auswahl und Auswertung des Materials sowie bei der Herstellung des Manuskriptes habe ich keine Unterstützungsleistungen erhalten.

Weitere Personen waren an der Erstellung der vorliegenden Arbeit nicht beteiligt. Insbesondere habe ich nicht die Hilfe einer Promotionsberaterin/eines Promotionsberaters in Anspruch genommen. Dritte haben von mir weder unmittelbar noch mittelbar geldwerte Leistungen für Arbeiten erhalten, die im Zusammenhang mit dem Inhalt der vorgelegten Dissertationsschrift stehen.

Die Dissertationsschrift wurde von mir bisher weder im Inland noch im Ausland in gleicher oder ähnlicher Form einer anderen Prüfungsbehörde vorgelegt.

Die in dieser Arbeit angegebenen Experimente sind nach entsprechender Anleitung durch Herrn PD Dr. med. Kilian Wegmann von mir selbst ausgeführt worden und anschließend mit SPSS Statistics (IBM Corp. Veröffentlicht 2018. Version 25.0) und Microsoft Excel (Microsoft Corp., Redmond, WA USA) ausgewertet.

Erklärung zur guten wissenschaftlichen Praxis:

Ich erkläre hiermit, dass ich die Ordnung zur Sicherung guter wissenschaftlicher Praxis und zum Umgang mit wissenschaftlichem Fehlverhalten (Amtliche Mitteilung der Universität zu Köln AM 132/2020) der Universität zu Köln gelesen habe und verpflichte mich hiermit, die dort genannten Vorgaben bei allen wissenschaftlichen Tätigkeiten zu beachten und umzusetzen.

Köln, den 23.09.2021

Unterschrift: .....

[1]Bei kumulativen Promotionen stellt nur die eigenständig verfasste Einleitung und Diskussion die Dissertationsschrift im Sinne der Erklärung gemäß dieser Erklärung dar.

# Danksagung

Großer Dank gilt Herrn Prof. Dr. med. Lars P. Müller, Leiter des Schwerpunkts für Unfall-, Hand- und Ellenbogenchirurgie, der mir die Möglichkeit gegeben hat, ein Promotionsverfahren in dem von ihm geleiteten biomechanischen Labor aufnehmen zu dürfen.

Ganz besonders danke ich meinem Doktorvater Prof. Dr. med. Kilian Wegmann für die Unterstützung bei dieser Dissertation. Er war es, der durch seine eigene Begeisterung zur Forschung diese auch bei mir geweckt hat, mir bei diesem Promotionsverfahren stets mit Rat und Tat zur Seite stand und wertvollen Denkanstöße gegeben hat.

Mein Dank gilt auch meinem Kollegen PD Dr. med. Valentin Rausch für seine umsichtige Anleitung und Unterstützung während der Durchführung der Messungen im biomechanischen Labor.

Weiterer Dank gilt Frau Jutta Knifka, die als biologisch-technische Assistentin des biomechanischen Labors immer hilfsbereit war, mich bei der Fotodokumentation unterstütze und stets für eine angenehme Atmosphäre im Labor sorgte.

Zuletzt gilt der Dank meinen Eltern, meiner Schwester Stephanie und meiner Partnerin Julia. Sie haben mir das Medizinstudium ermöglicht und mich immer bedingungslos unterstützt. Ich könnte mir privat als auch beruflich keine besseren Vorbilder wünschen und widme ihnen daher diese Arbeit.

Diese Dissertation ist in Dankbarkeit meiner Familie gewidmet.

# Inhaltsverzeichnis


ABKÜRZUNGSVERZEICHNIS 7

1. ZUSAMMENFASSUNG 8

2. EINLEITUNG 9

2.1 Problemstellung 9

2.2 Anatomie 9
2.2.1. Articulatio cubiti 9
2.2.2. Bewegungsausmaß 11
2.2.3. Gelenkkapsel 11
2.2.4. Ligamentäre Stabilisatoren des Ellenbogens 12
2.2.5. Muskuläre Stabilisatoren des Ellenbogens 13
2.2.6. Arterielle und venöse Blutversorgung 15
2.2.7. Innervation 15
2.2.8. Spezielle Anatomie des Olekranons 16

2.3 Die Olekranonfraktur 18
2.3.1. Historie 18
2.3.2. Klassifikation 19
2.3.3. Frakturmechanismus 20
2.3.4. Begleitverletzungen 21
2.3.5. Anamnese und klinische Untersuchung 22
2.3.6. Bildgebende Verfahren 23
2.3.7. Therapie 24
2.3.8. Nachbehandlung 31
2.3.9. Komplikationen 31

2.4 Fragestellungen und Zielsetzung 33

3. MATERIAL UND METHODEN 34

3.1 Patientenkollektiv 34

3.2 Zugangsweg 34

3.3 Positionierung 35

3.4 Dokumentation 35

3.5 Auswertung der Fotodokumentation 37

3.6 Statistische Auswertung 40

4. ERGEBNISSE 41

4.1 Auswertung der statistischen Kennzahlen 41

4.2 Tests auf Normalverteilung 42

4.3 Gruppenweise Auswertung der Ergebnisse 42

4.3.1. Geschlecht 42

4.3.2. Seite des Arms 47

4.4 Korrelationsanalyse 51

5. DISKUSSION 53

5.1 Evaluation des distalen Ansatzes des M. triceps brachii 53

5.2 Vergleich der Zuggurtungsosteosynthese mit der Plattenosteosynthese 55

5.3 Weitere Ergebnisse der Studie 56

5.4 Limitationen der Studie 57

6. LITERATURVERZEICHNIS 59

7. ANHANG 73

7.1 Abbildungsverzeichnis 73

7.2 Tabellenverzeichnis 73

## Abkürzungsverzeichnis

| | |
|---|---|
| A. | Arteria |
| a.-p. | Anterior-posterior |
| AO | Arbeitsgemeinschaft Osteosynthesefragen |
| C. | Wirbelkörper zervikal |
| CI | Ansatz Gelenkkapsel |
| CT | Computer Tomographie |
| DASH-Score | Disability of Arm, Shoulder and Hand |
| DCS | Damage control surgery |
| DI | Tiefer, muskulärer Ansatz des M. Triceps brachii |
| DRUG | Distales Radioulnargelenk |
| K-Draht | Kirschner-Draht |
| LCL | Ligamentum collaterale radiale, Laterales Kollateralband |
| LCP | Locked compression plate |
| Lig. | Ligamentum |
| LUCL | Lateral ulnar collateral ligament |
| M. | Musculus |
| MCL | Ligamentum collaterale ulnare, Mediales Kollateralband |
| Mdn. | Median |
| MEPI-Score | Mayo Elbow Performance Index |
| mmHg | Millimeter Quecksilbersäule |
| MRT | Magnet-Resonanz-Tomographie |
| N. | Nervus |
| OH | Höhe des Olekranons |
| ORIF | Open reduction internal fixation |
| OW | Breite des Olekranons |
| Proc. | Processus |
| PRUG | Proximales Radioulnargelenk |
| PUDA | Proximal Ulna Dorsal Angulation |
| PUTA | Proximal Ulna Torsion Angle |
| RCL | Radial collateral ligament |
| SI | Oberflächlicher, tendinöser Ansatz des M. triceps brachii |
| Sig. | Signifikanz |
| Th. | Wirbelkörper thorakal |
| V. | Vena |

# 1. Zusammenfassung

Die Olekranonfraktur stellt mit 10 % aller Verletzungen an der oberen Extremität eine relevante knöcherne Pathologie dar, die insbesondere durch ein direktes Trauma entsteht. Die posttraumatischen Resultate werden, sowohl bei konservativer als auch bei operativer Therapie, als gut beschrieben. Jedoch treten vor allem bei der operativen Versorgung häufig implantatbezogene Komplikationen auf, welche häufig auf die nur geringe Weichteildeckung zurückzuführen sind. Die Zuggurtungsosteosynthese, lange Zeit der Gold-Standard, kommt primär bei einfachen Frakturformen zum Einsatz, birgt jedoch ein erhöhtes Risiko der Migration des Osteosynthesematerials und führt oftmals zur Weichteilirritation. Die Plattenosteosynthese kann von dorsal oder als Doppelplattenosteosynthese von medial und lateral erfolgen. Diese wird primär für mehrfragmentäre Frakturen verwendet und zeigt ebenfalls gute klinische Ergebnisse, eine hohe Patientenzufriedenheit und teilweise geringere Komplikationsraten. Jedoch muss bei diesen Verfahren der M. triceps brachii zur Platzierung des Osteosynthesematerials abgetragen oder inzidiert werden.

Gemäß dem Ziel dieser Arbeit, den distalen Ansatz des M. triceps brachii am Olekranon zu untersuchen und die anatomische Region für eine mögliche Implantatpositionierung zu evaluieren, erfolgte die anatomische Untersuchung und Vermessung von 81 Ellenbogen. Es zeigte sich eine zweigeteilte Insertion des M. triceps brachii, nämlich ein tiefer, muskulöser Ansatz sowie ein oberflächlicher, tendinöser Ansatz. Zusätzlich wurde der Ansatz der posterioren Gelenkkapsel vermessen. Der tiefe, muskuläre Ansatz des M. triceps brachii stellte entsprechend unserer Ergebnisse ein mögliches Areal der Platzierung von Osteosynthesematerial dar, durch das der restliche Ansatz geschont werden kann. Zusätzlich kann durch die subtendinöse Lage des Osteosynthesematerials die Gefahr der Weichteilirritation möglicherweise reduziert werden und somit das Komplikationsrisiko gemindert werden. Wir konnten zeigen, dass die Größe des tiefen Ansatzes des M. triceps brachii sich abhängig von der Größe des oberflächlichen Ansatzes, der Größe der posterioren Kapsel, der Breite und der Höhe des Olekranons sowie der Länge von Ulna und Radius verhält und die Dimensionen ausreichen, um eine Platte zur Frakturversorgung zu platzieren.

# 2. Einleitung

Mit knapp 7% aller Frakturen repräsentieren Ellenbogenfrakturen nur eine seltene Pathologie.[1] Die Olekranonfraktur macht hierbei jedoch ca. 10 % aller Frakturen an der oberen Extremität aus und stellt bei einer Inzidenz von 12/100.000 Personen pro Jahr damit einen relevanten Anteil der Pathologien der oberen Extremität dar.[2–4]

Bezieht man die isolierte Olekranonfraktur nur auf das Ellenbogengelenk, aufgrund seiner Lage und möglichen Bewegungsebenen eines der wichtigsten Gelenke des menschlichen Körpers, macht diese ca. 38% aller Frakturpathologien am Ellenbogengelenk aus.[5,6] In 6,4 % der Fälle tritt eine offene Olekranonfraktur aufgrund der sparsamen Weichteildeckung auf.[4]

Das Durchschnittsalter der Patienten liegt bei 50 Jahren. Es lässt sich feststellen, dass Frauen häufiger betroffen sind, jedoch hier unterschiedliche Altersgipfel in der Literatur zu finden sind. Beim Mann liegt dieser zwischen 20 und 40 Jahren, bei Frauen zwischen 60-80 Jahren.[4,7,8]

## 2.1 Problemstellung

Olekranonfrakturen gelten grundsätzlich als intraartikuläre Frakturen, daher ist eine möglichst genaue anatomische Rekonstruktion das oberste Ziel einer operativen Versorgung, um das posttraumatische Arthroserisiko zu senken.[9] Hier gelten vor allem weit proximale Fragmente als problematisch, da diese durch die angebotenen Osteosyntheseverfahren nur schwer zu adressieren sind.[10] Mögliche operative Verfahren hierfür sind die Platten- und Schraubenosteosynthese, die Zuggurtungsosteosynthese sowie die Osteosynthese mit einem intramedullärem Nagel, welche in einem nachfolgenden Kapitel ausführlicher besprochen werden.[11]

Bei der operativen Versorgung ist jedoch die Irritation des Weichteilmantels die häufigste Komplikation. Dies liegt vor allem an der anatomischen Beschaffenheit des Ellenbogens und des Olekranons mit einem geringen subkutanen Fettpolster und einer sparsamen Weichteildeckung.[12,13]

Leschinger et al. zeigten zudem, dass bei einer Platzierung der Osteosyntheseplatten proximal der distale Ansatz des M. Triceps brachii längs inzidiert werden muss und hierbei der Muskel-Band Apparat, wenn auch gewollt, verletzt wird.[14]

## 2.2 Anatomie

### 2.2.1. Articulatio cubiti

Der Ellenbogen bildet die bewegliche Verbindung zwischen Oberarm und Unterarm. (Abbildung 1) Das Gelenk wird durch den Humerus sowie der Ulna und dem Radius gebildet und formt ein zusammengesetztes, komplexes Scharniergelenk.[15,16] Es besteht funktionell aus den folgenden drei Teilgelenken.

**Humeroulnargelenk (Articulatio humeroulnaris)**

Medial artikuliert die Oberarmrolle (Trochlea humeri) mit der Incisura semilunaris ulnae und bildet das Humeroulnargelenk. Aus biomechanischer Sicht handelt es sich hierbei um ein Drehscharniergelenk, in welchem Beugung (Flexion) und Streckung (Extension) des Ellenbogens erfolgen. Der Processus coronoideus gilt hier als wichtigster Bestandteil gegen die posteriore Verschiebung bei der Flexion.[17]

**Humeroradialgelenk (Articulatio Humeroradialis)**

Das Humeroradialgelenk wird durch das konvexe Oberarmknochenköpfchen (Capitulum humeri) sowie die konkave Gelenkgrube des Radiuskopfes (Fovea articularis radii) gebildet und artikuliert lateral. Hierbei handelt es sich aus biomechanischer Sicht um ein Kugelgelenk. Da jedoch durch ligamentäre Strukturen (Seitenbänder) eine Bindung an die Ulna besteht, besitzt dieses Gelenk nur zwei Freiheitsgrade: Flexion und Extension sowie eine Drehbewegung nach innen und außen (Supination und Pronation).[18]

**Proximales Radioulnargelenk (Articulatio radioulnaris proximalis, kurz PRUG)**

Das Gelenk wird durch die Einziehung für die Speiche an der Elle (Incisura radialis ulnae) und den Umkreis der Speichengelenkfläche (Circumferentia articularis radii) gebildet. An der Innenseite erfolgen die Führung und Stabilisierung über das ringförmige Speichenband (Ligamentum anulare radii). Biomechanisch spricht man hier von einem Zapfengelenk, welches durch seine Rotation die Pronation und Supination im distalen Radioulnargelenk (kurz DRUG) ermöglicht.[19]

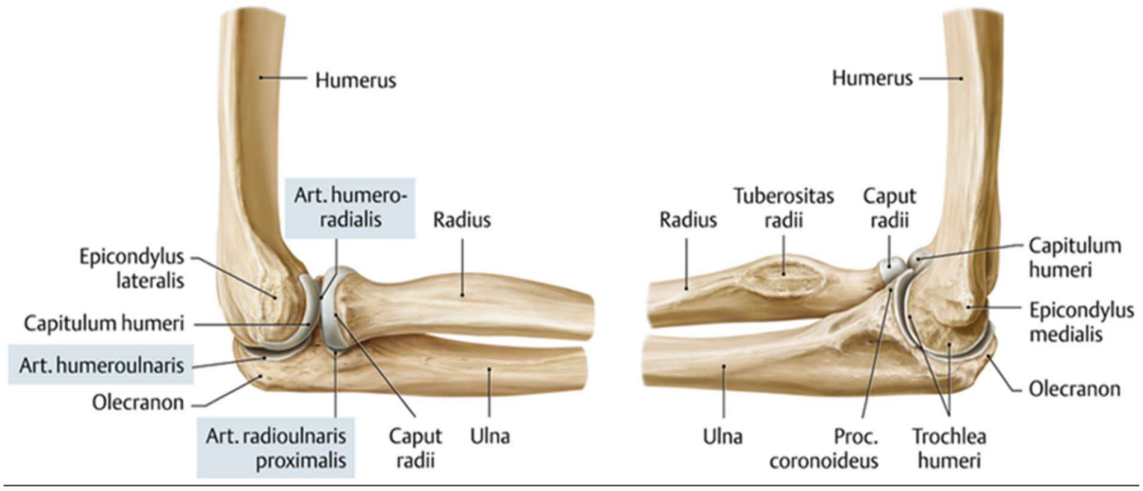


Abbildung 1: Sagittale Ansicht der Articulatio cubiti von lateral (links) und medial (rechts).[202] In blau hervorgehoben jeweils die Teilgelenk des Ellenbogengelenks.

### 2.2.2. Bewegungsausmaß

Durch die Gelenkform des Ellenbogens ergeben sich insgesamt zwei Bewegungsrichtungen, die Extension und Flexion im Ellenbogengelenk sowie die Rotation im proximalen Radioulnargelenk.[20]

Der Neutral-Null-Methode folgend ergibt sich ein Bewegungsausmaß von:[21–23]

1. Extension/Flexion: 0°-0°-140°
2. Pronation/Supination: 75°-0°-85°

Abbildung 2 fasst die Bewegungsachsen und -ausmaße des Ellenbogens grafisch zusammen.

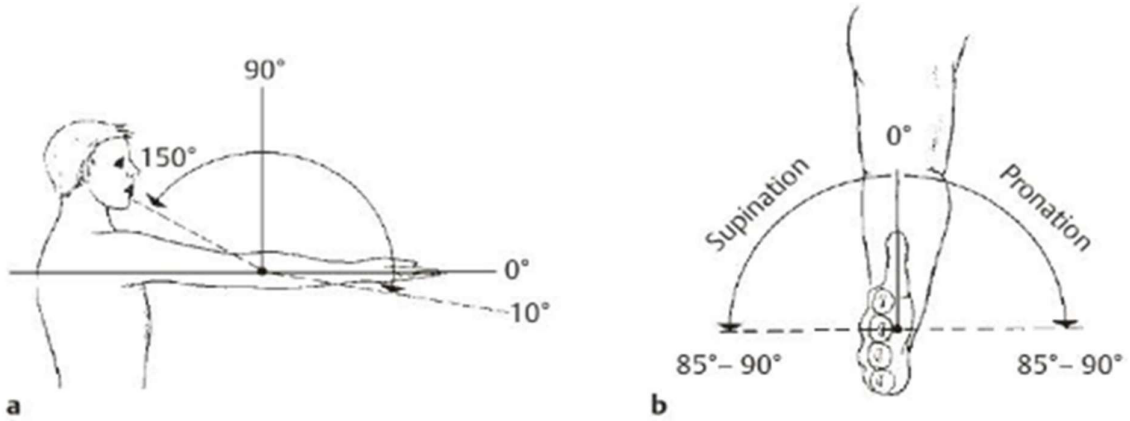


Abbildung 2: Der Bewegungsumfang des Ellenbogengelenks nach der Neutral-0-Methode.[203] **a.** Flexion und Extension. **b.** Pronation/Supination.

### 2.2.3. Gelenkkapsel

Das Gelenk ist in seiner Gänze durch eine fibrinöse Gelenkkapsel umschlossen und bildet somit eine funktionelle Einheit. Der anteriore Teil spannt sich von proximal der Fossa coronoidea und der Fossa radialis nach distal an den Proc. Coronoideus und strahlt hierbei in das Lig. Anulare ein. Die posteriore Kapsel erstreckt sich von der Fossa olecrani nach distal zum Lig. Anulare und zum Rand des Olecranons. Am Radius reicht sie bis in den Halsbereich des Knochens. Die umliegenden Muskeln und Bänder strahlen hierbei in die Kapsel ein, um eine Einklemmung bei Bewegung in den Gelenken zu verhindern.[24–26] (Abbildung 3)

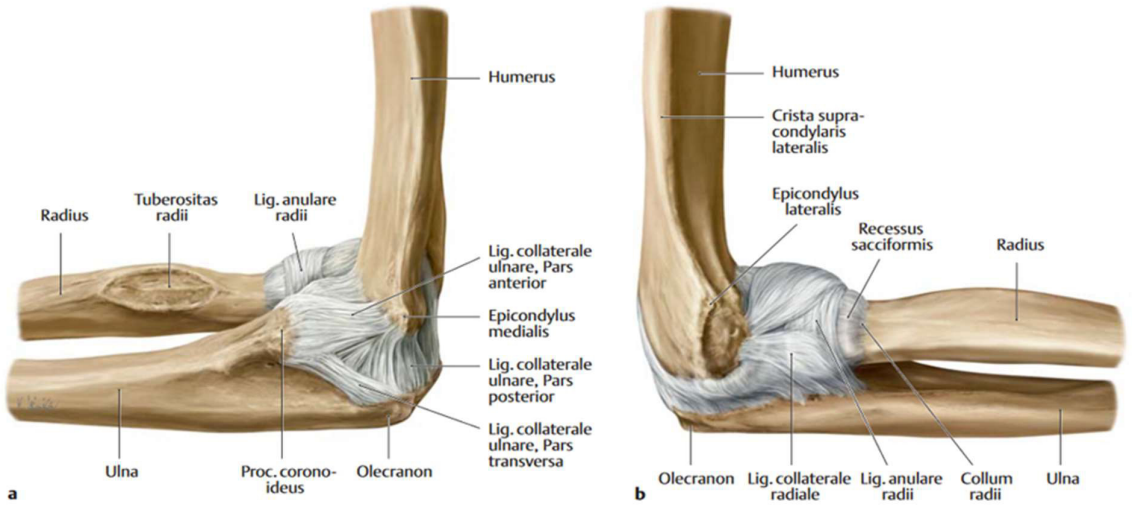


Abbildung 3: Kollateralbandapparat des Ellenobogens.[202] a) Ansicht von medial. b) Ansicht von lateral.

### 2.2.4. Ligamentäre Stabilisatoren des Ellenbogens

Um eine zusätzliche Stabilität des Ellenbogengelenks zu gewährleisten, wird dieses durch drei kräftige Bandstrukturen gesichert.[27]

**Mediales Kollateralband (Ligamentum collaterale ulnare, kurz MCL)**

Das MCL ist der entscheidende Stabilisator gegen Valgusstress im Ellenbogen.[28] In der aktuellen Literatur wird das mediale Seitenband in drei Teile unterteilt. Dem anteromedialen (A-MCL), dem posterioren (P-MCL) und dem transversalen Bündel, welches nicht immer zu finden ist.[29,30] Das anteriomediale Bündel hat seinen Ursprung im zentralen Anteil der anterioren Oberfläche des Epicondylus medialis humeri und inseriert am medialen Processus coronoideus, dem sog. Tuberculum subliminus. Dieser stabilste Teil des medialen Seitenbandes ist ca. 27 mm lang, 6 mm breit und 4-8 mm dick.[12,13] Der posteriore Anteil zieht zum mittleren Abschnitt der Incisura semilunaris der Ulna und ist in der Regel 24 mm lang, 8 mm breit und 2-3 mm dick.[33,34]

**Laterales Kollateralband (Ligamentum collaterale radiale, kurz LCL)**

Im Gegensatz zum medialen Seitenband besteht geringere Übereinkunft über die genaue anatomische Form des lateralen Seitenbandes. 1985 beschrieben Morrey und An den radialen Seitenbandapparat bestehend aus 3-4 Bandanteilen. Dem eigentlichen radialen Seitenband (Radial collateral Ligament, RCL), dem dorsalen Anteil des radialen Seitenbandapparates (Lateral ulnar collateral Ligament, LUCL), dem Ligamentum anulare und einem akzessorischen Ligament zu letzterem Band (Posterior anular Ligament).[35] Über die Jahre haben weitere Studien den Bandkomplex anatomisch beschrieben.[36–39] Hierbei wird das LUCL

als primärer Stabilisator gegen posterolaterale Belastung angesehen.[35,38,40,41] Zusammenfassend hat das radiale Seitenband eine Y-Struktur und seinen Ursprung am Epicondylus radialis humeri und geht in das Ligamentum anullare anterior sowie posterior über.[42] (Abbildung 4) Es ist in der Regel 20 mm lang und 10 mm breit.[34]

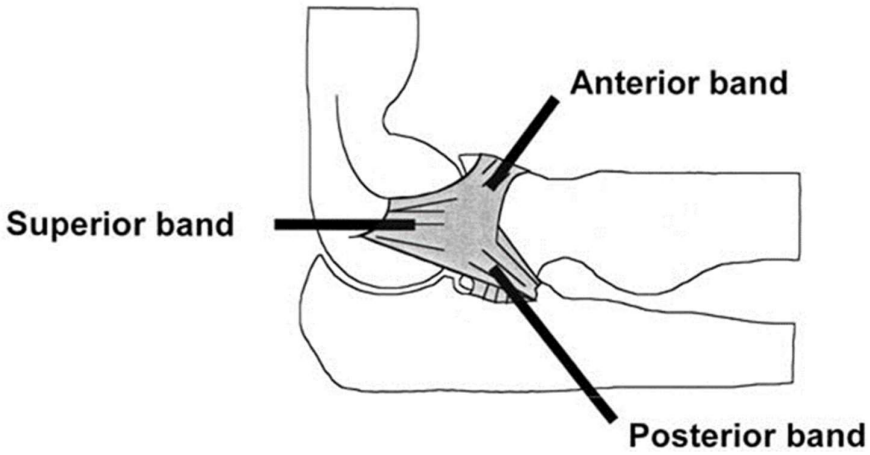


Abbildung 4: Die drei Bündel des LCL: Superior, Anterior, Posterior.[42]

**Ringförmiges Speichenband (Ligamentum anulare radii)**

Das Ligamentum anulare radii ist ein ringförmiges Band, welches an der Innenseite faserknorpelige Strukturen aufweist und einer Gleitsehne gleicht.[43,44] Es verläuft von der vorderen zur hinteren Begrenzung der Incisura radialis ulnae, fixiert hierbei den Radiuskopf und hält ihn somit bei Pro- und Supination in der ulnaren Gelenkfläche.[45] Es hat in der Regel eine Länge von 9,5 mm.[46]

### 2.2.5. Muskuläre Stabilisatoren des Ellenbogens

Neben den ligamentären Stabilisatoren spielen zusätzlich auch vier muskuläre Stabilisatoren eine tragende Rolle am Ellenbogengelenk. Sie erlauben weiterhin die Bewegung des Ellenbogengelenks.[47] Eine schematische Darstellung der Beuge- und Streckmuskulatur des Ellenbogengelenks findet sich in Abbildung 5.

Der M. brachialis gehört zur Gruppe der Oberarmbeuger und ist der primäre Flexor des Ellenbogens. Innerviert durch den N. musculocutaneus hat er seinen Ursprung an der Margo und Fascies anterior der distalen Humerushälfte und setzt an der Tuberositas ulnae sowie dem Proc. Coronoideus an.[48,49]

Der zweiköpfige M. biceps brachii ist der stärkste Supinator des Unterarm und unterstützt die Flexion. Das Caput longum hat seinen Ursprung am Tuberculum supraglenoidale, das Caput

breve am Proc. Coronoideus. Der gemeinsame Ansatz über die distale Bizepssehne erfolgt an der Tuberositas radii. Die Innervation erfolgt ebenfalls über den M. musculocutaneus.[50–53]

Der Musculus triceps brachii ist ein dreiköpfiger Oberarmmuskel und der wichtigste und der kräftigste Extensor des Unterarms. Das Caput longum entspringt am Tuberculum infrageloidale der Skapula, das Caput mediale entspringt am dorsalen Humerusschaft sowie der Margo medialis medial zum Sulcus Nervi radialis, das Caput laterale hat seinen Ursprung ebenfalls an der Rückseite des Humerusschaft, jedoch lateral des Sulcus. Im distalen Drittel des Oberarms vereinigen sich die drei Köpfe. Im Allgemeinen wird von einer allen drei Köpfen gemeinsamen distalen Trizepssehne und somit einer gemeinsamen Insertion am Olekranon ausgegangen. Neue makroskopische Studien aber auch MRT Studien geben Grund zur Annahme, dass es einen zweigeteilten Ansatz (tief und oberflächlich) der distalen Trizepssehne gibt.[54–59] In anatomischen Lehrbüchern ist hauptsächlich der Nervus radialis als Innervation des Musculus triceps brachii beschrieben.[60,61] Dieser hat seinen Ursprung im Fasciculus posterior des Plexus brachialis und entspringt durch Fasern aus den Segmenten C5 bis Th1. Einige Studien beschreiben auch eine Innervation, speziell des Caput longum durch den Nervus axillaris, der ebenfalls im Fasciculus posterior des Plexus brachialis seinen Ursprung hat, jedoch Fasern aus den Segmenten C5 und C6 bezieht.[62,63]

Der M. Anconeus unterstützt den Trizeps bei der Streckung und ist bei der Führung der proximalen Ulna während der Pronation beteiligt. Seinen Ursprung hat er am Epikondylus lateralis des Humerus und setzt an der Margo lateralis des Olecranons und am proximalen Viertel des Ulnaschafts an. Die Innervation erfolgt über den N. radialis.

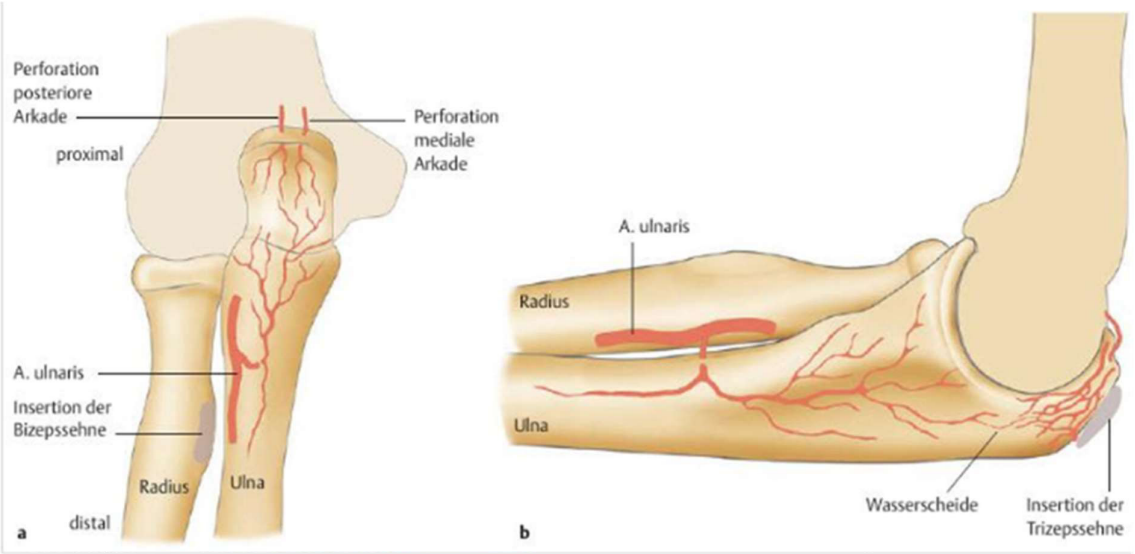


Abbildung 6: Gefäßversorgung des Olekranons.[205] Mediale und posteriore Perforatorgefäße ziehen über die Olekranonspitze von proximal über die Trizepssehne ein. Äste der A. ulnaris ziehen von retrograd-ulnar in das Olekranon. a: rechter Ellenbogen, a.-p. Ansicht; b: seitliche Ansicht.

### 2.2.6. Arterielle und venöse Blutversorgung

Die arterielle Blutversorgung im Ellenbogenbereich hat ihren Ursprung in der A. subclavia, die zur A. axillaris und weiter distal zur A. brachialis wird. Sie verläuft medial des M. biceps brachii im Sulcus bicipitalis medialis bis zur Fossa cubitalis. Hier teilen sich in der Fossa cubitalis zwei distale Äste auf, die A. radialis und die A. ulnaris. Zusätzlich gibt die A. brachialis nach dorsal zur Streckerloge die A. profunda brachii ab. Kurz nach der Bifurkation zweigen je eine rückläufige Arterie, die A. recurrens radialis und ulnaris, ab und bilden das Rete articulare cubiti (Abbildung 8).[64–67] Die medial liegende Vena basilica, geformt aus den medialen Venen des Unterarms, und die lateral liegende Vena cephalica verantworten den venösen Abfluss des Ellenbogens, ehe sie über den Sulcus bicipitalis lateralis des Oberarms in die V. axillaris fließen.[68,69]

### 2.2.7. Innervation

Ein wichtiger Teil für das funktionelle Verständnis des Ellenbogens kommt der Anatomie und speziell dem Verlauf der Nerven im Ellenbogengelenk zu. Die drei wichtigsten Nerven sind der N. medianus, N. ulnaris und der N. radialis.[70] Alle drei Nerven entspringen dem Plexus brachialis.

Der N. medianus verläuft mit der A. brachialis und überkreuzt diese medial in der Regio cubitalis anterior bevor er distal durch die beiden Köpfe des M. Pronator teres in den Unterarm eintritt.[71]

Der N. radialis zieht durch den Sulcus bicipitalis lateralis und den Radialistunnel zur Fossa cubitalis.[72–74] Er durchstößt den M. triceps brachii und verläuft im Sulcus nervi ulnaris zwischen dem Epikondylus lateralis und dem Olekranon. Aufgrund der Nähe zum Olekranon muss er bei operativen Versorgungen häufig offen dargestellt und geschützt werden.[75,76]

Zum genauen Verständnis der Olekranonfraktur und deren Einfluss auf das Ellenbogengelenk sind detaillierte anatomische Kenntnisse des Olekranons notwendig, daher wird im folgenden Abschnitt auf dieses noch einmal genauer eingegangen.

### 2.2.8. Spezielle Anatomie des Olekranons

Die proximale Ulna wird anterior durch den Processus coronoideus sowie posterior durch das Olekranon gebildet und umschließt dadurch den distalen Humerus wie eine Art Zange. Hierbei fungiert das Olekranon zusätzlich als Ansatz für den Musculus triceps brachii.[77] Die MRT Aufnahmen des Ellenbogengelenks in Abbildung 6 geben Aufschluss über genauere Details der Anatomie speziell am Olekranon.

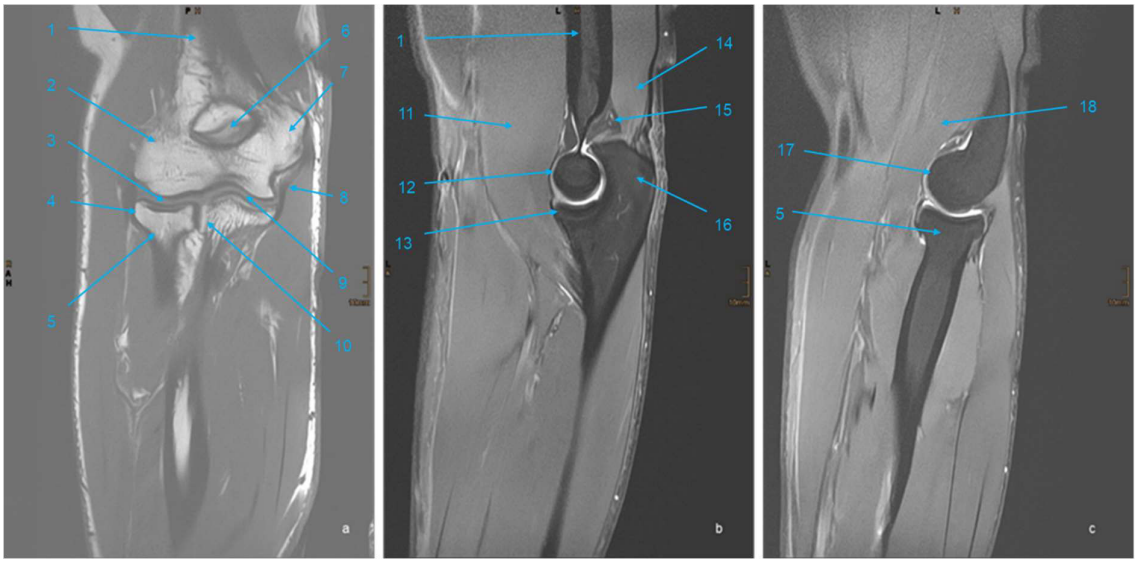


Abbildung 7: Normale MRT Anatomie des rechten Ellenbogens. a) Articulatio humeroulnaris und humeroradialis in Koronareebene b) Artikulation von Trochlea humeri und Incisura trochlearis in Sagittalebene c) Artikulation von Capitulum humeri und Caput radii in Sagittalebene. Insert: 1- Humerus, 2 – Epikondylus lateralis, 3- Articulatio humeroradialis, 4- Circumferentia articularis radii, 5- Caput radii, 6- Fossa coronoidea, 7- Epikondylus medialis, 8- MCL, 9- Articulatio humeroulnaris, 10- Articulatio radioulnaris proximalis, 11- M. bizeps , 12- Trochlea humeri, 13- Proc. Coronoideus, 14- M. triceps brachii, 15- Corpus adiposum posterior, 16- Olekranon, 17- Capitulum humeri, 18- M. brachialis.

Betrachtet man die Anatomie des Olekranons, so formt dieses mit dem anterior gelegenen Processus coronoideus die Incisura trochlearis, die Gelenkfläche der proximalen Ulna, welche mit der Trochlea humeri artikuliert. Die Form der proximalen Ulna wird durch Krümmung nach radial, den sog. “Radial Bow”, und nach anterior (PUDA, proximal ulna dorsal angulation) charakterisiert. Der “Radial Bow” ist von Mensch zu Mensch unterschiedlich, befindet sich aber im Mittel ca. 8 cm distal der Olekranonspitze und beträgt zwischen 0 und 24°, im Durchschnitt ca. 15°. Der PUDA-Winkel ist durchschnittlich 4,5 cm distal der Olekranonspitze und liegt bei ca. 6°.[78–80] Zusätzlich konnte der PUTA-Winkel (Proximal ulna torsion angle) etabliert werden der die Außenrotation des Olekranons quantifiziert und großen Einfluss auf die Beweglichkeit des Gelenks hat. Dieser beträgt im Durchschnitt 11.1°.[81]

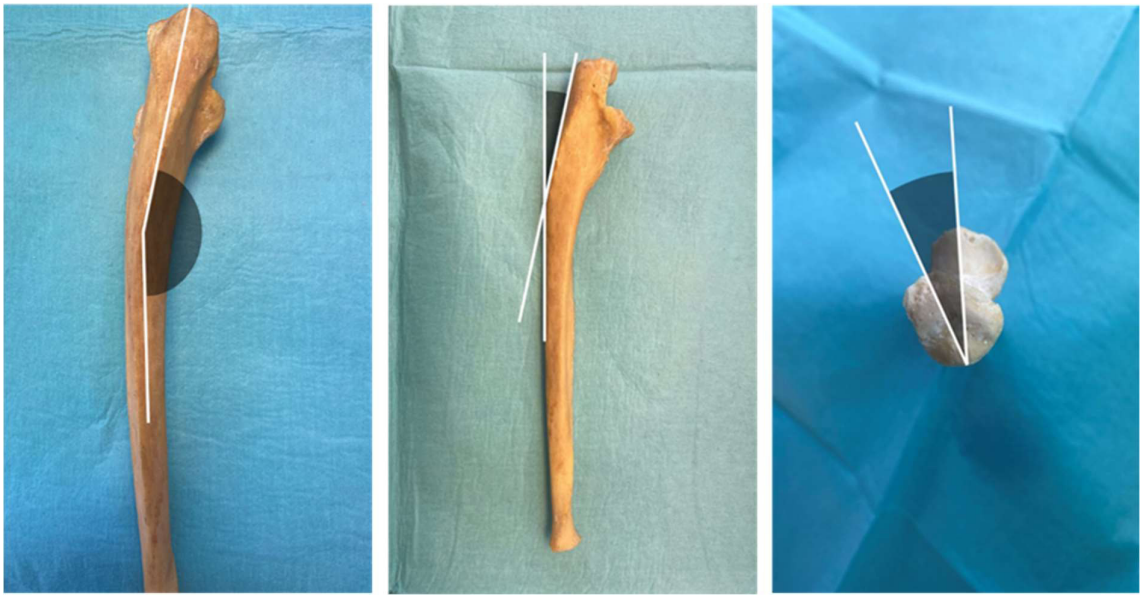

Abbildung 8: „Radial Bow“ (links), PUDA-Winkel (Mitte) und PUTA-Winkel (rechts) – demonstriert am Kadaverpräparat. (eigene Fotodokumentation).

Bei genauerer Betrachtung der Gelenkfläche der Incisura trochlearis kann eine, wie von Hackl et al. beschrieben, ca. 5 mm breite, knorpelfreie Zone, die sog.- “bare area”, festgestellt werden, welche die proximale Ulna in eine anteriore und posterior Gelenkfläche unterteilt.[82] Diese hat bei der operativen Rekonstruktion der proximalen Ulna aufgrund ihrer zuvor beschriebenen, großen anatomischen Variabilität besondere Bedeutung bei der Vermeidung postoperativer Gelenkveränderungen.[83,84]

## 2.3 Die Olekranonfraktur

Das Olekranon spielt als distaler Ansatzpunkt des Musculus triceps brachii bei der Aufrechterhaltung des Streckapparates eine wichtige Rolle und weist bei Frakturen eine hohe Dislokationstendenz auf.[1]

Biomechanisch konnte nachgewiesen werden, dass das Olekranon eine hohe Bedeutung für die Stabilität des Ellenbogens einnimmt. Bell et al. konnten in ihrer Studie zeigen, dass bei einem 50%igem Defekt die Varusstabilität um 55% und die Valgusstabilität um 25% reduziert wird.[85] Selbst die Refixation des Triceps unter Exzision des gebrochenen Olekranons führte neben der geminderten Streckkraft zu persistierender Gelenkinstabilität.[86]

Diese Aspekte verdeutlichen den Stellenwert des Olekranons in der Biomechanik des Ellenbogens.

### 2.3.1. Historie

Daher ist es nicht verwunderlich, dass Lord Lister bereits im Jahr 1883 die operative Behandlung einer Olekranonfraktur mittels Draht in einem Fallbericht beschrieb.[87] Im Jahr 1956 berichtet Böhler dann die osteosynthetische Versorgung mittels gekreuzten Bohrdrähten

ehe in den 60er Jahren die Zuggurtung als Verfahren Bekanntheit erlang und erstmalig durch Weber und Vasey detailliert dargestellt wurde.[88,89] Eine Abwandlung der Technik erfolgte durch Scheuba und Unger im Jahr 1970, die die bi-kortikale Verankerung der K-Drähte zur Vermeidung einer Drahtlockerung einführten.[90,91] Diese Technik wird bis heute bei einfachen Frakturformen noch durchgeführt, fand jedoch bei Trümmer- und Mehrfragmentfrakturen keine Anwendung und wurde hier durch die Plattenosteosynthese, mit speziell anatomisch vorgeformten und winkelstabilen Implantaten, abgelöst.

### 2.3.2. Klassifikation

Die gebräuchlichsten Klassifikationen für Olekranonfrakturen sind die Mayo-, Schatzer- und Colton-Klassifikation.[92–95] Die Anwendung der AO (Arbeitsgemeinschaft für Osteosynthesefragen)- Klassifikation ist nicht üblich.

Die Mayo-Klassifikation (Abbildung 9) unterscheidet zwischen nicht dislozierten Frakturen (Typ I), dislozierten Frakturen (Typ II) und Transolekranonluxationsfrakturen (Typ III). Zusätzlich wird das Vorhandensein einer Trümmerzone in Betracht gezogen (Typ A: einfache Fraktur,

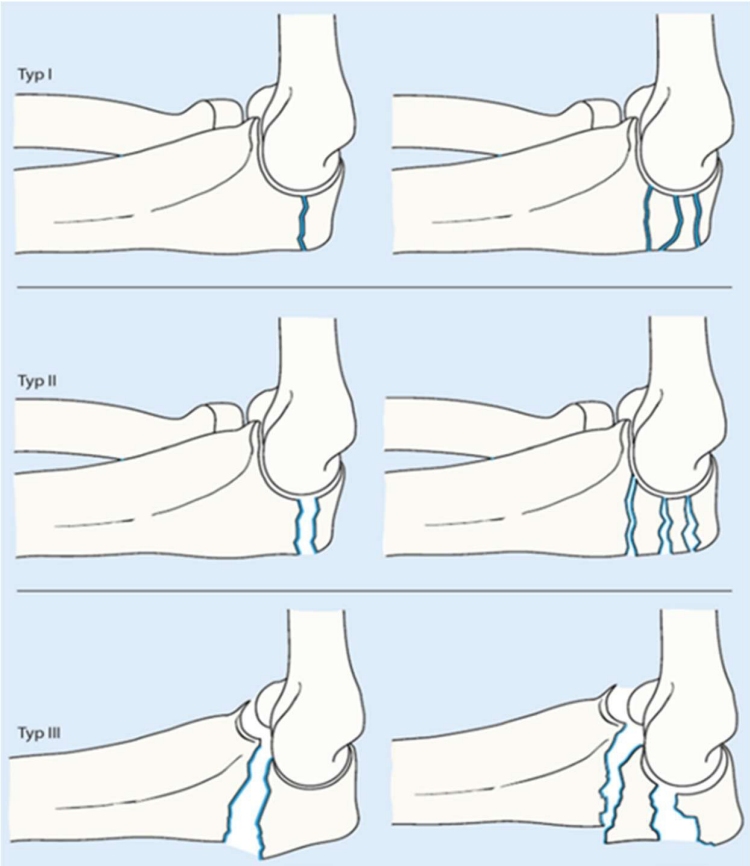


Abbildung 9: Mayo-Klassifikation der Olekranonfraktur mit 6 Untertypen (I-VI).[206]

Typ B: mehrfragmentäre Fraktur). Mit 81% treten mehrheitlich Typ-II Frakturen auf, Typ-III Frakturen in nur 6 % der Fälle.[4]

Die Schatzker-Klassifikation (Abbildung 10 links) unterteilt nach dem Verlauf der Fraktur und Anzahl der Fragmente in 6 Subtypen: Typ A: einfache, quer verlaufende Frakturen, Typ B: komplexe, querverlaufenden Frakturen, Typ C: einfache, schräg verlaufende Frakturen, Typ D: Trümmerfrakturen, Typ E: schräg verlaufende Frakturen durch den distalen Teil der Incisura trochlearis.[92]

Die Colton-Klassifikation (Abbildung 10 rechts) unterscheidet vier Frakturtypen: Typ A ist eine Avulsionsfraktur, Typ B eine schräg verlaufende intraartikuläre Fraktur, Typ C eine Dislokationsfraktur und Typ D eine mehrfragmentäre Fraktur.[95]

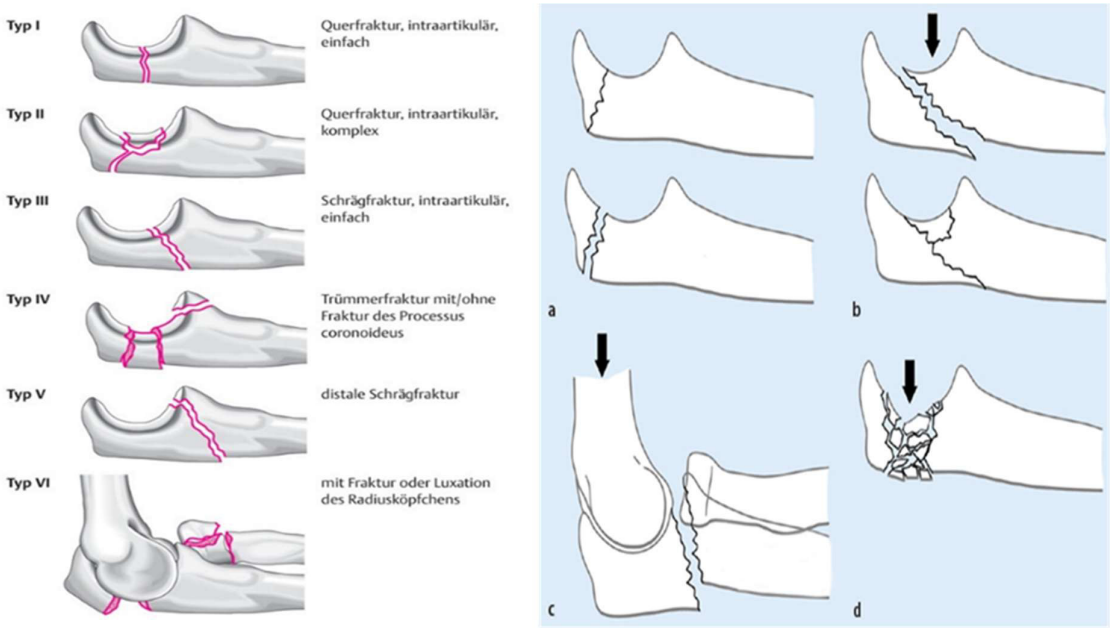


Abbildung 10: Schatzker-Klassifikation (links) mit 6 verschiedenen Subtypen (I-VI) und Colton-Klassifikation (rechts) mit den 4 Frakturtypen (a-d).[206,207]

### 2.3.3. Frakturmechanismus

Bei der Olekranonfraktur kommen drei Traumamechanismen zur Geltung. In 90% der Fälle tritt die Fraktur durch direkte Gewalteinwirkung bei Schlägen oder Stürzen (bspw. aus dem Stand, vom Fahrrad oder beim Sport) auf.[96] Bei jüngeren Patienten könnten auch Hochrasanztraumata ursächlich sein.[9] Amis und Miller haben in ihrer Studie gezeigt, dass direkte Traumata vor allem bei 90° flektierten Ellenbogen zu einer Olekranonfraktur führen.[97] Indirekte Traumata, vor allem Stürze auf das Handgelenk, bei denen sich der Arm leicht gebeugt und in Pronationsstellung befindet, können ebenfalls zu einer Olekranonfraktur

führen. Hierbei wirkt die Trochlea humeri als Hypomochlion für die Trizepssehne und durch den Zug des Musculus triceps brachii kommt es zum Abriss des Olekranons.[7,94,98,99]

### 2.3.4. Begleitverletzungen

Aufgrund des nur geringen Weichteilmantels des Ellenbogengelenks treten neben weiteren Frakturen auch Verletzungen des Gewebes, Bänder und Sehnen sowie Nerven- und Gefäßläsionen auf.

**Knöcherne Begleitverletzungen**

Durch die hohe Krafteinwirkung im Traumamoment kommt es zu möglichen knöchernen Begleitverletzungen. Hierzu zählen die Radiuskopffraktur, welche durch den Aufschlag am Epikondylus lateralis entsteht.[100–102] Des Weiteren kann eine Ellenbogenluxation, entweder rein ligamentär oder als Luxationsfraktur, auftreten. Hier ist mit ca. 80 % die posteriore Luxation die häufigste Form.[103–105] Als Folge einer Luxation kann zusätzlich eine Fraktur des Processus Coronoideus auftreten, da es durch das Trauma zu einer Abscherung kommt. [106] Zuletzt ist die Monteggia- Fraktur als eigenständige Pathologie zu sehen und stellt eine Kombinationsverletzung zwischen einer mittleren bis proximalen Ulnaschaftfraktur und einer Luxation des Radiuskopfes dar.[107–110]

**Haut- und Weichteilschäden**

Bei Verletzungen der Haut und Weichteile ist die Prognose stark von der richtigen Behandlung abhängig. Daher ist eine gute Klassifikation von Weichteilschäden unerlässlich, um je nach Schwere ein Infektions- und Komplikationsrisiko eruieren zu können. Sollte es zu einer offenen Fraktur des Olekranons kommen, ist ein ausgiebiges Débridement von größter Bedeutung und es liegt ein chirurgischer Notfall vor.[111] Die gängigste Klassifikation hierzu liefern Gustillo und Anderson,[112,113] während die Klassifikation von geschlossenen Weilteilschäden zumeist nach Tscherne erfolgen.[114]

**Verletzungen von Muskeln und Sehnen**

Aufgrund der großen Krafteinwirkung auf Muskeln und Sehnen sowie aufgrund von Frakturfragmenten muss von Faserrissen der Ober- und Unterarmmuskulatur ausgegangen werden. Eine Konsensus Klassifikation wird durch Müller-Wohlfahrt et al. geliefert.[115] Funktionell haben lediglich Avulsionsverletzungen und (sub-)totale Muskelrisse eine Bedeutung. Die bekannteste Muskelverletzung, aufgrund eines ähnlichen Traumamechanismus einhergehend mit Olekranonfrakturen, ist eine Läsion des M. Triceps brachii.[116,117]

**Nerven- und Gefäßläsionen**

Nervenläsionen sind eine seltene Komplikation bei Frakturen des Ellenbogens. Werden diese jedoch in der klinischen Untersuchung diagnostiziert, handelt es sich um einen chirurgischen Notfall der eine operative Versorgung nach sich ziehen muss.[118,119] Gleiches gilt für Verletzungen der Blutgefäße, speziell bei peripheren Pulsausfällen. Zur weiteren Diagnostik sollten eine Angiographie und anschließend die operative Versorgung des Gefäßschadens erfolgen.[120] Eine Sonderform stellt das Kompartmentsyndrom dar, welches auch einer sofortigen operativen Versorgung zugeführt werden muss.[121]

### 2.3.5. Anamnese und klinische Untersuchung

Die Anamnese und die klinische Untersuchung haben zum Ziel, eine erste Einschätzung und Diagnose zu erheben. Hierbei spielt die detaillierte Wiedergabe des Unfallhergangs als Hinweis auf die vorliegende Verletzung sowie anderweitige Begleitverletzungen eine tragende Rolle.[122,123]

Die klinische Untersuchung beginnt mit der Inspektion. Hierbei wird speziell auf die Ellenbogenachse (10° Valgus bei Männern, 20° Valgus bei Frauen) geachtet Bei der Betrachtung des dorsalen Ellenbogens ist das sog. Hueter-Dreieck sichtbar. (Abbildung 11) Dieses gleichschenklige Dreieck wird bei 90° Flexion durch den Epikondylus humeri radialis und ulnaris sowie dem Olekranon gebildet. Zusätzlich kann man im Rahmen der Inspektion gegebenenfalls Schwellungen, Hämatome oder Wunden feststellen.[124]

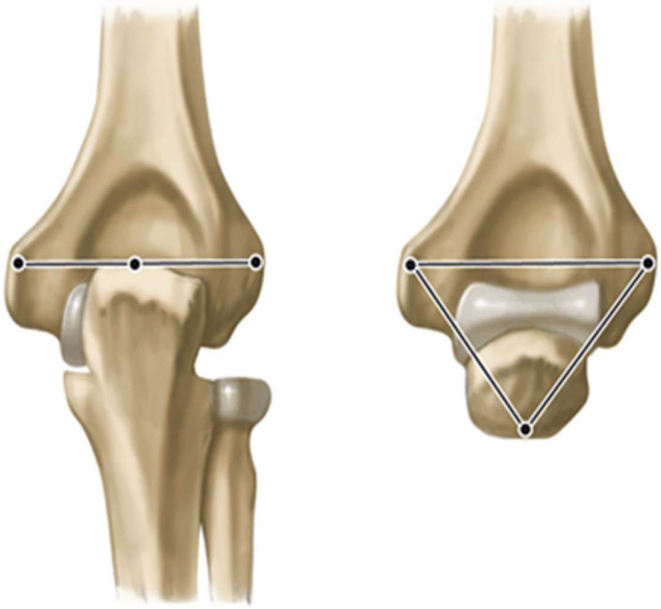

Abbildung 11: Das Hueter-Dreieck.[208] Ein gleichschenkliges Dreieck gebildet durch die Epikondylus humeri und das Olekranon.

Anschließend folgt die Palpation. Hier werden der Epikondylus humeri radialis und ulnaris, das Olekranon, das Caput radii sowie der Sulcus ulnaris mit dem N. ulnaris auf Druckschmerzhaftigkeit oder Krepitationen geprüft.[125]

Als nächster Schritt erfolgt die Funktionsprüfung anhand der Neutral-Null-Methode. Diese sollte schmerzadaptiert erfolgen. Die normale Beweglichkeit des Ellenbogens für Flexion und Extension beträgt 140°-0°-0°; für Pro- und Supination beträgt sie 90°-0°-90°. Daran schließt eine Stabilitätstestung des Ellenbogens durch Varus- und Valgusstress an.[126]

Folgen sollte die Überprüfung von Durchblutung, Motorik und Sensibilität.[127]

### 2.3.6. Bildgebende Verfahren

Nach erfolgter erster Einschätzung der Verletzung sollten bei begründetem Verdacht auf eine Ellenbogenverletzung zur Sicherung und genauen Klassifikation dieser bildgebenden Verfahren eingesetzt werden. Hierbei stehen dem behandelnden Arzt die konventionelle Röntgenuntersuchung, eine Computertomographie (CT) sowie die Magenresonanztomographie (MRT) zur Verfügung.[128]

Als schnelle, kostengünstige und strahlungsarmes Mittel hat sich das konventionelle Röntgenbild des Ellenbogens in zwei Ebenen zur Erstdiagnostik und Verlaufskontrolluntersuchung etabliert.[129] (Abbildung 12) Die Standardaufnahme des Ellenbogengelenks erfolgt immer in zwei Ebenen, die a.p.-Aufnahme bei vollständiger Extension und supinierten Unterarm, die seitliche Aufnahme in 90°-Flexion.[130] Neben direkten Frakturzeichen, wie einer kortikalen Unterbrechung, kann das sog. “Fat-Pad-Sign“ den Verdacht auf eine Pathologie erheben. Das ventrale intrakapsuläre Fettpolster ist physiologisch sichtbar, sollte es aber erweitert und das sog. Segel- oder Spinnaker Zeichen sichtbar sein, spricht dies für einen intraartikulären Erguss. Das posteriore Fettpolster gilt grundsätzlich als pathologisch und daher muss eine mögliche Fraktur ausgeschlossen werden.[131,132]

Abbildung 12: Röntgenaufnahme des linken Ellenbogens. A.-p. Projektion (links), seitliche Aufnahme (rechts).

Weitere Diagnostik zur Unterstützung stellt insbesondere das CT dar, da dieses durch die Möglichkeit der 3-D Rekonstruktion zur Klassifikation und Festlegung des Therapiekonzepts helfen kann.[133,134] Das MRT kann vor allem bei muskulären und ligamentären Begleitverletzungen additive Informationen liefern.[135,136]

### 2.3.7. Therapie

Bei der Behandlung von Olekranonfrakturen spielen diverse Faktoren eine Rolle. Neben der Frakturform und Stabilität sind auch Begleitverletzungen, Patientenalter, Komorbiditäten und letztlich der funktionelle Anspruch des Patienten relevant. Daher stehen neben der konservativen Therapie auch mehrere operative Möglichkeiten zur Verfügung.[137]
Ziel der Versorgung sollten jedoch immer eine anatomische Rekonstruktion der Gelenkfläche, der Erhalt von Kraft, die Wiederherstellung der Stabilität, die Verhinderung der Einsteifung und die Reduktion der Morbidität sein.[92]

**Konservative Therapie**

Eine konservative Therapie kommt bei undislozierten oder minimal dislozierten Frakturen (<2 mm) als Option in Frage. Hierbei sollte das Frakturfragment jedoch unter Bildwandlerkontrolle selbst bei der Mobilisation nicht dislozieren. Anschließend erfolgt eine ca. 4-wöchige

Ruhigstellung in der Oberarmgipsschiene in 90° Flexion im Ellenbogengelenk und Neutralposition im Handgelenk erfolgen. (Abbildung 13) Nach Ablauf der Ruhigstellung wird mit aktiv-assistierten Bewegungen begonnen. Begleitend erfolgen radiologische Kontrollen zum Ausschluss der sekundären Dislokation nach vier, sieben und elf Tagen. Eine Belastung des Arms ist für insgesamt sechs Wochen untersagt, anschließend beginnt eine vorsichtige Aufbelastung.[138] Lenz et al. konnten in einer Meta-Analyse aufzeigen, dass konservativ behandelte Olekranonfrakturen akzeptable klinische Ergebnisse lieferten. [139] Speziell bei älteren Patienten (>75 Jahre) stellt die konservative Therapie eine adäquate Möglichkeit dar.[140] Bei jungen Patienten findet sie aufgrund der langen Ruhigstellung und der Gefahr der sekundären Dislokation eher selten Anwendung.

Abbildung 13: Dorsale Oberarmgipsschiene in Neutralstellung am linken Arm. Links: Oberarmschiene in Umschlagtechnik ohne Fixierbinde, Rechts: Oberarmgipsschiene mit Fixierbinde. (Eigene Fotodokumentation)

**Operative Therapie**

Das Gros der Olekranonfrakturen muss operativ versorgt werden. Hierbei ist die Dislokation um mehr als 2 mm der entscheidende Faktor.[1] Als Ziel gelten hier die allgemeinen Prinzipien der operativen Frakturversorgung: 1. Stabilisierung des Gelenks, 2. Rekonstruktion der Gelenkfläche, um das Risiko der posttraumatischen Arthrose zu eliminieren oder zu reduzieren.[141] Als Goldstandard für die operative Behandlung wird die „open reduction and

internal fixation (ORIF)“ angesehen.[142,143] Der Grad der Stabilität des Ellenbogens, die Frakturmorphologie und Begleitverletzungen gelten als prognostische Faktoren für die funktionellen Ergebnisse und das Arthroserisiko.[2]

Operative Zugangswege

Eingriffe am Ellenbogengelenk erfolgen in den meisten Fällen in Blutleere, die durch eine pneumatische Druckmanschette hergestellt wird. Der erforderliche Druck liegt hierbei 80-100 mmHg über dem systolischen Blutdruck des Patienten.[144] Abhängig von der Pathologie des Ellenbogens unterscheidet man grundsätzlich vier Zugänge, den dorsalen, den lateralen, den medialen und den ventralen Zugang.[145]

Beim dorsalen Zugang erfolgt der Hautschnitt etwa 10 cm oberhalb des Olekranons in der dorsalen Mittellinie und wird bis zur Olekranonbasis nach distal verlängert, kann jedoch gegebenenfalls ausgeweitet werden. Durch Weghalten der Weichteile werden der M. triceps brachii und sein Ansatz sichtbar. Der N. ulnaris wird dargestellt und mit Hilfe einer Gummilasche und nach medial weggehalten. Die Durchtrennung der Trizepssehne erfolgt in Zungenform und die posteriore Gelenkkapsel wird sichtbar und durch einen Längsschnitt eröffnet. So kann der Gelenkspalt sichtbar gemacht werden.[146]

Der kurze posterioren Zugang erfolgt meist bei Zuggurtungsosteosynthesen oder intramedullären Nägeln. Der Hautschnitt erfolgt direkt über dem Olekranon. Vor dem Ablösen des M. triceps brachii vom Humerus erfolgt ebenfalls die Darstellung des N. ulnaris. Durch eine Flexion des Ellenbogens auf 140° kann das Gelenk und die Fraktur nun eingesehen werden.[147]

Der posterolaterale Zugang kommt zumeist für Frakturen des Radiuskopfes zum Einsatz, kann jedoch auch bei Olekranonfrakturen Anwendung finden. Ähnlich wie beim posterioren Standardzugang erfolgt ein Hautschnitt ausgehend von der dorsalen Mittellinie, dieser verläuft jedoch distal nicht gerade, sondern ein Schwung um die Olekranonspitze nach radial wird durchgeführt, alternativ kann ein bajonettförmiger Schnitt erfolgen. Das weitere Vorgehen ist wie beim posterioren Zugang. Zusätzlich können der M. Flexor carpi ulnaris und der M. anconeus abgelöst werden.[148]

Der Hautschnitt für den posterioren Bogenschnitt erfolgt in U-Form vom Epikondylus lateralis ausgehend nach medial. Der so entstandene Hautlappen kann nun nach proximal mobilisiert werden und das Olekranon und der Trizepsansatz werden sichtbar. Hier erfolgt nun eine quere Durchtrennung der Sehne. Dieser Hautschnitt wird primär für die Bursektomie genutzt.[149]

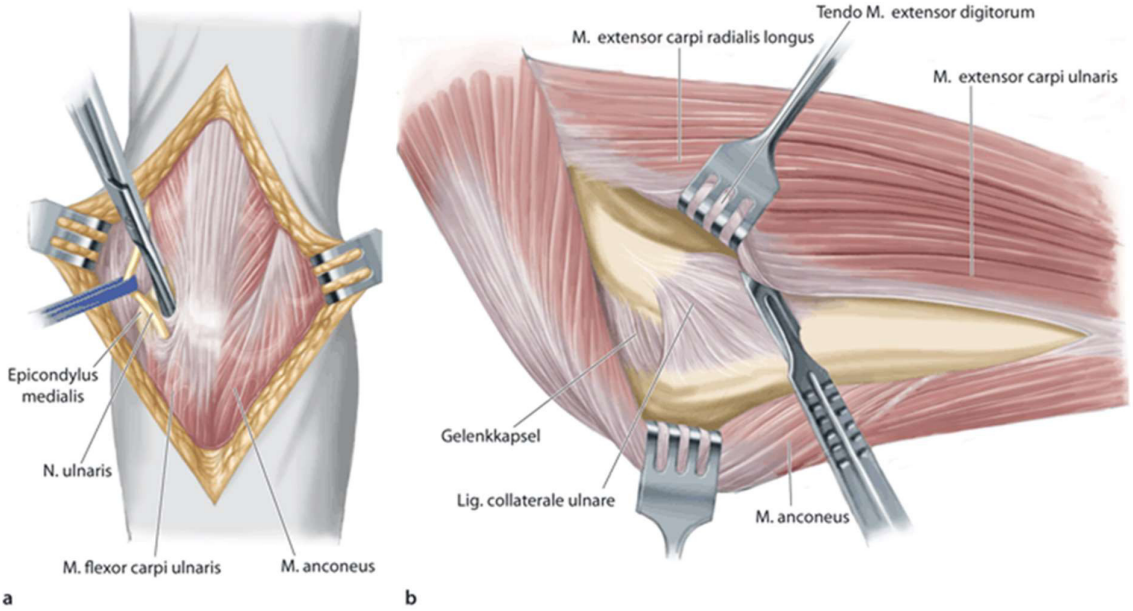


Abbildung 14: Posteriorer Standardzugang. a) Hautschnitt in der dorsalen Mittellinie mit Weghalten der Haut zu beiden Seiten, Darstellung des N. ulnaris. b) Mobilisation des M. anconeus und M. extensor carpi ulnaris.[209]

Versorgungsmöglichkeiten

*Fixateur Externe*

Die operative Behandlung durch die Anlage eines Fixateur externe kommt bei Olekranonfrakturen selten und nur im Rahmen der „Damage Control Surgery (DCS)“ zum Einsatz.[150] Diese Therapieoption wird nach Hochrasanztraumata oder bei schweren offenen oder geschlossenen Weichteilverletzungen bis zur Konditionierung und Verschluss der Weichteile genutzt.[151–153]

*Olekranektomie*

Obwohl einige Studien belegen, dass die postoperativen Ergebnisse hinsichtlich Stabilität und Bewegungsumfang gut sind, wird die Teilentfernung des Olekranons mit anschließender Refixierung des M. triceps brachii bis hin zur vollständigen Entfernung des Olekranons heutzutage nur noch selten angewandt.[154,155] Sie sollte primär nur bei Trümmerbrüchen (Mayo Typ II) als Möglichkeit in Erwägung gezogen werden.[156] Dass vor allem die Stabilität des Ellenbogengelenks durch die (Teil-)Entfernung des Olekranons affektiert ist, konnten Bell und seine Forschergruppe belegen.[157]

*Intramedulläre Verfahren*

Dieses Prinzip der Versorgung einer Olekranonfraktur mit einer intramedullären Schraube oder Nagel besteht bereits schon länger. Russel MacAusland beschrieb es erstmalig 1942 und berichtet über zufriedenstellende klinische Ergebnisse.[158] Aufgrund der hohen Zug-, Scher- und Biegekräfte zeigten diese Verfahren allerdings Nachteile in der Stabilität, was zu einer verlängerten Ruhigstellung führte, und wurde daher zwischenzeitlich von der Zuggurtungsosteosynthese und der Plattenosteosynthese abgelöst. Aufgrund von Materialverbesserung und der Entwicklung neuer Systeme steigen die Eingriffszahlen jedoch wieder und zeigen vielversprechende Ergebnisse hinsichtlich Stabilität und Infektionsrate im Vergleich zu den anderen Verfahren. [159,160] (Abbildung 15)

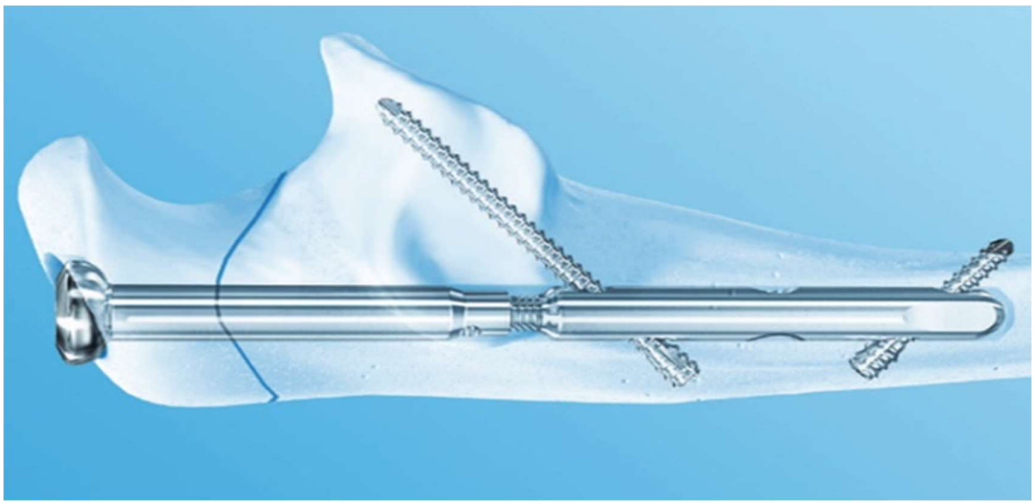

Abbildung 15: schematische seitliche Darstellung der proximalen Ulna mit einem Olekranon Osteotomie Nagel der Firma DePuy Snythes. [210]

*Zuggurtungsosteosynthese*

Die Zuggurtungsosteosynthese des Olekranons (Abbildung 16) führt bei der Frakturheilung zu sehr guten Ergebnissen und zählt daher zum Versorgungsstandard für einfache Frakturen (Mayo-Typ I/IIA).[7,161] Hierbei sollen Zugkräfte des M. triceps brachii bei der Flexion in Kompressionskräfte auf den Frakturspalt umgewandelt werden.[162] Dieses Prinzip konnte jedoch weder klinisch noch biomechanisch nachgewiesen werden.[163,164] Schneider et al. konnten in ihrer Studie aufzeigen, dass die Zuggurtungsosteosynthese, entgegen der herkömmlichen Meinung, nicht so einfach wie ursprünglich angenommen ist, eine Vielzahl von Komplikationen auftreten können und die operative Herausforderung unterschätzt wird.[165] Neben der Migration der K-Drähte, die zur Irritation und bis zur Perforation der Weichteile führen können, sind Wundheilungsstörung und Infektionen die häufigsten Risiken und machen in 80% der Fälle eine Metallentfernung im Verlauf notwendig.[166]

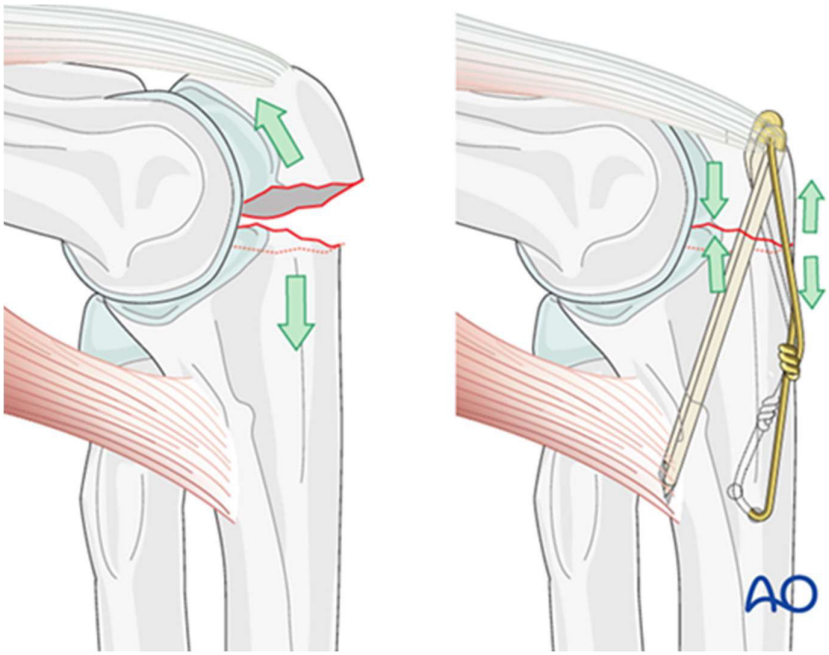


Abbildung 16: Schematische Darstellung der Zuggurtungsosteosynthese des Olekranons.[93] Aus dem Manual der Arbeitsgemeinschaft Osteosynthesefragen.

*Plattenosteosynthese*

Die Plattenosteosynthese gilt vor allem bei komplexen Frakturen als Versorgungsstandard. Biomechanisch zeigt sie im Vergleich zur Zuggurtungsosteosynthese eine stabilere Frakturversorgung und auch klinisch kommt es zu guten Ergebnissen.[142] Im Einjahres-Follow-up konnte klinisch kein signifikanter Unterschied zwischen der Plattensynthese und der Zuggurtungsosteosynthese gefunden werden, jedoch kam es zu einer erhöhten Komplikationsrate seitens der Zuggurtungsosteosynthese.[167] Neben Drittelrohrplatten werden selbst bei einfachen Frakturen teilweise anatomisch vorgeformte, winkelstabile Platten bevorzugt, weil diese, da dünner und schmäler, potentiell weniger störend sind.[168] Jedoch kommt es auch hier in ca. 50% der Fälle zu durch das Implantat assoziierten Komplikationen, die eine Entfernung des Osteosynthesematerials zur Folge haben.

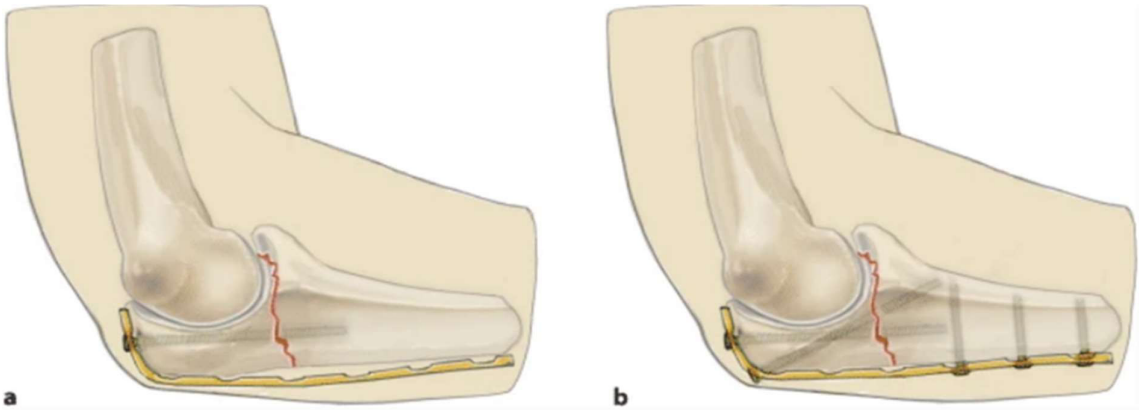


Abbildung 17: Schematische Darstellung der Osteosynthese des Olekranons mit einer dorsalen Platte.[211] a) Intramedullär verlaufende Schraube im proximalsten Loch der LCP Platte. b) LCP Platte nach Vervollständigung der Osteosynthese.

Die Anbringung einer winkelstabilen Platte (locked-compression-plate, LCP, Abbildung 17) an der dorsalen Oberfläche des Olekranons konnte gute Stabilitäts- und biomechanische Ergebnisse erzielen, jedoch zeigte sie sich durch die exponierte Lage an der dorsalen Ulnakante den konventionellen Plattensystemen in Bezug auf die Weichteilirritation im Nachteil. [169–171]

Ries et al. präsentierten 2015 die Versorgung mittels einer neuartigen Flachprofildoppelplattenosteosynthese. (Abbildung 18) Diese wies gute klinische Ergebnisse mit einem Flexionsradius im Mittel von 123° auf.[148]

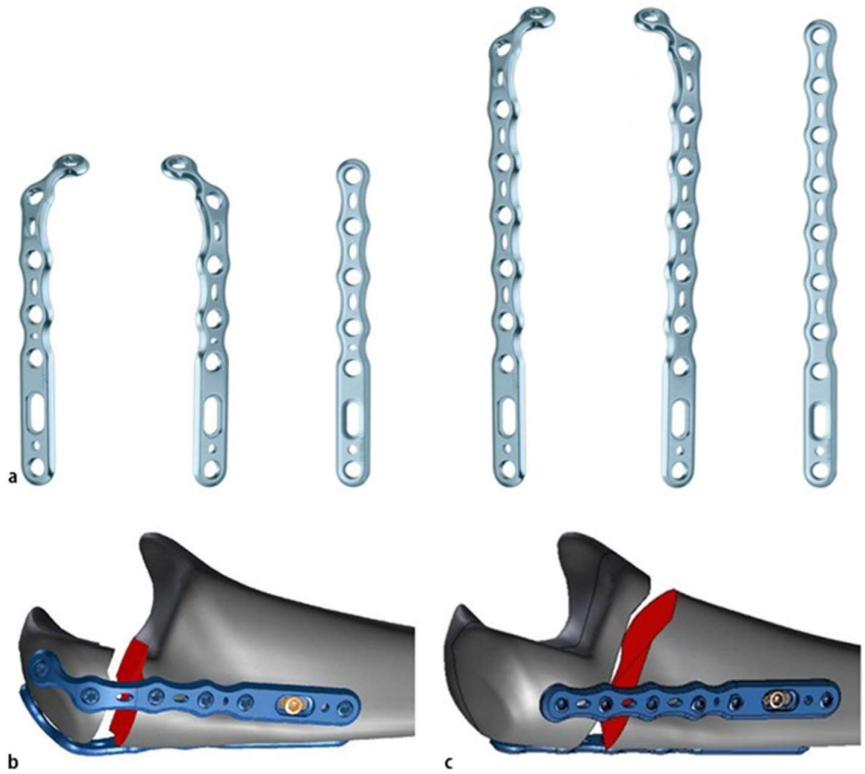


Abbildung 18: a) Flachprofildoppelplatten (Fa. Medartis, Basel, Schweiz) aus Titan Grade IV. Zwei Größen stehen hier zur Verfügung sowie gerade und vorgebogene Varianten. B) und c) Schematische Darstellung der Doppelplattenosteosynthese. [148]

### 2.3.8. Nachbehandlung

Die operative Versorgung sollte eine frühfunktionelle Beübung des Ellenbogengelenks erlauben und daher stellt diese das übergeordnete Ziel dar. Eine Ruhigstellung über zwei Wochen lässt sich dabei vermeiden. Die Beweglichkeit in Flexion/Extension und Pronation/Supination kann bereits am ersten postoperativen Tag durch die Krankengymnastik frei erfolgen. Die Belastung und vor allem das aktive Strecken gegen Widerstand sind jedoch erst ab der 6. postoperativen Woche nach erfolgter Röntgenkontrolle erlaubt. Zusätzlich bietet sich eine Lymphdrainage als abschwellende Maßnahme an.

### 2.3.9. Komplikationen

Die Komplikationsrate bei Olekranonfrakturen ist unabhängig von der gewählten Versorgungsart gering. Die häufigste Komplikation nach ORIF ist die Weichteilirritation durch das Fremdmaterial, gefolgt von Bewegungseinschränkung und der Entstehung einer

Pseudarthrose. Risikofaktoren für durch Fremdmaterial assoziierte Komplikationen waren das Patientenalter und der BMI.[172]

**Prominentes Osteosynthesematerial**

In der Literatur wird eine Komplikationsrate von ca. 20% beschreiben, die durch die eingebrachten Implantate entsteht. Sie reichen vom prominenten Osteosynthesematerial bis zur Wunddehiszenz oder Wundinfektion.[12] Hier zeigt sich, dass die Zuggurtungsosteosynthese eine größere Inzidenz für Weichteilirritationen im Vergleich zur Plattenosteosynthese aufweist. Daher ist es nicht verwunderlich, dass die Rate der Metallentfernung mit 46,5% bei der Zuggurtung gegenüber 18,7% bei der Plattenosteosynthese deutlich höher liegt.[173] Verglichen mit der dorsalen Plattenosteosynthese konnte auch für die Flachprofildoppelplattenosteosynthese keine bessere Rate der Metallentfernung festgestellt werden.[174]

**Bewegungseinschränkung**

Bei der Überprüfung von 73 Fällen stellten Karlsson et al. fest, dass bei 96% der Patienten im Mittel 19 Jahre nach der operativen Versorgung ein exzellentes oder gutes Ergebnis bestand und die Bewegungseinschränkung nicht signifikant war.[8] Bei der Versorgung mittels Plattenosteosynthese kommt es in ca. 39% der Fälle zu einer Bewegungseinschränkung von mindesten 10%, diese hatte jedoch keinen Effekt auf den DASH-Score (Disabilities of Arm, Shoulder and Hand).[175] DelSole et al. erhielten bei der Erhebung des MEPI-Score (Mayo Elbow Performance Index) ähnliche Ergebnisse, zeigten jedoch, dass die Zuggurtungsosteosynthese bezogen auf das Bewegungsausmaß signifikant bessere klinische Ergebnisse aufwies.[176] Bei zusätzlichen Begleitverletzungen wie der Radiuskopf-, Capitulum-Coronoid- oder Monteggia-Fraktur ist die Bewegungseinschränkung jedoch deutlich schwerwiegender.[137]

**Pseudarthrose**

Pseudarthrose tritt bei ca. 1 % der Fälle auf. Alle bereits genannten operativen Möglichkeiten stehen bei der Revision zur Verfügung. Zusätzlich kann der Gold-Standard der Pseudarthrosen Behandlung, eine autologe Spongiosaplastik z.B. aus dem Beckenkamm erfolgen.[177] Papagelopoulos und Morrey berichten über 24 solcher Fälle. 12 Patienten zeigten anschließend exzellente Ergebnisse, vier gute, sechs ordentliche und zwei schlechte Ergebnisse.[178] Die Pseudarthrose tritt am häufigsten bei Mayo-Typ IIB Frakturen auf.[179]

**Nervenverletzungen**

In der aktuellen Literatur lassen sich nur wenige Hinweise auf neurologische Komplikationen nach Olekranonosteosynthese finden. In der Studie von Lindenhovius und seinem Team entwickelten sieben der 20 (35%) untersuchten Patienten eine Neuropathie des N. Ulnaris. Daher wird befundabhängig ein intraoperatives Freilegen des Nervs und ggf. die einzeitige anteriore Transposition empfohlen.[180,181] Parker und sein Team beschreiben in einer Fallanalyse, dass der N. interosseus anterior beim Durchstoßen der anterioren Kortikalis zur Verankerung der K-Drähte verletzt wurde und empfehlen daher bei der K-Draht Platzierung eine ständige Lagekontrolle.[182]

Aufgrund der möglichen durch Fremdmaterial assoziierten Komplikationen geben Rommens et al. sogar generell die Empfehlung einer Materialempfehlung nach abgeschlossener Konsolidierung.[2]

## 2.4 Fragestellungen und Zielsetzung

Frage 1:

Kann bei der Evaluation des distalen Ansatzes des M. triceps brachii zwischen einem tief liegenden, muskulösen und einem oberflächlich liegenden, tendinösen Ansatz unterschieden werden?

Frage 2:

Besteht zwischen dem oberflächlichen, sehnigen Ansatz des M. triceps brachii und der posterioren Kapsel die Möglichkeit der Plattenosteosynthese unter Schonung des Muskels?

Das Ziel dieser Studie war es, den Trizepsansatz anatomisch zu evaluieren und zwischen distalen Trizepsansatz und der Insertion der posterioren Kapsel des Ellenbogens eine Möglichkeit der weichteil- und trizepsschonenden Platzierung zu finden.

# 3. Material und Methoden

## 3.1 Patientenkollektiv

Für die vorliegende Studie standen 82 Ellenbogen von 41 in Formalin konservierten Körperspendern (20 männlich, 21 weiblich) zur Verfügung. Alle Präparate, die Anzeichen einer Arthrose, von bereits erfolgten Verletzungen oder von schon durchgeführten Operationen am Ellenbogen aufwiesen, waren zuvor aus der Studie ausgeschlossen worden. Das Durchschnittsalter betrug 84 ± 9 Jahre (Bereich: 62-101).

## 3.2 Zugangsweg

In jedem Präparat wurde der gleiche Zugang, ein posteriorer Standardzugang gewählt. Dafür erfolgte, beginnend ca. zehn Zentimeter oberhalb der Olekranonspitze, eine Hautinszision in der dorsalen Mittellinie des Humerus. Diese wurde distal bis zur Basis des Olecranons verlängert, ggf. wurde zur besseren Einsicht eine Verlängerung nach distal durchgeführt. Anschließend wurde die Haut mittels scharfen Volkmannhaken nach lateral und medial aufgespannt und das umgebende Weichteilgewebe vorsichtig entfernt bis der M. triceps brachii sichtbar war. Die Freilegung des Trizeps wurde nach kranial erweitert. Ungefähr 10 cm oberhalb des Olekranons wurde der Trizeps horizontal durchtrennt. Anschließend wurden die drei Köpfe des M. triceps brachii aufgetrennt und vom medialen und lateralen intermuskulären Septum getrennt. Dies erfolgte bis zum Ansatz an der Olekranonspitze, wo es anschließend zur stumpfen Trennung des M. triceps brachii von der posterioren Gelenkkapsel kam. Dabei musste darauf geachtet werden, dass die Gelenkkapsel intakt bleibt. Abbildung 19 zeig die verschiedenen Präparationsschritte in ihrer Reihenfolge.

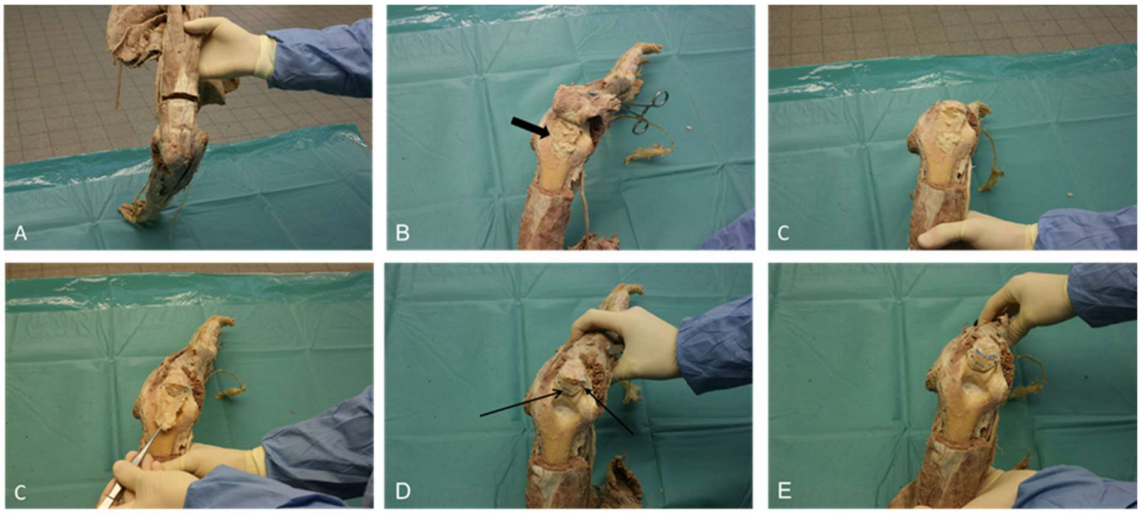

Abbildung 19: Die Präparationsschritte nach Entfernung des Weichteilgewebes und Freilegung des M. Triceps brachii: A – dorsale Ansicht auf den Ansatz des M. Triceps brachii mit horizontaler Inzision des Muskels ca. 10 cm oberhalb der Olekranonspitze, B – der Ansatz des M. Triceps brachii ist nach dorsal durch eine Klemme abgeklappt, die posteriore Gelenkkapsel (dicker Pfeil) kommt zum Vorschein, C – Nach erfolgter Dissektion des M. Triceps Brachii zeigt sich die Gelenkkapsel intakt, D – die Gelenkkapsel wird am proximalen Ansatz über der Fossa olecrani vom Knochen gelöst und das Gelenk eröffnet, D – der Verlauf des Ansatzes der Gelenkkapsel zum Übergang des tiefen Ansatzes des Trizeps sowie der Übergang von tiefen zu oberflächlichen Ansatz des M. Triceps brachii wurden mittels wasserlöslichen Filzstift (blau) markiert, E – Débridement des Gelenks zur besseren Visualisierung der drei unterschiedlichen Ansatzflächen.

## 3.3 Positionierung

Die Präparate wurden an der Schulter vom Rumpf der Leiche gelöst. Anschließend wurde der Arm am Oberarm in einem Armhalter eingespannt. Es erfolgte eine Flexion des Ellenbogens auf 90°, sodass die Hand Richtung Boden zeigte. Anschließend wurde der Oberarm parallel zum Boden ausgerichtet.

## 3.4 Dokumentation

Bei der Präparation zeigte sich, dass der Ansatz des M. triceps brachii zweigeteilt ist und einen oberflächlichen, tendinösen Ansatz (DI) und einen tiefen, muskulären Ansatz (SI), der dem Caput mediale zuzuordnen ist, aufweist. Als Vorbereitung der Dokumentation wurden die zwei separaten Ansätze des M. triceps brachii und die Gelenkkapsel (CI) vom Olekranon vorsichtig abgesetzt und mit einem wasserfesten Filzstift markiert. (Abbildung 20) Nach erfolgter Positionierung des Armes, wie im Punkt 2.3. beschrieben, erfolgte die Fotodokumentation rechtwinklig zur Olekranonspitze durch eine hochauflösende Spiegelreflexkamera (Canon

EOS 5D) mit einer festen Brennweite von 50 mm. Zur Kalibrierung wurde ein Millimeterpapier parallel zur Olekranonspitze angebracht. (Abbildung 21)

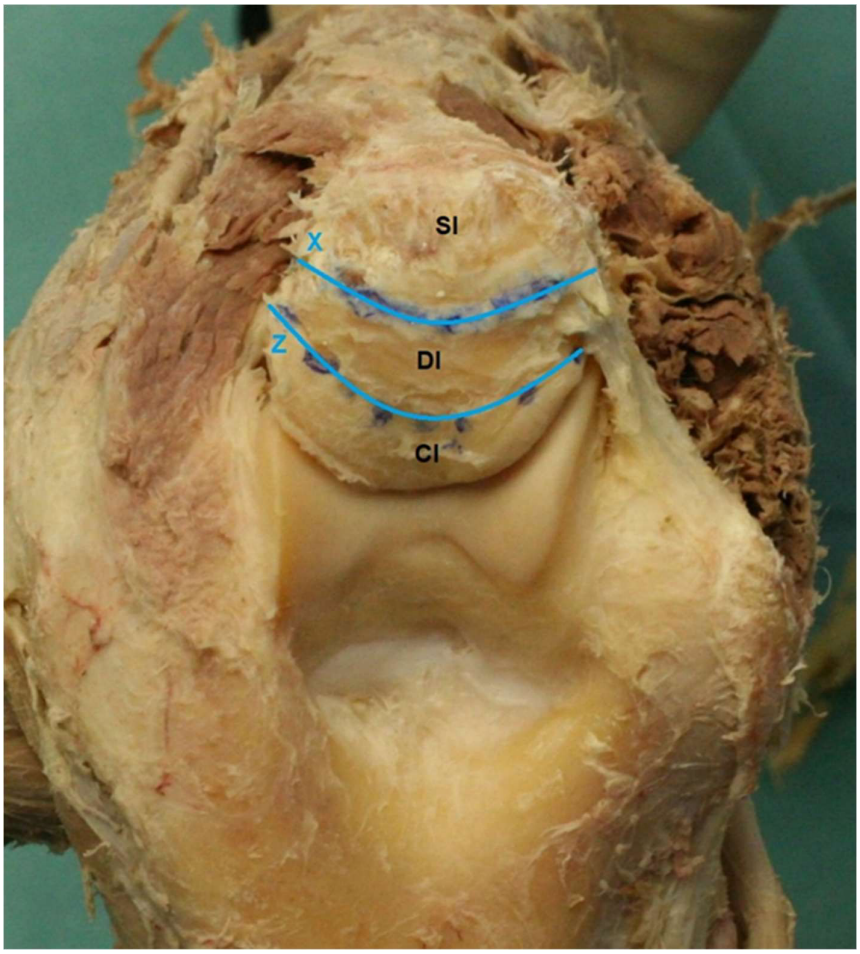


Abbildung 20: Ansicht von oben auf die dorsale Fläche des Olekranon. Die jeweiligen Flächen sind durch einen wasserfesten Filzstift markiert worden.

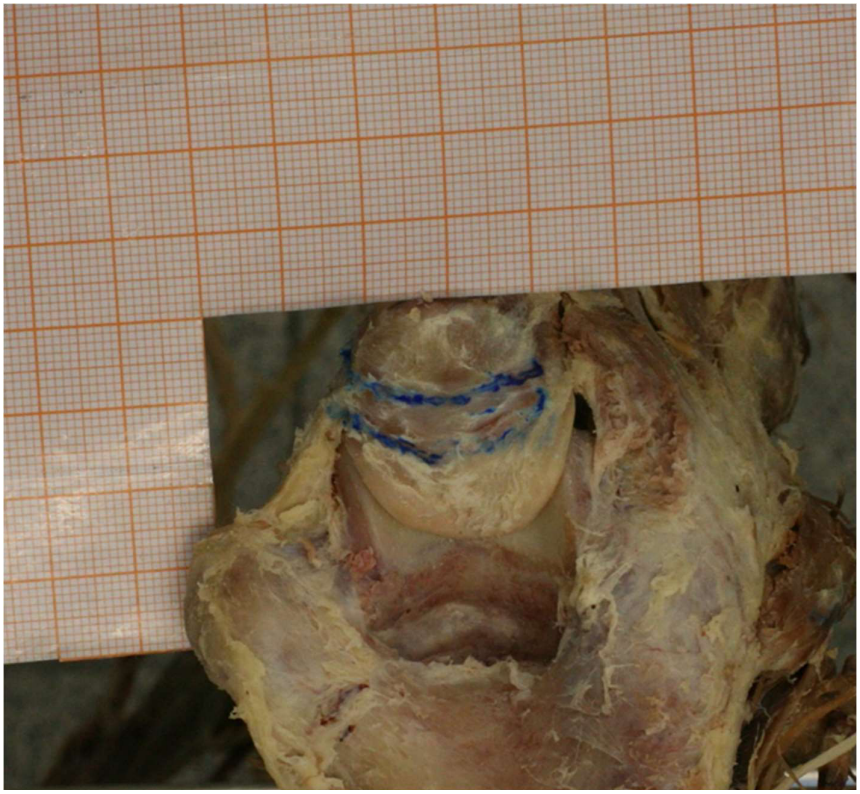

Abbildung 21: Dorsale Ansicht auf das Olekranon bei der Bilddokumentation durch die Canon EOS 5D Kamera mit 50 mm Brennweite. Parallel zur dorsalen Olekranonfläche befindet sich das Millimeterpapier. Die jeweiligen Ansätze sind durch blaue Linien markiert.

## 3.5 Auswertung der Fotodokumentation

Zur Auswertung der Bilder erfolgte die Übertragung in ein digitales Bildbearbeitungsprogramm (ImageJ, http://imagej.net). In diesem wurde die Kalibrierung des Systems für jedes Präparat anhand des im Bild sichtbaren Millimeterpapiers durchgeführt.

Anschließend kam es zur Vermessung der drei genannten Bereiche, Kapselansatz (CI), tiefe, muskuläre Ansatz des M. triceps brachii (DI) und der oberflächliche, tendinöse Ansatz (SI).(Abbildung 22)

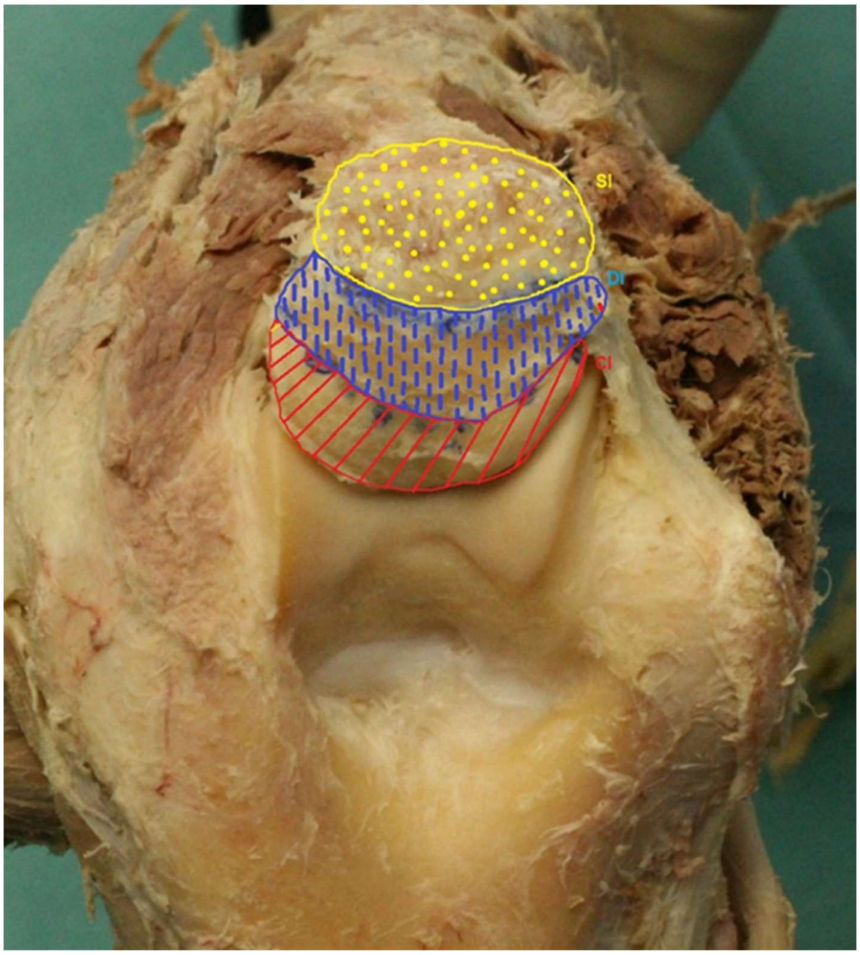


Abbildung 22: Ansicht von oben auf die dorsale Oberfläche des Olekranon. Gekennzeichnet und digital vermessen: rot = Kapselansatz (CI), blau = tiefer, muskulöser Ansatz des M. Triceps brachii (DI), gelb = oberflächlicher, tendinöser Ansatz des M. Triceps brachii (SI).

Um die Höhe des Olekranons (OH) zu vermessen, wurde eine digitale Linie zwischen der Olekranonspitze und dem dorsalsten Punkt des Trizepsansatzes gezogen (Linie A). Am breitesten Punkt des Olekranons wurde eine weitere Linie im rechten Winkel zur Linie A erstellt, um die Breite des Olekranons zu vermessen (Linie B). 5 mm parallel zur Linie A wurde eine weiter Linie jeweils radial (Linie Arad.) und ulnarseitig (Linie Auln.) konstruiert und vermessen, wo diese das proximale und distale Ende der Olekranonfläche schneidet. Gleiches erfolgte bei Linie B. Hier wurden 5 mm parallel eine Linie distal (Linie Bdist.) und proximal (Linie Bprox.) konstruiert und deren Längen vermessen, wo sie die laterale und mediale Begrenzung der dorsalen Olekranonfläche schneiden.

Um die Höhe der oben genannten Flächen zu bestimmen, wurde jeweils die Länge der Linie A an der Stelle gemessen, wo sie sich mit den ventralen und dorsalen Begrenzungen der

Flächen schneidet. Der Abstand zwischen der Olekranonspitze und dem Schnittpunkt der Linie A mit dem Kapselansatz wurde als „Linie a“ und stellt die Höhe des Kapselansatzes dar. Der Abstand zwischen den Schnittpunkten der Linie A mit der Fläche des tiefen Ansatzes war „Linie b“ und „Linie c“ bezeichnet den Abstand zwischen den Schnittpunkten der Linie A mit der Fläche des oberflächlichen Ansatzes der Trizeps. Auch diese wurden nach vorheriger Kalibrierung am Millimeterpapier für jedes Präparat vermessen.

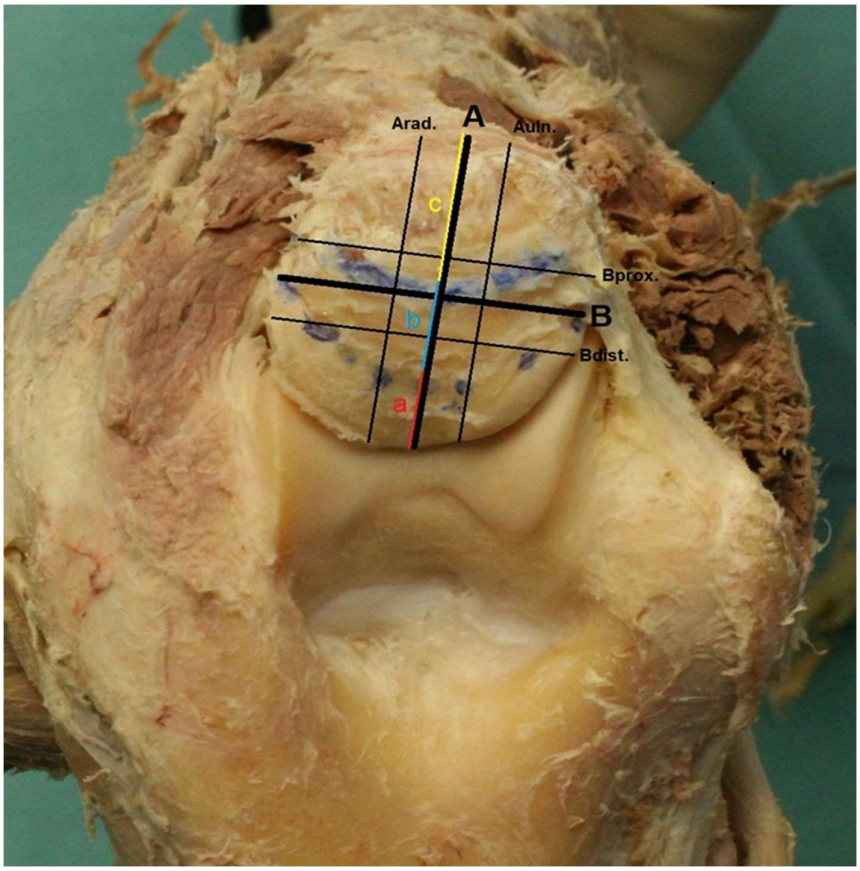


Abbildung 23: Ansicht von oben auf die dorsale Oberfläche des Olekranon. Digital erstellte und vermessene Linie A (= Höhe des Olekranons (OH)) und Linie B (= Breite des Olekranons (OW)), ebenso wie Distanz a (=Höhe der CI), Distanz b (Höhe der tiefen Insertionsfläche) und Distanz c (=Höhe der oberflächlichen Insertionsfläche). Die Linien Arad. Und Auln. Sowie die Linien Bdist. und Bprox. wurden 5 mm parallel der Linie A und B konstruiert und vermessen.

Um die Unterschiede bei der Größe der Präparate mit einzubeziehen und anschließend korrelieren zu können, wurden die Länge der Ulna (Proc. Styloideus der Ulna bis zum Proc.

Coronoideus in cm) und die Länge des Radius (Proc. Styloideus des Radius bis zur Gelenkfläche des Radiuskopf in cm) mit einem Maßband gemessen.

## 3.6 Statistische Auswertung

Zur statistischen Auswertung fanden SPSS Statistics (IBM Corp. Veröffentlicht 2018. Version 25.0) und Microsoft Excel (Microsoft Corp., Redmond, WA USA) Verwendung. Für jeden Parameter wurden der Mittelwert, Minimum, Maximum, die Standardabweichung (SD) und das 95% Konfidenzintervall (95%-KI) berechnet.

Zur Auswertung der Daten bzgl. der Normalverteilung erfolgte die Analyse durch den Kolmogorov-Smirnov-Test und Shapiro-Wilk-Test. Zur Ermittlung der statistischen Signifikanz wurde nach vorheriger Prüfung auf Normalverteilung durch den Kolmogorov-Smirnov-Test der Mann-Whitney-U Test durchgeführt. Um eine lineare Korrelation zwischen der tiefen Insertionsfläche des M. triceps brachii sowie der Höhe dieser Fläche mit der oberflächlichen Insertionsfläche, der Größe des Kapselansatzes, der Länge der Ulna, der Länge des Radius und der Höhe sowie Breite des Olekranons zu evaluieren, erfolgte anschließend die Berechnung des Pearson Korrelationskoeffizienten.

Ein p-Wert von unter 0,05 wurde als statistisch signifikant angenommen, ein p-Wert von unter 0,01 als statistisch hoch signifikant angenommen.

Die Genehmigung der Studie erfolgte durch die Ethikkommission der Medizinischen Fakultät der Universität zu Köln (Zeichen 19-1632).

# 4. Ergebnisse

## 4.1 Auswertung der statistischen Kennzahlen

Die durchschnittliche Insertionsfläche des tiefen Ansatzes des M. triceps brachii (DI) war 138,1 $mm^2$ (±30,2; 79,9-227,5). Die durchschnittliche Insertionsfläche des oberflächlichen Ansatzes des M. triceps brachii (SI) betrug 218,2 $mm^2$ (±41,2; 124,7-343,2) und der Kapselansatz (CI) belief sich durchschnittlich auf 218,2 $mm^2$ (±41,2; 124,7-343,2).

Die durchschnittliche Höhe des Olekranons (OH) war 26,7 mm (± 2.3; 20.5-32.2) und die durchschnittliche Olekranonbreite (OW) lag bei 25,3 mm (± 2,4; 20,9-30,4).

Die Ergebnisse sind in Tabelle 1 zusammengefasst.

| | Mittel | Min-Max | SD | 95%-KI |
|---|---|---|---|---|
| **Tiefer Trizepsansatz (DI) in $mm^2$** | 138,1 | 79,9-227,5 | 30,2 | 131,4-144,8 |
| **Oberflächlicher Trizepsansatz (SI) in $mm^2$** | 218,2 | 124,7-343,2 | 41,2 | 209,2-227,4 |
| **Kapselansatz (CI) in $mm^2$** | 159,3 | 99,0-232,1 | 30,2 | 152,6-166,0 |
| **Höhe Olekranon (OH) in mm** | 26,7 | 20,5-32,2 | 2,3 | 26,2-27,2 |
| **Breite Olekranon (OW) in mm** | 25,3 | 20,9-30,4 | 2,4 | 24,8-25,9 |
| **Länge Ulna in cm** | 23,1 | 19,3-26,3 | 1,5 | 22,7-23,4 |
| **Länge Radius in cm** | 23,8 | 20,0-27,0 | 1,6 | 23,4-24,1 |
| **Maximale Höhe CI** | 7,4 | 4,3-10,8 | 1,5 | 7,4-7,5 |
| **Maximale Höhe DI** | 5,5 | 2,9-10,2 | 1,3 | 5,2-5,8 |
| **Maximale Höhe SI** | 12,0 | 7,2-16,4 | 1,5 | 11,6-12,3 |

Tabelle 1: Die Ergebnisse aller Messungen der Studie mit dem Mittelwert und dem Schwankungsbereich mit der Standardabweichung (SD) und der Unter- sowie Obergrenze des 95%- Konfidenzintervalls.

## 4.2 Tests auf Normalverteilung

| | Kolmogorov-Smirnov | | | Shapiro-Wilk | | |
|---|---|---|---|---|---|---|
| | Statistik | df | Signifikanz | Statistik | df | Signifikanz |
| **Fläche tiefer Trizepsansatz (DI)** | 0,069 | 82 | ,200 | 0,957 | 82 | 0,007 |
| **Höhe tiefer Trizepsansatz** | 0,059 | 82 | ,200 | 0,972 | 82 | 0,071 |
| **Fläche oberflächlicher Trizepsansatz (SI)** | 0,086 | 82 | ,200 | 0,970 | 82 | 0,053 |
| **Fläche Kapsel** | 0,053 | 82 | ,200 | 0,983 | 82 | 0,336 |
| **Höhe Kapsel** | 0,067 | 82 | ,200 | 0,981 | 82 | 0,276 |
| **Höhe Olekranon** | 0,051 | 82 | ,200 | 0,991 | 82 | 0,815 |
| **Breite Olekranon** | 0,086 | 82 | ,200 | 0,968 | 82 | 0,040 |
| **Länge Ulna** | 0,069 | 82 | ,200 | 0,983 | 82 | 0,368 |
| **Länge Radius** | 0,069 | 82 | ,200 | 0,979 | 82 | 0,203 |

Tabelle 2: Testung der Normalverteilung mittels Kolmogorov-Smirnov-Tests und Shapiro-Wilk-Test. Ergebnisse des Shapiro-Wilk-Tests, bei denen eine Normalverteilung vorliegt (p>0,05) gelb hervorgehoben.

## 4.3 Gruppenweise Auswertung der Ergebnisse

### 4.3.1. Geschlecht

**Männliches Geschlecht**

| | N | Minimum | Maximum | Mittelwert | Std.-Abweichung |
|---|---|---|---|---|---|
| **Fläche tiefer Ansatz (DI)** | 40 | 92,29 | 227,50 | 148,52 | 32,67 |
| **Höhe tiefer Ansatz** | 40 | 3,27 | 10,20 | 5,87 | 1,49 |
| **Fläche oberflächlicher Ansatz (SI)** | 40 | 124,76 | 343,22 | 233,25 | 48,03 |
| **Fläche Kapsel (CI)** | 40 | 121,52 | 232,16 | 178,04 | 25,85 |
| **Breite Olekranon (OW)** | 40 | 21,33 | 30,45 | 27,01 | 2,16 |
| **Höhe Olekranon (OH)** | 40 | 20,50 | 32,25 | 28,05 | 2,19 |
| **Länge Ulna** | 40 | 20,80 | 26,30 | 24,04 | 1,24 |
| **Länge Radius** | 40 | 21,45 | 27,05 | 24,79 | 1,21 |
| **Gültige Werte (listenweise)** | 40 | | | | |

Tabelle 3: Deskriptive Auswertung der gemessenen Ergebnisse beim Mann

**Weibliches Geschlecht**

| | N | Minimum | Maximum | Mittelwert | Std.-Abweichung |
|---|---|---|---|---|---|
| **Fläche tiefer Ansatz (DI)** | 42 | 79,93 | 175,90 | 128,13 | 24,56 |
| **Höhe tiefer Ansatz** | 42 | 2,91 | 7,42 | 5,19 | 1,15 |
| **Fläche oberflächlicher Ansatz (SI)** | 42 | 152,95 | 288,55 | 203,97 | 27,74 |
| **Fläche Kapsel (CI)** | 42 | 99,02 | 190,60 | 141,47 | 22,92 |
| **Breite Olekranon (OW)** | 42 | 20,91 | 27,88 | 23,78 | 1,53 |
| **Höhe Oekranon (OH)** | 42 | 21,33 | 29,68 | 25,50 | 1,83 |
| **Länge Ulna** | 42 | 19,30 | 24,30 | 22,17 | 1,28 |
| **Länge Radius** | 42 | 20,05 | 25,15 | 22,83 | 1,39 |
| **Gültige Werte (listenweise)** | 42 | | | | |

Tabelle 4: Deskriptive Auswertung der gemessenen Ergebnisse bei der Frau

**Kolmogorov-Smirnov-Test Normalverteilung Geschlecht**

| | | z-Faktorwert (Fläche tiefer Trizepsansatz) |
|---|---|---|
| **Extremste Differenzen** | Absolut | 0,114 |
| | Positiv | 0,100 |
| | Negativ | -0,114 |
| **Kolmogorov-Smirnov-Z** | | 0,517 |
| **Asymp. Sig. (2-seitig)** | | 0,952 |

Tabelle 5: Kolmogorov-Smirnov-Test auf Normalverteilung nach Geschlechtern als Vorbereitung für den Mann-Whitney-U-Test. P-Wert gelb hervorgehoben.

Ein p-Wert von > 0,05 gibt hierbei an, dass sich die Gruppen sich nicht voneinander unterscheiden.

**Mann-Whitney-U Test Geschlecht**

| | Fläche tiefer Trizepsansatz |
|---|---|
| **Mann-Whitney-U-Test** | 543,000 |
| **Wilcoxon-W** | 1446,000 |
| **Z** | -2,755 |
| **Asymp. Sig. (2-seitig)** | 0,006 |
| **Exakte Sig. (2-seitig)** | 0,006 |
| **Exakte Sig. (1-seitig)** | 0,003 |
| **Punkt-Wahrscheinlichkeit** | 0,000 |

Tabelle 6: Ergebnis des Mann-Whitney-U-Tests zum Vergleich des tiefen Ansatzes in Abhängigkeit des Geschlechts. P-Wert gelb hervorgehoben

Ein $p<0,05$ wurde als statistisch signifikanter Unterschied angenommen.

**Median Bestimmung Geschlecht**

Da im Kolmogorov-Smirnov-Test ein $p>0,05$ errechnet wurde, kann eine Aussage über die Mediane der beiden Gruppen getroffen werden. Daher erfolgte die Medianberechnung.

| Geschlecht | | | | Statistik | Standard Fehler |
|---|---|---|---|---|---|
| Fläche tiefer Trizepsansatz | männlich | Mittelwert | | 148,52 | 5,16 |
| | | 95% Konfidenzintervall des Mittelwerts | Untergrenze | 138,07 | |
| | | | Obergrenze | 158,97 | |
| | | 5% getrimmtes Mittel | | 147,07 | |
| | | Median | | 144,85 | |
| | | Varianz | | 1067,87 | |
| | | Standard Abweichung | | 32,67 | |
| | | Minimum | | 92,29 | |
| | | Maximum | | 227,50 | |
| | | Spannweite | | 135,21 | |
| | | Interquartilbereich | | 38,26 | |
| | | Schiefe | | 0,819 | 0,37 |
| | | Kurtosis | | 0,655 | 0,73 |
| | weiblich | Mittelwert | | 128,13 | 3,78 |
| | | 95% Konfidenzintervall des Mittelwerts | Untergrenze | 120,47 | |
| | | | Obergrenze | 135,78 | |
| | | 5% getrimmtes Mittel | | 128,02 | |
| | | Median | | 126,75 | |
| | | Varianz | | 603,26 | |
| | | Standard Abweichung | | 24,56 | |
| | | Minimum | | 79,93 | |
| | | Maximum | | 175,90 | |
| | | Spannweite | | 95,97 | |
| | | Interquartilbereich | | 33,70 | |
| | | Schiefe | | 0,06 | 0,36 |
| | | Kurtosis | | -0,64 | 0,71 |

Tabelle 7: Ergebnisse der deskriptiven Analyse der Größe der tiefen Trizepsansatzfläche zwischen weiblich und männlichen Geschlecht. Der Median ist farblich (gelb) hervorgehoben.

Die tiefe Insertionsfläche des Trizepses bei den weiblichen Präparaten lag bei 128,1 ± 24,6 $mm^2$, während diese bei Männern 148,5 ± 32,7 $mm^2$ betrug. Eine graphische Darstellung erfolgt in Abbildung 24.

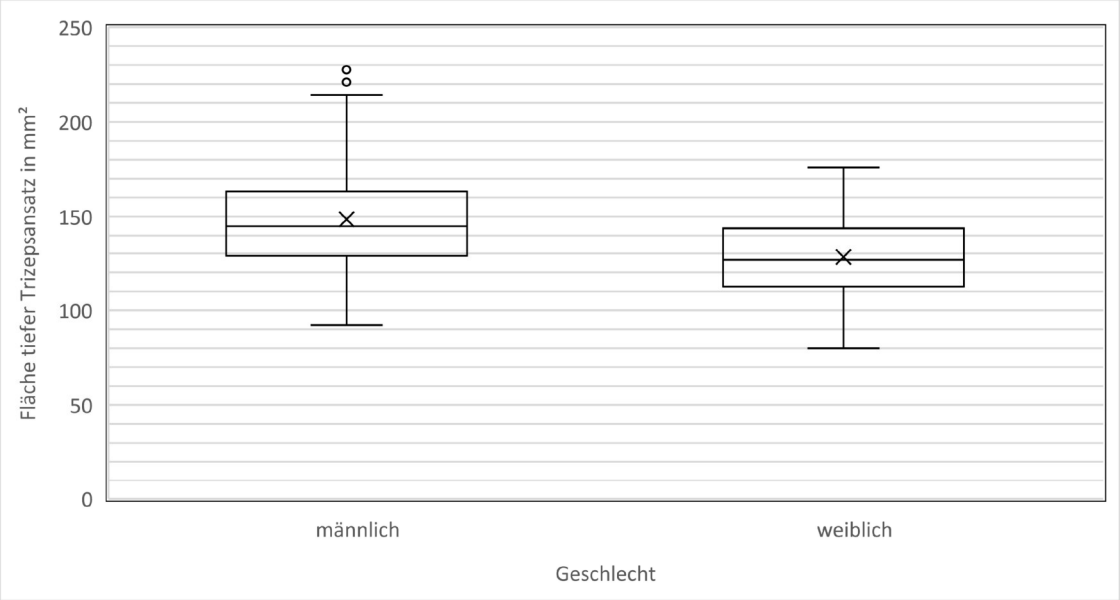


Abbildung 24: Boxplot Graph der Evaluation der Fläche des tiefen Trizepsansatzes in $mm^2$ hinsichtlich des Geschlechts.

### 4.3.2. Seite des Arms

**Linker Arm**

| | N | Minimum | Maximum | Mittelwert | Std.-Abweichung |
|---|---|---|---|---|---|
| **Fläche tiefer Ansatz (Dl)** | 41 | 88,02 | 224,79 | 135,27 | 24,84 |
| **Höhe tiefer Ansatz** | 41 | 2,91 | 10,20 | 5,44 | 1,32 |
| **Fläche oberflächlicher Ansatz (Sl)** | 41 | 136,58 | 321,22 | 218,43 | 43,66 |
| **Fläche Kapsel (Cl)** | 41 | 101,74 | 232,16 | 158,34 | 32,49 |
| **Breite Olekranon (OW)** | 41 | 21,33 | 30,45 | 25,46 | 2,41 |
| **Höhe Olekranon (OH)** | 41 | 21,33 | 31,22 | 26,53 | 2,34 |
| **Länge Ulna** | 41 | 19,30 | 25,95 | 23,01 | 1,54 |
| **Länge Radius** | 41 | 20,15 | 27,00 | 23,75 | 1,67 |
| **Gültige Werte (listenweise)** | 41 | | | | |

Tabelle 8: Deskriptive Auswertung der gemessenen Ergebnisse am linken Arm

**Rechter Arm**

| | N | Minimum | Maximum | Mittelwert | Std.-Abweichung |
|---|---|---|---|---|---|
| **Fläche tiefer Ansatz (DI)** | 41 | 79,93 | 227,50 | 140,88 | 35,19 |
| **Höhe tiefer Ansatz** | 41 | 3,27 | 9,21 | 5,61 | 1,41 |
| **Fläche oberflächlicher Ansatz (SI)** | 41 | 124,76 | 343,22 | 218,08 | 39,63 |
| **Fläche Kapsel (CI)** | 41 | 99,02 | 230,08 | 160,27 | 28,58 |
| **Breite Olekranon (OW)** | 41 | 20,91 | 30,28 | 25,25 | 2,53 |
| **Höhe Olekranon (OH)** | 41 | 20,50 | 32,25 | 26,96 | 2,43 |
| **Länge Ulna** | 41 | 19,30 | 26,30 | 23,16 | 1,61 |
| **Länge Radius** | 41 | 20,05 | 27,05 | 23,82 | 1,60 |
| **Gültige Werte (listenweise)** | 41 | | | | |

Tabelle 9: Deskriptive Auswertung der gemessenen Ergebnisse am rechten Arm.

**Kolmogorov-Smirnov- Test Normalverteilung Seite des Arms**

| | | z-Faktorwert (Fläche tiefer Trizepsansatz) |
|---|---|---|
| **Extremste Differenzen** | Absolut | 0,098 |
| | Positiv | 0,098 |
| | Negativ | -0,098 |
| **Kolmogorov-Smirnov-Z** | | 0,442 |
| **Asymp. Sig. (2-seitig)** | | 0,99 |

Tabelle 10: Kolmogorov-Smirnov-Test auf Normalverteilung nach Geschlechtern als Vorbereitung für den Mann-Whitney-U-Test. P-Wert gelb hervorgehoben.

Ein p-Wert von > 0,05 wurde dafür angenommen, dass beide Gruppen sich nicht voneinander unterscheiden.

**Mann-Whitney-U Test Seite des Arms**

| | Fläche tiefer Trizepsansatz |
|---|---|
| **Mann-Whitney-U-Test** | 749,00 |
| **Wilcoxon-W** | 1610,00 |
| **Z** | -0,85 |
| **Asymp. Sig. (2-seitig)** | 0,39 |
| **Exakte Sig. (2-seitig)** | 0,40 |
| **Exakte Sig. (1-seitig)** | 0,20 |
| **Punkt-Wahrscheinlichkeit** | 0,003 |

Tabelle 11: Ergebnis des Mann-Whitney-U-Tests zum Vergleich des tiefen Ansatzes in Abhängigkeit der Seite des Arms. P-Wert gelb hervorgehoben.

**Median Bestimmung Seite des Arms**

Da im Kolmogorov-Smirnov-Test in Punkt 3.3.2.3. ein $p>0,05$ errechnet wurde, kann eine Aussage über die Mediane der beiden Gruppen getroffen werden. Daher erfolgte die Medianberechnung.

| Seite | | | | Statistik | Standard Fehler |
|---|---|---|---|---|---|
| **Fläche tiefer Trizepsansatz** | links | Mittelwert | | 135,27 | 3,88 |
| | | 95% Konfidenzintervall des Mittelwerts | Untergrenze | 127,42 | |
| | | | Obergrenze | 143,11 | |
| | | 5% getrimmtes Mittel | | 133,92 | |
| | | Median | | 133,54 | |
| | | Varianz | | 617,43 | |
| | | Standard Abweichung | | 24,84 | |
| | | Minimum | | 88,02 | |
| | | Maximum | | 224,79 | |
| | | Spannweite | | 136,77 | |
| | | Interquartilbereich | | 31,41 | |
| | | Schiefe | | 1,09 | 0,36 |
| | | Kurtosis | | 2,99 | 0,72 |
| | rechts | Mittelwert | | 140,88 | 5,49 |
| | | 95% Konfidenzintervall des Mittelwerts | Untergrenze | 129,77 | |
| | | | Obergrenze | 151,99 | |
| | | 5% getrimmtes Mittel | | 139,50 | |
| | | Median | | 140,67 | |
| | | Varianz | | 1238,93 | |
| | | Standard Abweichung | | 35,19 | |
| | | Minimum | | 79,93 | |
| | | Maximum | | 227,50 | |
| | | Spannweite | | 147,57 | |
| | | Interquartilbereich | | 46,23 | |
| | | Schiefe | | 0,49 | 0,36 |
| | | Kurtosis | | 0,17 | 0,72 |

Tabelle 12: Ergebnisse der deskriptiven Analyse der Größe der tiefen Trizepsansatzfläche zwischen rechten und linken Arm. Der Median ist farblich (gelb) hervorgehoben.

Bei der Evaluation des tiefen Trizepsansatzes in Abhängigkeit der rechten und linken Seite zeigte sich, dass die linke Seite im Durchschnitt eine Größe von 135.2 $mm^2$ aufwies und die rechte Seite eine Größe von 140,9 $mm^2$. Eine graphische Darstellung erfolgt in Abbildung 25.

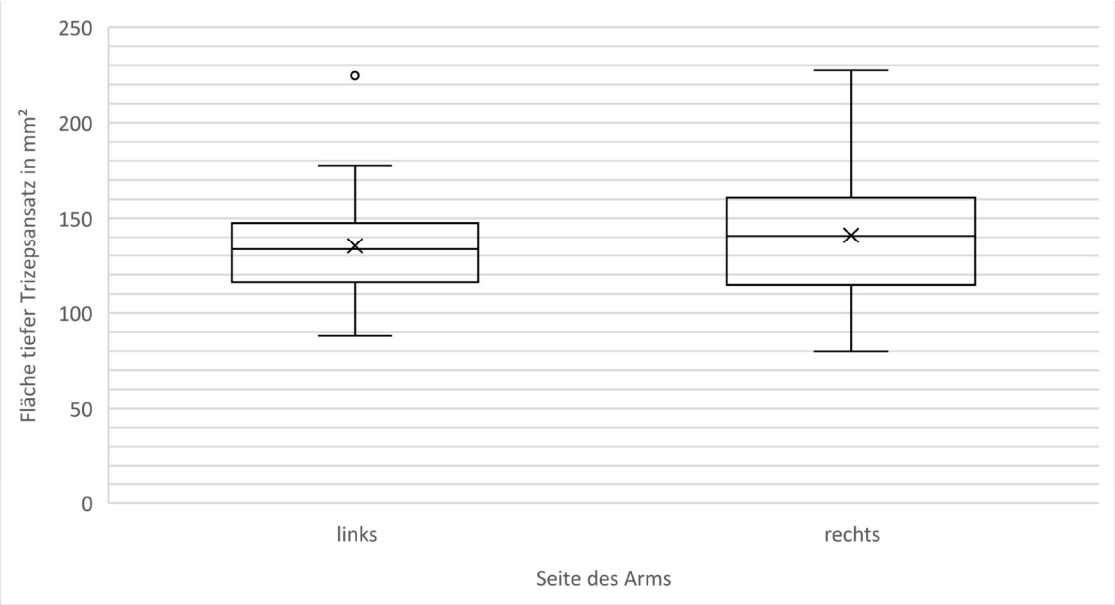


Abbildung 25: Boxplot Graph der Evaluation der Fläche des tiefen Trizepsansatzes in $mm^2$ hinsichtlich der rechten und linken Armseite.

## 4.4 Korrelationsanalyse

Die Korrelation zwischen der Größe des tiefen Trizepsansatzes mit der Länge der Ulna, der Länge des Radius, der Größe des oberflächlichen Trizepsansatzes und der Größe des Kapselansatzes wurden mithilfe der Pearson-Produkt Moment-Korrelation analysiert. Das gleiche Verfahren kam bei der Höhe des tiefen Trizepsansatzes zur Anwendung. Die Ergebnisse des Pearson-Korrelationskoeffizienten (r) sind in Tabelle 13 und 14 dargestellt. Bei einem $p<0,05$ wurden die Ergebnisse als statistisch signifikant angesehen.

| Korrelationen Fläche tiefer Trizepsansatz (DI) | | | | | | | | |
|---|---|---|---|---|---|---|---|---|
| | | Fläche tiefer Ansatz (DI) | Länge Ulna | Länge Radius | Fläche oberflächlicher Ansatz (SI) | Fläche Kapsel (CI) | Höhe Olekranon (OH) | Breite Olekranon (OW) |
| **Fläche tiefer Ansatz (DI)** | Pearson-Korrelation | 1 | ,314** | ,298** | ,231* | ,244* | ,250* | ,402** |
| | Sig. (2-seitig) | | 0,004 | 0,007 | 0,037 | 0,027 | 0,023 | 0,000 |
| | N | 82 | 82 | 82 | 82 | 82 | 82 | 82 |

Tabelle 13: Ergebnisse der Korrelationsanalyse mit der Person-Produkt-Moment-Korrelation. Farblich hervorgehoben der Pearson-Korrelationskoeffizient r für die Größe der tiefen Trizepsansatzfläche in Abhängigkeit mit anderen gemessenen Entitäten.

| Korrelationen der Höhe des tiefen Ansatzes | | | | | | | | |
|---|---|---|---|---|---|---|---|---|
| | | Höhe tiefer Ansatz | Länge Ulna | Länge Radius | Fläche oberflächlicher Ansatz (SI) | Fläche Kapsel (CI) | Höhe Olekranon (OH) | Breite Olekranon (OW) |
| **Höhe tiefer Ansatz** | Pearson-Korrelation | 1 | 0,212 | 0,181 | 0,137 | 0,028 | 0,137 | 0,178 |
| | Sig. (2-seitig) | | 0,056 | 0,103 | 0,219 | 0,804 | 0,221 | 0,109 |
| | N | 82 | 82 | 82 | 82 | 82 | 82 | 82 |

Tabelle 14: Ergebnisse der Korrelationsanalyse mit der Person-Produkt-Moment-Korrelation. Farblich hervorgehoben der Pearson-Korrelationskoeffizient r für die Höhe der tiefen Trizepsansatzfläche in Abhängigkeit mit anderen gemessenen Entitäten.

# 5. Diskussion

Die Olekranonfraktur zählt, wie in der Einleitung beschreiben, zu den intraartikulären Frakturen. Daher sind eine möglichst genaue anatomisch genaue Reposition zur Vermeidung der posttraumatischen Arthrose und eine möglichst hohe Stabilität die obersten Ziele, um eine frühzeitige Beübung zu erlauben.[183] Hierbei stehen die Zuggurtungsosteosynthese, die Plattenosteosynthese und die Versorgung mittels intramedullärem Nagel zur Verfügung, jedoch besteht bei diesen Methoden weiterhin ein erhöhtes Komplikationsrisiko mit folglicher Implantatentfernung. Das Ziel dieser Arbeit war es den distalen Trizepsansatz zu untersuchen und bezüglich einer möglichen, weichteilschonenden Platzierung des Osteosynthesematerials zu evaluieren.

## 5.1 Evaluation des distalen Ansatzes des M. triceps brachii

In der vorliegenden Studie konnten wir nach Evaluation des distalen Trizepsansatzes zwischen einer tiefen, muskulären Insertion und einer oberflächlichen, tendinösen Insertion des M. triceps brachii unterscheiden. Die tiefe Insertion erstreckte sich durchschnittlich über eine Fläche von 138,1 $mm^2$ und hatte eine durchschnittliche anteriore-posteriore Ausdehnung von 5,5 $mm^2$. Hierbei lag die tiefe Insertionsfläche zwischen der oberflächlichen Insertion des Muskels und der Kapselinsertion. Die Insertionsfläche des oberflächlichen Trizepsansatzes betrug im Durchschnitt 218,2 $mm^2$, die der Kapsel 159,3 $mm^2$. Zusätzlich gelang es uns eine lineare Abhängigkeit zwischen der Größe des tief liegenden Trizepsansatzes mit der Größe des oberflächlich liegenden Ansatzes, der Größe der posterioren Kapsel, der Breite und Höhe des Olekranons sowie der Länge von Ulna und Radius zu zeigen.

Die Hypothese, dass der distale Trizepsansatz, nicht wie ursprünglich angenommen, eine einzelne Sehne bestehend aus den drei unterschiedlichen Muskelbäuchen des M. triceps brachii ist, stellte Madsen 2006 auf.[56] In der Studie von Madsen wurden acht anatomische Präparate hinsichtlich des distalen Ansatzes studiert und daraus folgerte, dass das Caput mediale eine vom Caput longum und laterale separate distale, tief liegende Insertion hat. Letztere wurde jedoch nicht vermessen.

Yet et al. vermaßen eine im Durchschnitt 466 $mm^2$ große distale Trizepsinsertion, die deutlich größer war als die in unserer Studie.[184] Jedoch lag der Fokus dieser Studie primär auf der biomechanischen Wiederherstellung nach distalen Trizepssehnenrupturen und mit nur 27 Präparaten hatten sie zudem eine signifikant kleinere Kohorte.

Grundsätzlich ist festzustellen, dass nicht alle Studien, welche den distalen Trizepsansatz evaluierten, zu dem gleichen Ergebnis kamen. Winsch und seine Arbeitsgruppe unterschieden beispielsweise in ihrer Studie, die bei 100 Präparaten den distalen Trizepsansatz untersuchten, nicht zwischen einem tiefen und oberflächlichen Ansatz, sondern beschrieben ausschließlich einen gemeinsamen distalen Ansatz.[185] Obwohl auch Keener et al. mit 26,9 mm eine vergleichbare Breite des Olekranons zu unseren 25,3 mm fanden, schlussfolgerten sie, dass es keinen zweiteiligen Ansatz des M. triceps brachii am Olekranon gibt. Dieser Schlussfolgerung können wir aufgrund unserer Ergebnisse nicht zustimmen.

Barco et al. zeigten in ihrer Studie, dass die hintere Gelenkkapsel eine Insertionsfläche von 150 $mm^2$ (±30 $mm^2$) hat. Zusätzliche unterschieden die Kollegen ebenfalls zwischen einem oberflächlichen Trizepsansatz (280 $mm^2$ ±10 $mm^2$) und einem tiefen Trizepsansatz (120 $mm^2$ ± 6 $mm^2$). Hierbei beschreiben die Kollegen den tiefen Ansatz, der fast bis zum Knochenansatz muskulär ist. Die Fallzahl war jedoch mit nur fünf untersuchten Ellenbogen deutlich geringer als die in unserer Studie 82 verwendeten Präparate.[57]

Die Vermutung, dass ein zweiteiliger Ansatz des M. triceps brachii besteht konnte auch radiologisch nachgewiesen werden.[55] Negrao et al. bestätigten dieses Ergebnis, obwohl ein anderes MRT-Protokoll verwendet wurde, konnten dieses aber in den sich anschließenden histologischen Untersuchungen nicht bestätigen.[186]

Zusammenfassend lässt sich feststellen, dass sich aktuell in der Literatur keine biomechanische Evaluation der beiden unterschiedlichen Ansätze finden lässt. Geht man jedoch davon aus, dass vor allem der oberflächliche, tendinöse Ansatz biomechanische Relevanz besitzt, stellt der tiefe, muskuläre Ansatz nach dessen Resektion theoretisch eine Möglichkeit zur Platzierung einer Platte dar. Vermisst man die verfügbaren Platten zur Versorgung der Olekranonfraktur haben diese am proximalen Ende eine Breite von 7,5 mm. Aufgrund der durch uns evaluierten Größe des tiefen, muskulären Trizepsansatzes können diese nicht vollständig unter den tiefen Teil des Ansatzes des M. triceps brachii eingeschoben und befestigt werden ohne hierbei den oberflächlichen Ansatz zu verletzen. Zur Bestätigung dieser Hypothese fehlen bislang jedoch noch biomechanische Studien des tiefen und oberflächlichen Ansatzes. Zusätzlich könnten durch die Platzierung der Platte unter dem oberflächlichen Ansatz die Weichteilirritation weiter reduziert und somit das Komplikationsrisiko gesenkt werden.

## 5.2 Vergleich der Zuggurtungsosteosynthese mit der Plattenosteosynthese

Die Zuggurtungsosteosynthese und die Plattenosteosynthese sind die am häufigsten verwendeten Verfahren in der Frakturversorgung am Olekranon.[96] Trotz der höheren Komplikationsraten bleibt die Zuggurtungsosteosynthese eine gute Therapieoption bei einfachen Frakturmorphologien (Mayo Typ IA-IIIA) mit einem großen proximalen Fragment, zeigt jedoch in ca. 50% der Fälle degenerative Veränderungen im weiteren Verlauf.[187] Allgemein wird die Zuggurtungsosteosynthese als einfaches Verfahren angesehen, die Studie von Catalon et al. konnte jedoch zeigen, dass durch die Nähe zum N. interosseus anterior (im Durchschnitt 16 mm Abstand) und der A. ulnaris (im Durchschnitt 14 mm Abstand) auch dieser Eingriff ein potentiell hohes Risiko von Gefäß- und Nervenverletzungen birgt.[188] Die Plattenosteosynthese, entweder durch die Platzierung an der dorsalen proximalen Ulna oder medial und lateral als Doppelplattenosteosynthese, ist infolgedessen die adäquate Therapie speziell bei Mehrfragmentfrakturen.[171]

DelSole et al. konnten zeigen, dass die Zuggurtungsosteosynthese bei Mayo-Typ IA-IIIA Frakturen bezogen auf die Zeit zur Konsolidierung und bezogen auf das postoperative Bewegungsausmaß, speziell dem verbleibenden Streckdefizit, der Plattenosteosynthese, überlegen war.[176] Die Rate der Materialentfernungen ist jedoch deutlich höher bei der Zuggurtungsosteosynthese. Für Mayo-Typ IIA Frakturen war sie mit 38% gegenüber 17% bei der Plattenosteosynthese fast doppelt so hoch, bei Mayo-Typ IIB Frakturen kam es sogar fast zu einer Vervierfachung (20% bei Zuggurtungsosteosynthese vs. 6% bei Plattenosteosynthese).[179] Der postoperative Schmerz hingegen, evaluiert an der visuellen Analogskala (VAS), war zwischen den beiden Verfahren vergleichbar.[189] Ebenso konnten Gathen und seine Kollegen zeigen, dass die durchschnittliche Wiedereingliederungszeit der beiden Gruppen keine signifikanten Unterschiede aufweist.[190] Vergleicht man die Material- und Operationskosten für eine Plattenosteosynthese (10313,64$) sind diese verglichen mit der Zuggurtung (5896,36$) deutlich höher anzusetzen.[191] Jedoch zeigt die Literatur bei Miteinbeziehung der erhöhten Re-Operationsrate bei der Zuggurtungsosteosynthese eine Verteuerung.[192] Auch radiologisch hat die Plattenosteosynthese verglichen mit der Zuggurtung ein besseres Repositionsergebnis, was Hume et al. zeigen konnten, und folglich ein geringeres Risiko einer posttraumatischen Arthrose.[193]

Gordon et al. beweisen in ihrer Studie, dass die Versorgung mit einer einzelnen dorsalen Platte und einer additiven intramedullären Schraube das biomechanisch stabilste Konstrukt bildete und 48% stärker war als die Doppelplattenosteosynthese.[194] Dass die Doppelplattenosteosynthese biomechanisch dabei der dorsalen Plattenosteosynthese

ebenbürtig ist, zeigten Hoelscher-Droht und ihr Team kürzlich anhand von Mayo Typ IIB Frakturen im Knochenmodell.[195]

Vergleicht man die beiden Möglichkeiten der Positionierung der Platte, ergibt sich kein Unterschied im postoperativen Ergebnis und der Patientenzufriedenheit zwischen Flachprofildoppelplatten und der dorsalen 3,5 mm LCP Platte.[196]

Durch die Entwicklung von Flachprofildoppelplatten wurde ein erster Schritt zur Verbesserung der Komplikationsrate, speziell der Weichteilirritation, gemacht, welcher jedoch nicht statistisch signifikant gegenüber der dorsalen Plattenosteosynthese war. Daher bleibt die Weichteilirritation eine fortbestehende Problematik in der Frakturversorgung des Olekranons.[174,196] Nichtsdestotrotz hat die Doppelplattenosteosynthese in vielen Krankenhäusern die Zuggurtungsosteosynthese als Standardverfahren abgelöst. Einzig bei Olekranonfrakturen mit Frakturausläufern in die Metaphyse oder den proximalen Ulnaschaft wird eine dorsale Platte verwendet.[197]

Die dargelegte Studie kann dabei helfen, eine weitere Möglichkeit der Platzierung des Osteosynthesematerials aufzufinden und das Risiko der Weichteilirritation weiter zu senken indem vorgeformte, anatomische Platten unter den oberflächlichen Ansatz des M. triceps brachii eingeschoben werden, ungeachtet der teilweisen Entfernung des tiefen Ansatzes des Caput mediale.

## 5.3 Weitere Ergebnisse der Studie

Unsere Ergebnisse bezüglich der Höhe des Olekranons (OH) (26,7 mm, SD 2,3; 20,5-32,2) und der Breite des Olekranons (OW) (25,3 mm, SD 2,4; 20,9-30,4) sind vergleichbar mit den Ergebnissen der bereits publizierten Fachliteratur.[81,198,199]

Zur Analyse unserer Resultate erfolgte die Testung auf Normalverteilung mittels Kolmogorv-Smirnov- und Shapiro-Wilk-Test. Die Ergebnisse wurden in Tabelle 2 zusammengefasst. Im Kolmogorov-Smirnov-Test zeigten alle Variablen ein $p>0,05$ und somit kann von einer Normalverteilung ausgegangen werden. Im Shapiro-Wilk-Test, dem eine höhere statistische Relevanz zugewiesen wird, zeigten sich alle untersuchten Größen außer der Größe der Trizepsansatzfläche (DI, $p=0,07$) und der Breite des Olekranons ($p=0,40$) normalverteilt.[200]

Der tiefe, muskulöse Ansatz des M. triceps brachii lag bei Frauen 128,1 ± 24,6 $mm^2$, bei Männern betrug dieser 148,5 ± 32,7 $mm^2$. Zur Vorbereitung des Mann-Whitney-U-Test erfolgte ein Kolmogorov-Smirnov-Test auf Normalverteilung. Da das $p=0,952$ war, kann davon

ausgegangen werden, dass sich beide Gruppen bei der Normalverteilung nicht unterscheiden. Ein Mann-Whitney-U-Test wurde berechnet, um zu überprüfen, ob sich die Ansatzfläche des M. triceps brachii nach Geschlecht Unterschiede aufweist. Die Verteilungen der beiden Gruppen unterschieden sich nicht voneinander, Kolmogorov-Smirnov $p > 0,05$. Es gab einen statistisch signifikanten Unterschied zwischen der Mediane der Größe der tiefen Ansatzfläche des Trizepes zwischen Frauen (Mdn=126,7) und Männern (Mdn=144,8). Des Weiteren gab einen signifikanten Unterschied zwischen der Größe des Ansatzes zwischen Frauen und Männern, $U = 543,0$; $Z = 1446,0$, $p < 0,05$. Graphisch sichtbar sind die Unterschiede in Graph 1.

Der tiefe, muskulöse Ansatz des M. triceps brachii betrug auf der linken Seite 135,3 ± 24,8 $mm^2$, auf der rechten Seite 140,9 ± 35,2 $mm^2$. Auch hier wurde festgestellt, dass sich die beiden Gruppen bei der Normalverteilung nicht unterscheiden. Ein Mann-Whitney-U-Test wurde berechnet, um zu überprüfen, ob sich die Ansatzfläche des M. triceps brachii in Abhängig von der Körperseite unterschied. Die Verteilungen der beiden Gruppen unterschieden sich nicht voneinander, Kolmogorov-Smirnov $p > 0,05$. Es gab keinen signifikanten Unterschied der Mediane der Größe des tiefen Trizepsansatzes zwischen rechten und linken Arm. Ebenso konnte kein signifikanter Unterschied zwischen der Größe des Ansatzes zwischen rechtem und linkem Arm festgestellt werden, $U = 1610,0$; $Z = -0,849$, $p > 0,401$. Die Graphische Darstellung des Ergebnisses ist in Graph 2 sichtbar.

Die Korrelationsanalyse des Korrelationskoeffizienten r nach Cohen zeigte, dass eine moderate Korrelation zwischen der Größe der tiefen Trizepsansatzfläche und der Länge der Ulna (r=0,314) und der Breite des Olekranons (r=0,402) besteht.[201] Eine schwache Korrelation bestand zwischen der Größe der tiefen Trizepsansatzfläche und der Länge des Radius (r=0,298), der Größe der Fläche des oberflächlichen Trizepsansatzes (r=0,231), der Größe des Kapselansatzes (r=0,244) und der Höhe des Olekranons (r=0,250). Alle Ergebnisse waren statistisch signifikant. Bei der Korrelation zwischen der Höhe der tiefen Trizepsansatzfläche zeigten sich nur schwache Korrelationen, diese waren jedoch nicht statistisch signifikant.

## 5.4 Limitationen der Studie

Indem wir eine standardisierte Position im Armhalter und ein standardisiertes Vorgehen bei der Präparation, Fotodokumentation und Vermessung durchführten, wurde versucht relevante Messfehler zu vermeiden, jedoch können diese weiterhin auftreten und die Ergebnisse beeinflussen. Wir führten die Studie an konservierten Leichenpräparaten durch. Die aktuelle Literatur beschreibt hierdurch ein Schrumpfen von Muskelgewebe, die Insertionen sollten hierdurch jedoch nicht affektiert sein.27 Mit 83,9 Jahren war das durchschnittliche Alter der

Präparate, verglichen mit der in der Literatur beschriebenen Altersgipfeln für Olekranonfrakturen, höher. Da wir zusätzlich noch alle Leichenpräparate mit operativen Eingriffen am Ellenbogen und/oder degenerativen Veränderung am Ellenbogen ausgeschlossen haben, gehen wir nicht davon aus, dass das hohe Alter die anatomischen Begebenheiten und Verhältnisse im relevanten Ausmaß beeinflusst.

# 6. Literaturverzeichnis


1 Hölzl A, Verheyden AP. Isolierte Olekranonfrakturen. *Unfallchirurg* 2008; 111: 727–34.

2 Rommens PM, Küchle R, Schneider RU, Reuter M. Olecranon fractures in adults: Factors influencing outcome. *Injury* 2004; 35: 1149–57.

3 Veillette CJH, Steinmann SP. Olecranon Fractures. Orthop. Clin. North Am. 2008; 39: 229–36.

4 Duckworth AD, Clement ND, Aitken SA, Court-Brown CM, McQueen MM. The epidemiology of fractures of the proximal ulna. *Injury* 2012; 43: 343–6.

5 Carson S, Woolridge DP, Colletti J, Kilgore K. Pediatric upper extremity injuries. Pediatr. Clin. North Am. 2006; 53: 41–67.

6 Korner J, Lill H, Josten C. Olekranonfrakturen. In: Ellenbogenverletzungen. Heidelberg: Steinkopff, 2002: 151–62.

7 Duckworth AD, Court-Brown CM, McQueen MM. Isolated Displaced Olecranon Fracture. *J Hand Surg Am* 2012; 37: 341–5.

8 Karlsson MK, Hasserius R, Karlsson C, Besjakov J, Josefsson P-O. Fractures of the olecranon: a 15- to 25-year followup of 73 patients. *Clin Orthop Relat Res* 2002; : 205–12.

9 Wiegand L, Bernstein J, Ahn J. Fractures in brief: Olecranon fractures. *Clin Orthop Relat Res* 2012; 470: 3637–41.

10 Orthop O, Babst RR, Himmelhan ZR, Gierer MP, Wichelhaus · A, Rotter · R. Operative Techniken. *Traumatol* 2017; 29: 107–14.

11 Hackl M, Rausch V, Ries C, Müller LP, Wegmann K. Olecranon fractures. *Unfallchirurg* 2018; 121: 911–22.

12 Bailey CS, MacDermid J, Patterson SD, King GJW. Outcome of Plate Fixation of Olecranon Fractures. *J Orthop Trauma* 2001; 15: 542–8.

13 Rommens PM, Schneider RU, Reuter M. Functional results after operative treatment of olecranon fractures. Acta Chir. Belg. 2004; 104: 191–7.

14 Leschinger T, Hackl M, Müller LP, Wegmann K. Double plate osteosynthesis of proximal ulna fractures. Unfallchirurg. 2018; 121: 923–9.

15 Alcid JG, Ahmad CS, Lee TQ. Elbow anatomy and structural biomechanics. Clin. Sports Med. 2004; 23: 503–17.

16 Bryce CD, Armstrong AD. Anatomy and Biomechanics of the Elbow. Orthop. Clin. North Am. 2008; 39: 141–54.

17 Kromer TO, Kromer TO. Biomechanik des Ellenbogengelenkes. In: Das Ellenbogengelenk. Springer Berlin Heidelberg, 2004: 41–56.

18 Fornalski S, Gupta R, Lee TQ. Anatomy and biomechanics of the elbow joint. *Sports Med Arthrosc* 2003. DOI:10.1097/00132585-200311010-00001.

19 Weiss APC, Hastings H. The anatomy of the proximal radioulnar joint. *J Shoulder Elb Surg* 1992; 1: 193–9.

20 Streeck U, Focke J, Klimpel L, Noack D-W. Der Ellenbogen. In: 1. Streeck U, Focke J, Klimpel L ND-WDEIMTUKRSBH 2006:151-221. doi:10. 1007/97.-3-540-34269-4_3, ed. Manuelle Therapie und komplexe Rehabilitation. Berlin, Heidelberg: Springer Berlin Heidelberg, 2006: 151–221.

21 von Salis-Soglio GF. Die Neutral-0-Methode. 2015 DOI:10.1007/978-3-662-47280-4.

22 Simmel S, Settner M, Schmidt J, Ernst U. Neutral-0-Methode: Zeit für ein Update? *Trauma und Berufskrankheit* 2017; 19: 170–4.

23 Leschinger T, Wegmann K, Hackl M, Müller L. Biomechanik des Ellenbogengelenks. *Orthopädie und Unfallchirurgie up2date* 2016; 11: 159–76.

24 Wirth CJ, Mutschler W, Kohn D, Pohlemann T, editors. 46 Ellenbogengelenk: 46.1 Funktionelle Anatomie. In: Praxis der Orthopädie und Unfallchirurgie. Stuttgart: Georg Thieme Verlag, 2014. DOI:10.1055/b-0034-88889.

25 Reichel LM, Morales OA. Gross anatomy of the elbow capsule: A cadaveric study. *J Hand Surg Am* 2013; 38: 110–6.

26 Dalmau-Pastor M, Vega J, Golano P. Elbow Anatomy. DOI:10.1007/978-3-642-36801-1_38-1.

27 Regan WD, Korinek SL, Morrey BF, An KN. Biomechanical study of ligaments around the elbow joint. *Clin Orthop Relat Res* 1991; : 170–9.

28 Safran M, Ahmad CS, Elattrache NS. Ulnar collateral ligament of the elbow. *Arthrosc J Arthrosc Relat Surg Off Publ Arthrosc Assoc North Am Int Arthrosc Assoc* 2005; 21: 1381–95.

29 Cohen MS, Bruno RJ. The collateral ligaments of the elbow: anatomy and clinical correlation. *Clin Orthop Relat Res* 2001; : 123–30.

30 Rausch V, Wegmann S, Hackl M, *et al.* Insertional anatomy of the anterior medial collateral ligament on the sublime tubercle of the elbow. *J Shoulder Elb Surg* 2019; 28: 555–60.

31 Morrey BF, an KN. Articular and ligamentous contributions to the stability of the elbow joint. *Am J Sports Med* 1983; 11: 315–9.

32 Morrey BF, An KN. Stability of the elbow: Osseous constraints. *J Shoulder Elb Surg* 2005; 14: 174–8.

33 Sanderhoff QIsen B, V MT, Sejbjerg JO, Helmig P, Sneppen O. Lateral collateral ligament of the elbow joint: Anatomy and kinematics. 1996.

34 Breitenseher M, editor. 4.4 Erkrankungen der Bänder des Ellenbogengelenks. In: Der MR-Trainer. Stuttgart: Georg Thieme Verlag, 2016. DOI:10.1055/b-0035-128636.

35 Morrey BF, An KN. Functional anatomy of the ligaments of the elbow. *Clin Orthop Relat*

*Res* 1985; : 84–90.

36 King GJW, Morrey BF, An KN. Stabilizers of the elbow. J. Shoulder Elb. Surg. 1993; 2: 165–74.

37 Cohen MS, Hastings H. Rotatory instability of the elbow: The anatomy and role of the lateral stabilizers. *J Bone Jt Surg - Ser A* 1997. DOI:10.2106/00004623-199702000-00010.

38 O'Driscoll SW, Horii E, Morrey BF, Carmichael SW. Anatomy of the ulnar part of the lateral collateral ligament of the elbow. *Clin Anat* 1992. DOI:10.1002/ca.980050406.

39 Olsen BS, Søjbjerg JO, Dalstra M, Sneppen O. Kinematics of the lateral ligamentous constraints of the elbow joint. *J Shoulder Elbow Surg* 1996. DOI:10.1016/S1058-2746(96)80063-2.

40 Nestor BJ, O'Driscoll SW, Morrey BF. Ligamentous reconstruction for posterolateral rotatory instability of the elbow. *J Bone Jt Surg - Ser A* 1992. DOI:10.2106/00004623-199274080-00014.

41 O'Driscoll SW, Morrey BF, Korinek S, An KN. Elbow subluxation and dislocation: A spectrum of instability. *Clin Orthop Relat Res* 1992. DOI:10.1097/00003086-199207000-00024.

42 Seki A, Olsen BS, Jensen SL, Eygendaal D, Søjbjerg JO. Functional anatomy of the lateral collateral ligament complex of the elbow: Configuration of Y and its role. *J Shoulder Elb Surg* 2002. DOI:10.1067/mse.2002.119389.

43 Mak S, Beltran LS, Bencardino J, *et al.* MRI of the Annular Ligament of the Elbow: Review of Anatomic Considerations and Pathologic Findings in Patients With Posterolateral Elbow Instability. *Am J Roentgenol* 2014; 203: 1272–9.

44 Sanal HT, Chen L, Haghighi P, Trudell DJ, Resnick DL. Annular ligament of the elbow: MR arthrography appearance with anatomic and histologic correlation. *Am J Roentgenol* 2009. DOI:10.2214/AJR.08.1887.

45 Bozkurt M, Acar HI, Apaydin N, *et al.* The annular ligament: An anatomical study. *Am J Sports Med* 2005; 33: 114–8.

46 Barnes JW, Chouhan VL, Egekeze NC, Rinaldi CE, Cil A. The annular ligament—revisited. *J Shoulder Elb Surg* 2018; 27: e16–9.

47 Rausch V, Hackl M, Leschinger T, Müller LP, Wegmann K. Instabilitätsrelevante Anatomie des Ellenbogens. *Obere Extrem* 2018; 13: 152–9.

48 Leonello DT, Galley IJ, Bain GI, Carter CD. Brachialis Muscle Anatomy. *J Bone Jt Surg* 2007; 89: 1293–7.

49 Chiarapattanakom P, Leechavengvongs S, Witoonchart K, Uerpairojkit C, Thuvasethakul P. Anatomy and internal topography of the musculocutaneous nerve: The nerves to the biceps and brachialis muscle. *J Hand Surg Am* 1998; 23: 250–5.

50 Vicente DP, Calvet PF, Burgaya AC, Pérez ML. Innervation of biceps brachii and brachialis: Anatomical and surgical approach. *Clin Anat* 2005; 18: 186–94.

51 Elser F, Braun S, Dewing CB, Giphart JE, Millett PJ. Anatomy, function, injuries, and treatment of the long head of the biceps brachii tendon. *Arthrosc - J Arthrosc Relat Surg* 2011; 27: 581–92.

52 Kulshreshtha R, Singh R, Sinha J, Hall S. Anatomy of the Distal Biceps Brachii Tendon and Its Clinical Relevance. *Clin Orthop Relat Res* 2007; 456: 117–20.

53 Hutchinson HL, Gloystein D, Gillespie M. Distal biceps tendon insertion: An anatomic study. *J Shoulder Elb Surg* 2008; 17: 342–6.

54 Keener JD, Chafik D, Kim HM, Galatz LM, Yamaguchi K. Insertional anatomy of the triceps brachii tendon. *J Shoulder Elb Surg* 2010; 19: 399–405.

55 Belentani C, Pastore D, Wangwinyuvirat M, *et al.* Triceps brachii tendon: Anatomic-MR imaging study in cadavers with histologic correlation. *Skeletal Radiol* 2009; 38: 171–5.

56 Madsen M, Marx RG, Millett PJ, Rodeo SA, Sperling JW, Warren RF. Surgical anatomy of the triceps brachii tendon: anatomical study and clinical correlation. *Am J Sports Med* 2006; 34: 1839–43.

57 Barco R, Sánchez P, Morrey ME, Morrey BF, Sánchez-Sotelo J. The distal triceps tendon insertional anatomy—implications for surgery. *JSES Open Access* 2017; 1: 98–103.

58 Kholinne E, Zulkarnain RF, Sun YC, Lim SJ, Chun JM, Jeon IH. The different role of each head of the triceps brachii muscle in elbow extension. *Acta Orthop Traumatol Turc* 2018; 52: 201–5.

59 Özer H, Açar HI, Cömert A, Tekdemir I, Elhan A, Turanli S. Course of the innervation supply of medial head of triceps muscle and anconeus muscle at the posterior aspect of humerus (anatomical study). *Arch Orthop Trauma Surg* 2006; 126: 549–53.

60 Gilroy AM. Atlas of Anatomy. 2019 DOI:10.1055/b-005-148856.

61 Moore et al. Moore Clinically Oriented Anatomy Eigth Edition. 2018.

62 de Sèze MP, Rezzouk J, de Sèze M, *et al.* Does the motor branch of the long head of the triceps brachii arise from the radial nerve? *Surg Radiol Anat* 2004. DOI:10.1007/s00276-004-0253-z.

63 Erhardt AJ, Futterman B. Variations in the Innervation of the Long Head of the Triceps Brachii: A Cadaveric Investigation. *Clin Orthop Relat Res* 2017. DOI:10.1007/s11999-016-5146-z.

64 Karlsson S, Niechajev IA. Arterial Anatomy of the Upper Extremity. *Acta Radiol Diagnosis* 1982; 23: 115–21.

65 Uglietta JP, Kadir S. Arteriographic study of variant arterial anatomy of the upper extremities. *Cardiovasc Intervent Radiol* 1989. DOI:10.1007/BF02577379.

66 Wegmann K, Burkhart KJ, Koslowsky TC, Koebke J, Neiss WF, Müller LP. Arterial supply of the distal humerus. *Surg Radiol Anat* 2014. DOI:10.1007/s00276-013-1240-z.

67 Yamaguchi K, Sweet FA, Bindra R, Morrey BF, Gelberman RH. The extraosseous and intraosseous arterial anatomy of the adult elbow. *J Bone Jt Surg - Ser A* 1997. DOI:10.2106/00004623-199711000-00007.

68 Pires L, Ráfare AL, Peixoto BU, *et al.* The venous patterns of the cubital fossa in subjects from Brazil. *Morphologie* 2018; 102: 78–82.

69 Jasiński R, Poradnik E. Superficial venous anastomosis in the human upper extremity--a post-mortem study. *Folia Morphol (Warsz)* 2003; 62: 191–9.

70 Husarik DB, Saupe N, Pfirrmann CWA, Jost B, Hodler J, Zanetti M. Elbow nerves: MR findings in 60 asymptomatic subjects - Normal anatomy, variants, and pitfalls. *Radiology* 2009; 252: 148–56.

71 Gunther SF, DiPasquale D, Martin R. The internal anatomy of the median nerve in the region of the elbow. *J Hand Surg Am* 1992; 17: 648–56.

72 Fuss FK, Wurzl GH. Radial nerve entrapment at the elbow: Surgical anatomy. *J Hand Surg Am* 1991; 16: 742–7.

73 Branovacki G, Hason M, Cash R, Gonzalez M. The Innervation Pattern of the Radial Nerve at the Elbow and in the Forearm. *J Hand Surg Am* 1998; 23: 167–9.

74 Artico M, Telera S, Tiengo C, *et al.* Surgical anatomy of the radial nerve at the elbow. *Surg Radiol Anat* 2009; 31: 101–6.

75 Gonzalez MH, Lotfi P, Bendre A, Mandelbroyt Y, Lieska N. The ulnar nerve at the elbow and its local branching: An anatomic study. *J Hand Surg Am* 2001; 26 B: 142–4.

76 Campbell WW, Pridgeon RM, Riaz G, Astruc J, Sahni KS. Variations in anatomy of the ulnar nerve at the cubital tunnel: Pitfalls in the diagnosis of ulnar neuropathy at the elbow. *Muscle Nerve* 1991; 14: 733–8.

77 Landin D, Thompson M, Jackson M. Functions of the Triceps Brachii in Humans: A Review. *J Clin Med Res* 2018; 10: 290–3.

78 Rouleau DM, Faber KJ, Athwal GS. The proximal ulna dorsal angulation: A radiographic study. *J Shoulder Elb Surg* 2010. DOI:10.1016/j.jse.2009.07.005.

79 Windisch G, Clement H, Grechenig W, Tesch NP, Pichler W. The anatomy of the proximal ulna. *J Shoulder Elb Surg* 2007. DOI:10.1016/j.jse.2006.12.008.

80 Grechenig W, Clement H, Pichler W, Tesch NP, Windisch G. The influence of lateral and anterior angulation of the proximal ulna on the treatment of a Monteggia fracture. *J Bone Jt Surg - Ser B* 2007. DOI:10.1302/0301-620X.89B6.18975.

81 Beşer CG, Demiryürek D, Özsoy H, *et al.* Redefining the proximal ulna anatomy. *Surg Radiol Anat* 2014; 36: 1023–31.

82 Wang AA, Mara M, Hutchinson DT. The proximal ulna: An anatomic study with

relevance to olecranon osteotomy and fracture fixation. *J Shoulder Elb Surg* 2003. DOI:10.1016/S1058-2746(02)86803-3.

83 Hackl M, Lappen S, Neiss WF, Scaal M, Müller LP, Wegmann K. Die Bare Area der proximalen Ulna: Eine anatomische Studie zur Optimierung der Olekranonosteotomie. *Orthopade* 2016; 45: 887–94.

84 Ao R, Zhang X, Li D, Chen F, Zhou J, Yu B. The Bare Area of the Proximal Ulna: An Anatomic Study With Relevance to Chevron Osteotomy. *J Hand Surg Am* 2017; 42: 471.e1-471.e6.

85 Bell TH, Ferreira LM, McDonald CP, Johnson JA, King GJW. Contribution of the olecranon to elbow stability: An in vitro biomechanical study. *J Bone Jt Surg - Ser A* 2010. DOI:10.2106/JBJS.H.01873.

86 Ferreira LM, Bell TH, Johnson JA, King GJW. The effect of triceps repair techniques following olecranon excision on elbow stability and extension strength: An in vitro biomechanical study. *J Orthop Trauma* 2011. DOI:10.1097/BOT.0b013e3181fadd55.

87 Lister J. An address on the treatment of fracture of the patella. *Br Med J* 1883. DOI:10.1136/bmj.2.1192.855.

88 Böhler J. Osteosynthese mit gekreuzten Bohrdrähten beim Bruch des medialen Knöchels und des Olecranons. *Langenbecks Arch für Klin Chir* 1956; 284: 658–60.

89 WEBER BG, VASEY H. OSTEOSYNTHESE BEI OLEKRANONFRAKTUR. *Z Unfallmed Berufskr* 1963.

90 Scheuba G, Unger F. Einteilung und Behandlung der Olecranonfrakturen. *Monatsschr Unfallheilkd Versicher Versorg Verkehrsmed* 1970.

91 Scheuba G, Unger F. Eine ätiologische Einteilung der Olecranonfrakturen und deren therapeutische Konsequenzen. *Hefte Unfallheilkd* 1973.

92 Schatzker J. Fractures of the Olecranon (12-B1). In: The Rationale of Operative Fracture Care. Berlin/Heidelberg: Springer-Verlag: 89–95.

93 Anderson LD. Manual of Internal Fixation. Techniques Recommended by the AO-ASIF Group. Ed. 3. *J Bone Jt Surg* 1992. DOI:10.2106/00004623-199274020-00028.

94 Sullivan CW, Herron T, Hayat Z. Olecranon Fracture. StatPearls Publishing, 2020 http://www.ncbi.nlm.nih.gov/pubmed/30725980 (accessed Feb 2021).

95 Colton CL. Fractures of the olecranon in adults: classification and management. *Injury* 1973; 5: 121–9.

96 Powell AJ, Farhan-Alanie OM, Bryceland JK, Nunn T. The treatment of olecranon fractures in adults. *Musculoskelet Surg* 2017; 101: 1–9.

97 Amis AA, Miller JH. The mechanisms of elbow fractures: an investigation using impact tests in vitro. *Injury* 1995; 26: 163–8.

98 Brolin TJ, Throckmorton T. Olecranon Fractures. Hand Clin. 2015; 31: 581–90.

99 Zimmermann G, Wagner C, Wentzensen A. Olekranonfrakturen. *Trauma und Berufskrankheit* 2004; 6: 225–31.

100 Kaas L, van Riet RP, Vroemen JPAM, Eygendaal D. The epidemiology of radial head fractures. *J Shoulder Elb Surg* 2010; 19: 520–3.

101 Zimmermann G, Wagner C, Moghaddam A, Studier-Fischer S, Wentzensen A. Radiusköpfchenfraktur und Ellenbogenluxation. *Trauma und Berufskrankheit* 2004; 6: 297–303.

102 Hogan KM, Sawyer JR. Fracture dislocation of the elbow. *Am J Nurs* 1976; 76: 1266–8.

103 Kotter A, Ecker M, Braun W, Rüter A. Dislocation of the elbow: Therapy and results of treatment. *Chirurg* 1999; 70: 285–9.

104 Copf F, Holzt U, Schauwecker HH. Biomechanische Probleme bei Ellenbogenluxationen mit Frakturen am Processus coronoideus und Radiusköpfchen. *Langenbecks Arch Chir* 1980; 350: 249–54.

105 Hollinger B, Dehlinger F, Franke S. Behandlungskonzepte der Ellenbogenluxation. *Arthroskopie* 2013. DOI:10.1007/s00142-012-0729-5.

106 Kälicke T, Ambacher T, Arens S, Hahn MP, Muhr G. Luxationsfrakturen des Ellenbogens mit Beteiligung des Processus coronoideus. 2000. DOI:10.1007/978-3-642-59573-8_158.

107 Bado JL. The Monteggia lesion. *Clin Orthop Relat Res* 1967; 50: 71–86.

108 Korner J, Hoffmann A, Rudig L, *et al.* Monteggia-verletzungen im erwachsenenalter: Eine kritische analyse von verletzungsmuster, management und ergebnissen. *Unfallchirurg* 2004; 107: 1026–40.

109 Wilkins KE. Changes in the management of Monteggia fractures. J. Pediatr. Orthop. 2002. DOI:10.1097/00004694-200207000-00025.

110 Thiele K, Scheibel M, Gerhardt C. Monteggia- und Monteggia-like-Verletzungen. Obere Extrem. 2018. DOI:10.1007/s11678-017-0438-9.

111 Strohm PC, Bannasch H, Helwig P, Momeni A, Stark GB, Südkamp NP. Open fracture and soft tissue injury. *Z Orthop Unfall* 2010; 148: 95–112.

112 Gustilo RB, Anderson JT. Prevention of infection in the treatment of one thousand and twenty five open fractures of long bones: retrospective and prospective analyses. *J Bone Jt Surg - Ser A* 1976. DOI:10.2106/00004623-197658040-00004.

113 Gustilo RB, Mendoza RM, Williams DN. Problems in the management of type III (Severe) open fractures: A new classification of type III open fractures. *J Trauma - Inj Infect Crit Care* 1984. DOI:10.1097/00005373-198408000-00009.

114 Tscherne H, Oestern HJ. Die Klassifizierung des Weichteilschadens bei offenen und geschlossenen Frakturen. *Unfallheilkunde/Traumatology* 1982.

115 Mueller-Wohlfahrt HW, Haensel L, Mithoefer K, *et al.* Terminology and classification of muscle injuries in sport: The Munich consensus statement. *Br J Sports Med* 2013. DOI:10.1136/bjsports-2012-091448.

116 Poigenfurst J. Begleitverletzungen von Muskeln, Sehnen und Nerven bei Verletzungen des Ellbogens. *Hefte Unfallheilkd* 1981. DOI:10.1007/978-3-642-81707-6_5.

117 Yeh PC, Dodds SD, Ryan Smart L, Mazzocca AD, Sethi PM. Distal triceps rupture. J. Am. Acad. Orthop. Surg. 2010. DOI:10.5435/00124635-201001000-00005.

118 Ishigaki N, Uchiyama S, Nakagawa H, Kamimura M, Miyasaka T. Ulnar nerve palsy at the elbow after surgical treatment for fractures of the olecranon. *J Shoulder Elb Surg* 2004; 13: 60–5.

119 Galbraith KA, McCullough CJ. Acute nerve injury as a complication of closed fractures or dislocations of the elbow. *Injury* 1979; 11: 159–64.

120 Moneim MS, Garst JR. Vascular injuries associated with elbow fractures and dislocations. *Int Angiol* 1995; 14: 307–12.

121 Ghobrial TF, Eglseder WA, Bleckner SA. Proximal ulna shaft fractures and associated compartment syndromes. *Am J Orthop (Belle Mead NJ)* 2001; 30: 703–7.

122 Taruttis H, Haase R. Schlussfolgerungen aus Anamnese und Befund. *Trauma und Berufskrankheit* 2002; 4: s214–8.

123 Neurath M, Lohse A. Checkliste – Anamnese und klinische Untersuchung. *Ther Umschau* 2004. DOI:10.1024/0040-5930.61.5.348a.

124 Taschenlehrbuch Orthopädie und Unfallchirurgie. In: Taschenlehrbuch Orthopädie und Unfallchirurgie. 2015. DOI:10.1055/b-0035-107473.

125 Jerosch J. Klinische Untersuchung. In: Ellenbogenverletzungen. Heidelberg: Steinkopff, 2002: 13–22.

126 Franke S, Glanzmann M, Hollinger B. Die klinische Untersuchung des Ellenbogengelenks. *Orthopädie & Rheuma* 2014; 17: 34–8.

127 Konrads C, Plumhoff P. Ellenbogen. In: Klinische Tests und Untersuchung in Orthopädie und Unfallchirurgie. 2018. DOI:10.1007/978-3-662-55341-1_3.

128 Nöbauer-Huhmann I. Sportverletzungen am Ellenbogen: Mechanismen und Bildgebung. *RöFo - Fortschritte auf dem Gebiet der Röntgenstrahlen und der Bildgeb Verfahren* 2011. DOI:10.1055/s-0031-1278757.

129 Josten C, Korner J. Frakturen und Luxationen am proximalen UnterarmFractures and dislocations of the proximal forearm. *Trauma und Berufskrankheit* 2000; 2: S194–8.

130 Raby N, Berman L, Morley S, de Lacey G. Ellbogen des Erwachsenen. In: Notfallradiologie, Unfallradiologie. 2016. DOI:10.1016/b978-3-437-24121-5.00008-7.

131 Raby N, Berman L, Morley S, de Lacey G. Der kindliche Ellbogen. In: Notfallradiologie, Unfallradiologie. 2016. DOI:10.1016/b978-3-437-24121-5.00007-5.

132 Goswami GK. The fat pad sign. *Radiology* 2002; 222: 419–20.

133 Greenspan A, Beltran J. Obere Extremität II. In: Skelettradiologie. 2017. DOI:10.1016/b978-3-437-23064-6.00006-x.

134 Öztürkmen Y, Şükür E, Akman YE, Şenel A, Gürpınar T. Clinical and radiological evaluation of surgical management in olecranon fracture–dislocations. *Musculoskelet Surg* 2020; 104: 321–8.

135 Shahabpour M, Kichouh M, Laridon E, Gielen JL, De Mey J. The effectiveness of diagnostic imaging methods for the assessment of soft tissue and articular disorders of the shoulder and elbow. *Eur J Radiol* 2008; 65: 194–200.

136 Husarik DB, Saupe N, Pfirrmann CWA, Jost B, Hodler J, Zanetti M. Ligaments and plicae of the elbow: Normal MR imaging variability in 60 asymptomatic subjects. *Radiology* 2010; 257: 185–94.

137 Hak DJ, Golladay GJ. Olecranon fractures: treatment options. J. Am. Acad. Orthop. Surg. 2000. DOI:10.5435/00124635-200007000-00007.

138 Stannard JP, Schmidt AH, Kregor PJ, *et al.*, editors. Olekranonfrakturen. In: Spezielle Unfallchirurgie, 2012th edn. Stuttgart: Georg Thieme Verlag, 2012. DOI:10.1055/b-0034-31320.

139 Lenz M, Wegmann K, Müller LP, Hackl M. Nonoperative treatment of olecranon fractures in the elderly—a systematic review. *Obere Extrem* 2019; 14: 48–52.

140 Marot V, Bayle-Iniguez X, Cavaignac E, Bonnevialle N, Mansat P, Murgier J. Results of non-operative treatment of olecranon fracture in over 75-year-olds. *Orthop Traumatol Surg Res* 2018; 104: 79–82.

141 Ruedi TP, Buckley RE, Moran CG. AO Principles of Fracture Management. second expanded ed. *Thieme* 2007.

142 Gruszka D, Arand C, Nowak T, Dietz S-O, Wagner D, Rommens P. Olecranon tension plating or olecranon tension band wiring? A comparative biomechanical study. *Int Orthop* 2015; 39: 955–60.

143 Schliemann B, Raschke MJ, Groene P, *et al.* Cmparison of tension band wiring and precontoured locking compression plate fixation in mayo type IIA olecranon fractures. Acta Orthop. Belg. 2014.

144 Robindra Sarkar M, Kinzl L. Blutleere und Blutsperre. .

145 Lill H, Korner J, Glasmacher S. Operative Zugangswege. In: Ellenbogenverletzungen. Steinkopff, 2002: 51–61.

146 Schmit-Neuerburg K-P, Towfigh H, Letsch R. Tscherne Unfallchirurgie: Ellenbogen, Unterarm, Hand. In: Tscherne Unfallchirurgie. 2001.

147 Meier R, Gohlke F. Die Olekranonosteotomie. *Orthopade* 2013; 42: 341–9.

148 Ries C, Wegmann K, Meffert RH, Müller LP, Burkhart KJ. Die

Doppelplattenosteosynthese der proximalen Ulna. *Oper Orthop Traumatol* 2015; 27: 342–56.

149 von Torklus D. Ellenbogenregion. In: Atlas Orthopädisch-chirurgischer Zugangswege. 2013. DOI:10.1016/b978-3-437-24381-3.00004-7.

150 3.3 Damage-Control-Strategien. In: Orthopädie und Unfallchirurgie essentials. 2019. DOI:10.1055/b-0039-168705.

151 Wentzensen A. Proximale Ulna- und OlekranonfrakturFractures of the proximal ulna and of the olecranon. Prospects and risks of internal fixation. *Trauma und Berufskrankheit* 2000; 2: S57–60.

152 Bible JE, Mir HR. External fixation: Principles and applications. J. Am. Acad. Orthop. Surg. 2015. DOI:10.5435/JAAOS-D-14-00281.

153 Otto W. Olekranonfraktur. *Trauma und Berufskrankheit* 2002; 4: S81–6.

154 Gartsman GM, Sculco TP, Otis JC. Operative treatment of olecranon fractures. Excision or open reduction with internal fixation. *J Bone Jt Surg - Ser A* 1981; 63: 718–21.

155 DiDonna ML, Fernandez JJ, Lim TH, Hastings H, Cohen MS. Partial olecranon excision: The relationship between triceps insertion site and extension strength of the elbow. *J Hand Surg Am* 2003; 28: 117–22.

156 Iannuzzi N, Dahners L. Excision and Advancement in the Treatment of Comminuted Olecranon Fractures. *J Orthop Trauma* 2009; 23: 226–8.

157 Bell TH, Ferreira LM, McDonald CP, Johnson JA, King GJ. Contribution of the Olecranon to Elbow Stability. *J Bone Jt Surgery-American Vol* 2010; 92: 949–57.

158 MacAusland WR. The treatment of fractures of the Olecranon by longitudinal screw or nail fixation. *Ann Surg* 1942; 116: 293–6.

159 Nowak TE, Burkhart KJ, Mueller LP, *et al.* New intramedullary locking nail for olecranon fracture fixation—an in vitro biomechanical comparison with tension band wiring. *J Trauma* 2010; 69: E56–61.

160 Molloy S, Jasper LE, Elliott DS, Brumback RJ, Belkoff SM. Biomechanical evaluation of intramedullary nail versus tension band fixation for transverse olecranon fractures. *J Orthop Trauma* 2004; 18: 170–4.

161 Mullett JH, Shannon F, Nöel J, Lawlor G, Lee TC, O'Rourke SK. K-Wire position in tension band wiring of the Olecranon - A comparison of two techniques. *Injury* 2000; 31: 427–31.

162 Bäuerle S, Hillebrecht S. Absolute Stabilität: Das Prinzip der Zuggurtung. *OP-Journal* 2005. DOI:10.1055/s-2007-977772.

163 Hutchinson DT, Horwitz DS, Ha G, Thomas CW, Bachus KN. Cyclic loading of olecranon fracture fixation constructs. *J Bone Jt Surg - Ser A* 2003. DOI:10.2106/00004623-200305000-00010.

164 Wilson J, Bajwa A, Kamath V, Rangan A. Biomechanical comparison of interfragmentary compression in transverse fractures of the olecranon. *J Bone Jt Surg - Ser B* 2011. DOI:10.1302/0301-620X.93B2.24613.

165 Schneider MM, Nowak TE, Bastian L, *et al.* Tension band wiring in olecranon fractures: The myth of technical simplicity and osteosynthetical perfection. *Int Orthop* 2014; 38: 847–55.

166 Macko D, Szabo RM. Complications of tension-band wiring of olecranon fractures. *J Bone Joint Surg Am* 1985; 67: 1396–401.

167 Duckworth AD, Clement ND, White TO, Court-Brown CM, McQueen MM. Plate Versus Tension-Band Wire Fixation for Olecranon Fractures. *J Bone Jt Surg* 2017; 99: 1261–73.

168 Wagner FC, Konstantinidis L, Hohloch N, Hohloch L, Suedkamp NP, Reising K. Biomechanical evaluation of two innovative locking implants for comminuted olecranon fractures under high-cycle loading conditions. *Injury* 2015. DOI:10.1016/j.injury.2015.02.010.

169 Erturer RE, Sever C, Sonmez MM, Ozcelik IB, Akman S, Ozturk I. Results of open reduction and plate osteosynthesis in comminuted fracture of the olecranon. *J Shoulder Elb Surg* 2011; 20: 449–54.

170 Anderson ML, Larson AN, Merten SM, Steinmann SP. Congruent elbow plate fixation of olecranon fractures. *J Orthop Trauma* 2007; 21: 386–93.

171 Buijze G, Kloen P. Clinical Evaluation of Locking Compression Plate Fixation for Comminuted Olecranon Fractures. *J Bone Jt Surgery-American Vol* 2009; 91: 2416–20.

172 Bugarinovic G, McFarlane KH, Benavent KA, Janssen SJ, Blazar PE, Earp BE. Risk factors for hardware-related complications after olecranon fracture fixation. *Orthopedics* 2020; 43: 141–6.

173 Snoddy MC, Lang MF, An TJ, *et al.* Olecranon fractures: Factors influencing re-operation. *Int Orthop* 2014; 38: 1711–6.

174 Ellwein A, Lill H, Warnhoff M, *et al.* Can low-profile double-plate osteosynthesis for olecranon fractures reduce implant removal? A retrospective multicenter study. *J Shoulder Elb Surg* 2020; 29: 1275–81.

175 De Giacomo AF, Tornetta P, Sinicrope BJ, *et al.* Outcomes after plating of olecranon fractures: A multicenter evaluation. *Injury* 2016; 47: 1466–71.

176 DelSole EM, Pean CA, Tejwani NC, Egol KA. Outcome after olecranon fracture repair: Does construct type matter? *Eur J Orthop Surg Traumatol* 2016. DOI:10.1007/s00590-015-1724-0.

177 Steinhausen E, Glombitza M, Böhm HJ, Hax PM, Rixen D. Pseudarthrosen: Von der Diagnose bis zur Ausheilung. *Unfallchirurg* 2013. DOI:10.1007/s00113-013-2413-2.

178 Papagelopoulos PJ, Morrey BF. Treatment of nonunion of olecranon fractures. *J Bone Jt Surg - Ser B* 1994; 76: 627–35.

179 Tarallo L, Mugnai R, Adani R, Capra F, Zambianchi F, Catani F. Simple and comminuted displaced olecranon fractures: A clinical comparison between tension band wiring and plate fixation techniques. *Arch Orthop Trauma Surg* 2014. DOI:10.1007/s00402-014-2021-9.

180 Kloen P, Buijze GA. Treatment of proximal ulna and olecranon fractures by dorsal plating. *Oper Orthop Traumatol* 2009. DOI:10.1007/s00064-009-2006-y.

181 Lindenhovius ALCC, Brouwer KM, Doornberg JN, Ring DC, Kloen P. Long-term outcome of operatively treated fracture-dislocations of the olecranon. *J Orthop Trauma* 2008; 22: 325–31.

182 Parker JR, Conroy J, Campbell DA. Anterior interosseus nerve injury following tension band wiring of the olecranon. *Injury* 2005; 36: 1252–3.

183 Newman SDS, Mauffrey C, Krikler S. Olecranon fractures. *Injury* 2009; 40: 575–81.

184 Yeh PC, Stephens KT, Solovyova O, *et al.* The distal triceps tendon footprint and a biomechanical analysis of 3 repair techniques. *Am J Sports Med* 2010; 38: 1025–33.

185 Windisch G, Tesch NP, Grechenig W, Peicha G. The triceps brachii muscle and its insertion on the olecranon. *Med Sci Monit* 2006; 12: BR290-4.

186 Negrão JR, Mogami R, Ramirez Ruiz FA, *et al.* Distal insertional anatomy of the triceps brachii muscle: MRI assessment in cadaveric specimens employing histologic correlation and Play-doh® models of the anatomic findings. *Skeletal Radiol* 2020; 49: 1057–67.

187 Chalidis BE, Sachinis NC, Samoladas EP, Dimitriou CG, Pournaras JD. Is tension band wiring technique the 'gold standard' for the treatment of olecranon fractures? A long term functional outcome study. *J Orthop Surg Res* 2008; 3: 9.

188 Catalano LW, Crivello K, Lafer MP, Chia B, Barron OA, Glickel SZ. Potential dangers of tension band wiring of olecranon fractures: An anatomic study. *J Hand Surg Am* 2011; 36: 1659–62.

189 Liñán-Padilla A, Cáceres-Sánchez L. Type II olecranon fractures in patients over 65. Tension band or pre-formed plate? Analysis and results. *Rev Española Cirugía Ortopédica y Traumatol (English Ed* 2017; 61: 339–42.

190 Gathen M, Jaenisch M, Peez C, *et al.* Plate fixation and tension band wiring after isolated olecranon fracture comparison of outcome and complications. *J Orthop* 2020; 18: 69–75.

191 Tan BYJ, Pereira MJ, Ng J, Kwek EBK. The ideal implant for Mayo 2A olecranon fractures? An economic evaluation. *J Shoulder Elb Surg* 2020; 29: 2347–52.

192 Powell AJ, Farhan-Alanie OM, McGraw IWWW. Tension band wiring versus locking

plate fixation for simple, two-part Mayo 2A olecranon fractures: a comparison of post-operative outcomes, complications, reoperations and economics. 2019; 103: 155–60.

193 Hume MC, Wiss DA. Olecranon fractures: A clinical and radiographic comparison of tension band wiring and plate fixation. *Clin Orthop Relat Res* 1992; : 229–35.

194 Gordon MJ, Budoff JE, Yeh ML, Luo ZP, Noble PC. Comminuted olecranon fractures: A comparison of plating methods. *J Shoulder Elb Surg* 2006; 15: 94–9.

195 Hoelscher-Doht S, Kladny AM, Paul MM, Eden L, Buesse M, Meffert RH. Low-profile double plating versus dorsal LCP in stabilization of the olecranon fractures. *Arch Orthop Trauma Surg* 2020. DOI:10.1007/s00402-020-03473-9.

196 Ellwein A, Argiropoulos K, DeyHazra R-O, Pastor M-F, Smith T, Lill H. Clinical evaluation of double-plate osteosynthesis for olecranon fractures: A retrospective case-control study. *Orthop Traumatol Surg Res* 2019; published online Oct 24. DOI:10.1016/J.OTSR.2019.08.019.

197 Ott N, Hackl M, Geissler W, Müller LP. Double-plate osteosynthesis for proximal ulnar fractures. *Obere Extrem* 2020; 15: 307–9.

198 Wadia F, Kamineni S, Dhotare S, Amis A. Radiographic measurements of normal elbows: Clinical relevance to olecranon fractures. *Clin Anat* 2007; 20: 407–10.

199 Cowal LS, Pastor RF. Dimensional variation in the proximal ulna: Evaluation of a metric method for sex assessment. *Am J Phys Anthropol* 2008; 135: 469–78.

200 Razali NM, Wah YB. Power comparisons of Shapiro-Wilk , Kolmogorov-Smirnov, Lilliefors and Anderson-Darling tests. *J Stat Model Anal* 2011. DOI:doi:10.1515/bile-2015-0008.

201 Cohen J. Statistical Power Analysis for the Behavioural Science (2nd Edition). 1988.

202 Schünke M, Schulte E, Schumacher U, Voll M, Wesker KH. PROMETHEUS Allgemeine Anatomie und Bewegungssystem. Georg Thieme Verlag, 2018 DOI:10.1055/b-006-149643.

203 Buckup J, Hoffmann R, editors. 4 Ellenbogengelenk. In: Klinische Tests an Knochen, Gelenken und Muskeln. Stuttgart: Georg Thieme Verlag, 2019. DOI:10.1055/b-0038-165886.

204 Bear MF, Connors BW, Paradiso MA. Spinale Kontrolle der Motorik. In: Neurowissenschaften. Berlin, Heidelberg: Springer Berlin Heidelberg, 2018: 481–515.

205 Müller LP, Hollinger B, Burkhart KJ, editors. 5.3 Proximale Ulnafraktur. In: Expertise Ellenbogen, 2016th edn. Stuttgart: Georg Thieme Verlag, 2016. DOI:10.1055/b-0036-137546.

206 Uhlmann M, Barg A, Valderrabano V, Weber O, Wirtz D, Pagenstert G. [Treatment of isolated fractures of the olecranon : Percutaneous double-screw fixation versus conventional tension band wiring.]. *Unfallchirurg* 2013; published online June 12.

207 Frakturklassifikationen. Georg Thieme Verlag, 2014 DOI:10.1055/b-002-41857.

208 Seitz S, Rüther W. Funktionelle Anatomie und Biomechanik des Ellenbogens. In: AE-Manual der Endoprothetik. 2013. DOI:10.1007/978-3-642-34672-9_2.

209 Jensen G, Katthagen C, Lill H, *et al.* Operationstechnik. In: AE-Manual der Endoprothetik. Springer Berlin Heidelberg, 2013: 47–102.

210 Olecranon Osteotomy Nail. For simple fractures and osteotomies of the olecranon. Technique Guide Technique Guide. .

211 Gierer P, Wichelhaus A, Rotter R. Die Olekranonfraktur. *Oper Orthop Traumatol* 2017; 29: 107–14.

# 7. Anhang

## 7.1 Abbildungsverzeichnis


Abbildung 1: Sagittale Ansicht der Articulatio cubiti von lateral (links) und medial (rechts). In blau hervorgehoben jeweils die Teilgelenk des Ellenbogengelenks.

Abbildung 2: Der Bewegungsumfang des Ellenbogengelenks nach der Neutral-0-Methode. a. Flexion und Extension. b. Pronation/Supination.

Abbildung 3: Kollateralbandapparat des Ellenbogens. a) Ansicht von medial. b) Ansicht von lateral.

Abbildung 4: Die drei Bündel des LCL: Superior, Anterior, Posterior.

Abbildung 5: Die Beuge- und Streckmuskulatur am Ellenbogengelenk.

Abbildung 6: Normale MRT Anatomie des rechten Ellenbogens. a) Articulatio humeroulnaris und humeroradialis in Koronareebene b) Artikulation von Trochlea humeri und Incisura trochlearis in Sagittalebene c) Artikulation von Capitulum humeri und Caput radii in Sagittalebene. Insert: 1- Humerus, 2 – Epikondylus lateralis, 3- Articulatio humeroradialis, 4- Circumferentia articularis radii, 5- Caput radii, 6- Fossa coronoidea, 7- Epikondylus medialis, 8- MCL, 9- Articulatio humeroulnaris, 10- Articulatio radioulnaris proximalis, 11- M. bizeps, 12- Trochlea humeri, 13- Proc. Coronoideus, 14- M. triceps brachii, 15- Corpus adiposum posterior, 16- Olekranon, 17- Capitulum humeri, 18- M. brachialis.

Abbildung 7: „Radial Bow“ (links), PUDA-Winkel (Mitte) und PUTA-Winkel (rechts) – demonstriert am Kadaverpräparat. (eigene Fotodokumentation)

Abbildung 8: Gefäßversorgung des Olekranons. Mediale und posteriore Perforatorgefäße ziehen über die Olekranonspitze von proximal über die Trizepssehne ein. Äste der A. ulnaris ziehen von retrograd-ulnar in das Olekranon. a: rechter Ellenbogen, a.-p. Ansicht; b: seitliche Ansicht.

Abbildung 9: Mayo-Klassifikation der Olekranonfraktur mit 6 Untertypen (I-VI).

Abbildung 10: Schatzker-Klassifikation (links) mit 6 verschiedenen Subtypen (I-VI) und Colton-Klassifikation (rechts) mit den 4 Frakturtypen (a-d).

Abbildung 11: Das Hueter-Dreieck. Ein gleichschenkliges Dreieck gebildet durch die Epikondylus humeri und das Olekranon.

Abbildung 12: Röntgenaufnahme des linken Ellenbogens. A.-p. Projektion (links), seitliche Aufnahme (rechts).

Abbildung 13: Dorsale Oberarmgipsschiene in Neutralstellung am linken Arm. Links: Oberarmschiene in Umschlagtechnik ohne Fixierbinde, Rechts: Oberarmgipsschiene mit Fixierbinde. (Eigene Fotodokumentation)

Abbildung 14: Posteriorer Standardzugang. a) Hautschnitt in der dorsalen Mittellinie mit Weghalten der Haut zu beiden Seiten, Darstellung des N. ulnaris. b) Mobilisation des M. anconeus und M. extensor carpi ulnaris.

Abbildung 15: schematische seitliche Darstellung der proximalen Ulna mit einem Olekranon Osteotomie Nagel der Firma DePuy Snythes.

Abbildung 16: Schematische Darstellung der Zuggurtungsosteosynthese des Olekranons. Aus dem Manual der Arbeitsgemeinschaft Osteosynthesefragen.

Abbildung 17: Schematische Darstellung der Osteosynthese des Olekranons mit einer dorsalen Platte. a) Intramedullär verlaufende Schraube im proximalsten Loch der LCP Platte. b) LCP Platte nach Vervollständigung der Osteosynthese.

Abbildung 18: a) Flachprofildoppelplatten (Fa. Medartis, Basel, Schweiz) aus Titan Grade IV. Zwei Größen stehen hier zur Verfügung sowie gerade und vorgebogene Varianten. B und c) Schematische Darstellung der Doppelplattenosteosynthese.

Abbildung 19: Die Präparationsschritte nach Entfernung des Weichteilgewebes und Freilegung des M. triceps brachii: A – dorsale Ansicht auf den Ansatz des M. triceps brachii mit horizontaler Inzision des Muskels ca. 10 cm oberhalb der Olekranonspitze, B – der Ansatz des M. triceps brachii ist nach dorsal durch eine Klemme abgeklappt, die posteriore Gelenkkapsel (dicker Pfeil) kommt zum Vorschein, C – Nach erfolgter Dissektion des M. triceps Brachii zeigt sich die Gelenkkapsel intakt, D – die Gelenkkapsel wird am proximalen Ansatz über der Fossa olecrani vom Knochen gelöst und das Gelenk eröffnet, D – der Verlauf des Ansatzes der Gelenkkapsel zum Übergang des tiefen Ansatzes des Trizeps sowie der Übergang von tiefen zu oberflächlichen Ansatz des M. triceps brachii wurden mittels wasserlöslichen Filzstift (blau) markiert, E – Débridement des Gelenks zur besseren Visualisierung der drei unterschiedlichen Ansatzflächen.

Abbildung 20: Ansicht von oben auf die dorsale Fläche des Olekranon. Die jeweiligen Flächen sind durch einen wasserfesten Filzstift markiert worden.

Abbildung 21: Dorsale Ansicht auf das Olekranon bei der Bilddokumentation durch die Canon EOS 5D Kamera mit 50 mm Brennweite. Parallel zur dorsalen Olekranonfläche befindet sich das Millimeterpapier. Die jeweiligen Ansätze sind durch blaue Linien markiert.

Abbildung 22: Ansicht von oben auf die dorsale Oberfläche des Olekranon. Gekennzeichnet und digital vermessen: rot = Kapselansatz (CI), blau = tiefer, muskulöser Ansatz des M. triceps brachii (DI), gelb = oberflächlicher, tendinöser Ansatz des M. triceps brachii (SI).

Abbildung 23: Ansicht von oben auf die dorsale Oberfläche des Olekranon. Digital erstellte und vermessene Linie A (= Höhe des Olekranons (OH)) und Linie B (= Breite des Olekranons (OW)), ebenso wie Distanz a (=Höhe der CI), Distanz b (Höhe der tiefen Insertionsfläche) und Distanz c (=Höhe der oberflächlichen Insertionsfläche). Die Linien Arad. Und Auln. Sowie die Linien Bdist. und Bprox. wurden 5 mm parallel der Linie A und B konstruiert und vermessen.

Abbildung 24: Boxplot Graph der Evaluation der Fläche des tiefen Trizepsansatzes in mm2 hinsichtlich des Geschlechts.

Abbildung 25: Boxplot Graph der Evaluation der Fläche des tiefen Trizepsansatzes in mm2 hinsichtlich der rechten und linken Armseite.

## 7.2 Tabellenverzeichnis

Tabelle 1: Die Ergebnisse aller Messungen der Studie mit dem Mittelwert und dem Schwankungsbereich mit der Standardabweichung (SD) und der Unter- sowie Obergrenze des 95%- Konfidenzintervalls.

Tabelle 2: Testung der Normalverteilung mittels Kolmogorov-Smirnov-Tests und Shapiro-Wilk-Test. Ergebnisse des Shapiro-Wilk-Tests, bei denen eine Normalverteilung vorliegt (p>0,05) gelb hervorgehoben.

Tabelle 3: Deskriptive Auswertung der gemessenen Ergebnisse beim Mann

Tabelle 4: Deskriptive Auswertung der gemessenen Ergebnisse bei der Frau

Tabelle 5: Kolmogorov-Smirnov-Test auf Normalverteilung nach Geschlechtern als Vorbereitung für den Mann-Whitney-U-Test. P-Wert gelb hervorgehoben.

Tabelle 6: Ergebnis des Mann-Whitney-U-Tests zum Vergleich des tiefen Ansatzes in Abhängigkeit des Geschlechts. P-Wert gelb hervorgehoben.

Tabelle 7: Ergebnisse der deskriptiven Analyse der Größe der tiefen Trizepsansatzfläche zwischen weiblich und männlichen Geschlecht. Der Median ist farblich (gelb) hervorgehoben.

Tabelle 8: Deskriptive Auswertung der gemessenen Ergebnisse am linken Arm.

Tabelle 9: Deskriptive Auswertung der gemessenen Ergebnisse am rechten Arm.

Tabelle 10: Kolmogorov-Smirnov-Test auf Normalverteilung nach Geschlechtern als Vorbereitung für den Mann-Whitney-U-Test. P-Wert gelb hervorgehoben.

Tabelle 11: Ergebnis des Mann-Whitney-U-Tests zum Vergleich des tiefen Ansatzes in Abhängigkeit der Seite des Arms. P-Wert gelb hervorgehoben.

Tabelle 12: Ergebnisse der deskriptiven Analyse der Größe der tiefen Trizepsansatzfläche zwischen rechten und linken Arm. Der Median ist farblich (gelb) hervorgehoben.

Tabelle 13: Ergebnisse der Korrelationsanalyse mit der Person-Produkt-Moment-Korrelation. Farblich hervorgehoben der Pearson-Korrelationskoeffizient r für

die Größe der tiefen Trizepsansatzfläche in Abhängigkeit mit anderen gemessenen Entitäten.

Tabelle 14: Ergebnisse der Korrelationsanalyse mit der Person-Produkt-Moment-Korrelation. Farblich hervorgehoben der Pearson-Korrelationskoeffizient r für die Höhe der tiefen Trizepsansatzfläche in Abhängigkeit mit anderen gemessenen Entitäten.